This is a digital copy of a book that was preserved for generations on library shelves before it was carefully scanned by Google as part of a project to make the world's books discoverable online.

It has survived long enough for the copyright to expire and the book to enter the public domain. A public domain book is one that was never subject to copyright or whose legal copyright term has expired. Whether a book is in the public domain may vary country to country. Public domain books are our gateways to the past, representing a wealth of history, culture and knowledge that's often difficult to discover.

Marks, notations and other marginalia present in the original volume will appear in this file - a reminder of this book's long journey from the publisher to a library and finally to you.

Usage guidelines

Google is proud to partner with libraries to digitize public domain materials and make them widely accessible. Public domain books belong to the public and we are merely their custodians. Nevertheless, this work is expensive, so in order to keep providing this resource, we have taken steps to prevent abuse by commercial parties, including placing technical restrictions on automated querying.

We also ask that you:

+ *Make non-commercial use of the files* We designed Google Book Search for use by individuals, and we request that you use these files for personal, non-commercial purposes.
+ *Refrain from automated querying* Do not send automated queries of any sort to Google's system: If you are conducting research on machine translation, optical character recognition or other areas where access to a large amount of text is helpful, please contact us. We encourage the use of public domain materials for these purposes and may be able to help.
+ *Maintain attribution* The Google "watermark" you see on each file is essential for informing people about this project and helping them find additional materials through Google Book Search. Please do not remove it.
+ *Keep it legal* Whatever your use, remember that you are responsible for ensuring that what you are doing is legal. Do not assume that just because we believe a book is in the public domain for users in the United States, that the work is also in the public domain for users in other countries. Whether a book is still in copyright varies from country to country, and we can't offer guidance on whether any specific use of any specific book is allowed. Please do not assume that a book's appearance in Google Book Search means it can be used in any manner anywhere in the world. Copyright infringement liability can be quite severe.

About Google Book Search

Google's mission is to organize the world's information and to make it universally accessible and useful. Google Book Search helps readers discover the world's books while helping authors and publishers reach new audiences. You can search through the full text of this book on the web at `http://books.google.com/`

Anales de Oftalmologia

Digitized by Google

BOSTON
MEDICAL LIBRARY
8 THE FENWAY

Digitized by Google

Digitized by Google

Digitized by Google

ANALES DE OFTALMOLOGIA.

Digitized by Google

Digitized by Google

ANALES

DE

OFTALMOLOGIA

Periódico Internacional de Clínica y Terapéutica Ocular

PUBLICADO MENSUALMENTE POR LOS DOCTORES

Manuel Uribe Troncoso.
MEXICO.

Daniel M. Vélez.
MEXICO.

J. Santos Fernández.
HABANA, CUBA.

Charles A. Oliver.
FILADELFIA E. U. A.

L. Demicheri.
MONTEVIDEO, URUGUAY.

26281

TOMO II.

1899 A 1900.

MÉXICO

OFICINA TIP. DE LA SECRETARÍA DE FOMENTO

Calle de San Andrés núm. 15. (Avenida Oriente 51.)

1900

Digitized by Google

BOSTON MEDICAL
AUG 20 1930
LIBRARY

CATALOGUED
AUG 20 1930
B. B.

COLABORADORES.

Dres. F. Abrego, México.
,, A. Alonso, San Luis Potosí.
,, A. Angelucci, Palermo, Italia.
,, A. Antonelli, Paris.
,, A. Ayala Ríos, Guadalajara.
,, J. M. Bandera, México.
,, D. C. Bryant, Omaha, E. U. A.
,, M. Carmona y Valle, México.
,, A. Chacón, México.
,, M. Cienfuegos, Santiago, Chile.
,, A. Darier, Paris.
,, L. H. Debayle, León, Nicaragua.
,, R. L. Florez, Lima, Perú.
,, José de J. González, León, México.
,, Proto Gómez, Bogotá, Colombia.
,, D. J. Guzmán, Managua, Nicaragua.
,, A. B. Hale, Chicago, E. U. A.
,, R. Jocqs, Paris.
Dres. P. Lagleyze, Buenos Aires, R. A.
,, E. Landolt, Paris.
,, A. F. Leal, Monterrey, México
,, F. Lopez, México.
,, E. Licéaga, México.
,, E. F. Montaño, México.
,, P. de Obarrio, Panamá, Colombia.
,, J. Peón Contreras, México.
,, José Ramos, México.
,, R. Sauri, Mérida, México.
,, R. Sattler, Cincinnati, O., E. U. A.
,, G. E. de Schweinitz, Filadelfia, E. U. A.
,, V. Signorino, Palermo, Italia.
,, A. Vilchis Barbabosa, Toluca, México.
,, Otto Wernicke, Buenos Aires, R. A.
,, C. A. Wood, Chicago, E. U. A.

"ANALES DE OFTALMOLOGIA."

Dirección y Administración, 1ª de Mesones núm. 19.

MEXICO.

Digitized by Google

TOMO II. JULIO DE 1899. NÚM. 1

BOSTON MEDICAL
AUG 20 1930
LIBRARY

ANALES
DE
OFTALMOLOGIA

TRABAJOS ORIGINALES.

IMPREGNACION SANGUÍNEA DE LA CÓRNEA.

(Bloodstaining of the cornea, *Treacher Collins*.— Durchblutung der Hornhaut, *Hirschberg*.)

POR EL DR. OTTO WERNICKE.
BUENOS AIRES.

En un trabajo publicado en 1896, HIRSCHBERG ha llamado la atención sobre la impregnación sanguínea de la córnea y sobre su excesiva rareza. HIRSCHBERG mismo no ha visto más que un caso, á pesar del enorme número de enfermos que ha pasado ante sus ojos, y sus investigaciones bibliográficas sólo le han revelado otro caso, descrito por TREACHER COLLINS (Ophthalmic Review, Mayo de 1895). El caso comunicado por SCHWEINITZ parece dudoso, según afirma NEUBURGER en el análisis publicado en el *Centralblatt für Angenheilk*, t. XX, pág. 699. PINCUS ha presentado más tarde á la Sociedad Médica de Posen un caso típico de esta afección (*Deutsche med. Wochenschrift*, 1897, núm. 12). Yo he tenido ocasión, á principios del corriente año, de hacer la observación siguiente:

Santiago C., 8 años, jugando el 23–XII–98 con su hermanito de 4 años, recibió un puñetazo en el O.D. Sintió un dolor muy intenso é inmediatamente el ojo se hinchó muchísimo, pero

Digitized by Google

sin que hubiera sufusión sanguínea de los párpados. El dolor continuó, según cuentan los padres, durante dos ó tres días, de una manera tan intensa que no le permitía comer al niño. Cesaron después poco á poco los dolores y la hinchazón, pero cuando el niño pudo abrir el O.D., la madre vió que "estaba todo negro" y que la visión se había perdido. Sólo le hicieron al enfermo compresas de agua fría sin consultar á ningún médico. La coloración negra de la esclerótica desapareció después de dos ó tres semanas, pero no volvió la visión como los padres habían esperado. Viendo que además el O.D. empezaba á desviarse hacia adentro, se resuelven finalmente á ver un oculista.

El 25–I–99 me presentan el niño en el consultorio gratuito. El O.D. está fuertemente desviado hacia adentro. Hay ligera inyección periqueratica. La córnea sólo conserva su transparencia normal en su parte más periférica, donde queda un anillo transparente de algo más de un milímetro de anchura. El resto de la córnea está ocupado por una mancha redonda de color chocolate, más obscuro hacia la periferia, más claro hacia el centro, donde, sin embargo, no deja ver nada de los órganos subyacentes. El borde de la mancha es bien marcado, en algunos puntos dentellado y cerca de él se ven aquí y allá en la mancha líneas más obscuras concéntricas, pero que no llegan en ningún punto hasta formar un semicírculo. La superficie de la córnea es lisa y conserva su brillo habitual.

Al través de la parte periférica transparente se ve que la cámara anterior es muy profunda y el iris de color verdoso y algo atrófico. T — 1. V = 0.

Dije á los padres que la córnea recobraría probablemente su transparencia, pero que la vista estaba perdida y pedí que me presentaran el chico una vez por mes, á lo que se negaron en vista del poco éxito prometido.

Digitized by Google

Comparando los cuatro casos conocidos hasta el día, llegamos á la siguiente descripción clínica.

Debido á una contusión del bulbo que no sea bastante fuerte para que estallen la membranas del ojo, se produce una ruptura de la membrana de Descemet y un derrame de sangre en la cámara anterior, acompañada ó no de lesiones internas ó externas. Este hipema puede producirse inmediatamente ó algunos días después del traumatismo, y va generalmente acompañado de sufusión sanguínea intensa de la conjuntiva y aun de los párpados. En el caso de Pincus la córnea tomó recién al tercer día un tinte rojo obscuro. Más tarde ese color se transforma en color chocolate, á veces con un tinte verdoso. La reabsorción empieza en la periferia, donde se hace con bastante rapidez. Ya á los 15 días Hirschberg pudo ver el anillo transparente periférico, señalado en todos los casos. En el centro también la absorción es más rápida que en el resto, pero no tanto como en la periferia, de modo que se produce á veces en la córnea un anillo opaco, bien limitado hacia afuera y de bordes mal circunscritos hacia adentro. La reabsorción puede ser completa, pero sólo después de largo tiempo, como lo demuestra el caso de Hirschberg, en el que la córnea recuperó su transparencia normal después de más de un año. Sin embargo, como los demás casos no han sido seguidos durante tanto tiempo, no se puede emitir aún una opinión definitiva.

El pronóstico depende más de las lesiones internas que de la lesión corneana. El tratamiento es sin resultado.

Según Treacher Collins, la coloración de la córnea es producida por la acumulación de granulaciones de hematoidina en los intersticios de la córnea. La hemoglobina pasaria por difusión al través de la membrana de Descemet y se precipitaría en la córnea por ser insoluble en los líquidos del tejido corneano.

Para mí se trata siempre de una ruptura de la membrana de Descemet producida por el traumatismo. Esta ruptura permite la penetración de la sangre á la córnea. Muy á menudo

Digitized by Google

vemos hipemas de duración más ó menos larga sin que se produzca la impregnación de la córnea. Tendríamos pues que admitir que en los casos que estudiamos la membrana de Descemet, que normalmente no deja difundir la hemoglobina, ha cambiado sus propiedades físicas por efecto del traumatismo. Me parece más sencillo y más probable admitir una ruptura de la membrana de Descemet, análoga á las rupturas de la coroide tan frecuentes, ó mejor aún á las rupturas de la membrana de Descemet señaladas por WINTERSTEINER en sus estudios sobre el glioma de la retina.

La rareza de la afección que nos ocupa es debida, sin duda, al cúmulo de circunstancias necesarias para su producción. El golpe necesita ser bastante fuerte para producir la ruptura de la membrana de Descemet, pero no muy fuerte para que no estalle el bulto. Además debe producirse un hipema de alguna duración, para que dé tiempo á la penetración de la sangre á los intersticios de la córnea.

LA DETERMINACION DE LA REFRACCION POR LOS MÉTODOS OBJETIVOS Y SUBJETIVOS

POR EL DR. M. URIBE TRONCOSO.
MÉXICO.

La determinación de la refracción es uno de los problemas que más frecuentemente tiene que resolver el oculista, pues quizá más de la tercera parte de los enfermos que se quejan de perturbaciones oculares padecen vicios de refracción. En la práctica diaria hay que medir el grado de las ametropías con la mayor rapidez y precisión posibles; de allí la importancia del estudio y perfeccionamiento de los métodos que poseemos para el objeto y la necesidad de que alcancen un alto grado de exactitud.

El descubrimiento del astigmatismo por Young en 1801 y el

Digitized by Google

de los vidrios cilíndricos que lo corrigen, abrieron una nueva vía á los investigadores y mejoraron la condición de gran número de enfermos declarados ambliopes incurables, pero los procedimientos empleados para el examen eran bastante defectuosos, pues se hacía uso únicamente del punto luminoso para encontrar los meridianos principales, y se medía después la refracción por la hendedura estenopeica y los vidrios esféricos.

Con los datos positivos que, gracias á los trabajos de Helmholtz y de Donders, se tuvieron después acerca de la miopía, la hipermetropía y la presbicia, la determinación de la refracción quedó asentada sobre bases verdaderamente científicas. El examen á la imagen recta, que permitió la medición objetiva de las ametropías, contribuyó notablemente á hacer progresar los métodos de examen; pero no fué verdaderamente sino hasta el descubrimiento de la esquiascopía por Cuignet, y su perfeccionamiento y vulgarización por Parent que los métodos objetivos pudieron competir con los subjetivos adelantándolos en precisión.

El oftalmómetro de Javal y Schiötz, poniendo en manos de los clínicos un instrumento práctico para medir la curvatura de la córnea, contribuyó mucho, no sólo á aumentar nuestros conocimientos de óptica fisiológica, sino á hacer fácil y sencilla la estimación del astigmatismo y la inclinación de los meridianos principales.

En la actualidad la opinión está muy dividida acerca del valor comparativo é importancia de los métodos objetivos, y algunos prácticos se limitan á usar el método subjetivo únicamente ó cuando mucho emplean los métodos objetivos como contraprueba de los resultados obtenidos por medio de los vidrios.

En el presente estudio compararemos entre sí los diferentes procedimientos de determinación de la refracción, tanto subjetivos como objetivos, para poder deducir cuáles de ellos merecen entera confianza por su facilidad de ejecución y la exactitud de sus resultados, y procuraremos al mismo tiempo tra-

Digitized by Google

zar la línea de conducta que puede conducir al resultado mejor y más seguramente.

Con objeto de no extendernos demasiado pasaremos brevemente en revista los diferentes métodos, é insistiremos, sobre todo, en las ventajas é inconvenientes que cada uno de ellos presenta teórica y prácticamente, lo que nos conducirá más seguramente á conclusiones definidas.

Método subjetivo.—Dejando á un lado la determinación por los diversos optómetros, cuyo uso está casi abandonado, nos ocuparemos del método de Donders, basado en la medida de la agudeza visual.

Consiste, como se sabe, en interponer delante del ojo examinado vidrios esféricos, convexos ó cóncavos, hasta obtener el máximum de agudeza visual, que será igual á la normal, si se trata de hipermetropía ó miopía simple y el ojo no es ambliópico.

Si existe astigmatismo ningún vidrio esférico procurará una buena agudeza visual, por lo que haciendo mirar al enfermo un cuadrante horario, se determinará cuál es la línea que ve más negra. Empleando entonces cilindros positivos ó negativos con el eje colocado perpendicularmente á la línea más negra, ó la hendedura estenopeica y vidrios esféricos, se llegará á corregir el astigmatismo, y el enfermo verá ya iguales todas las líneas del cuadrante al mismo tiempo que la agudeza subirá á la normal. En caso de astigmatismo compuesto, se busca primero el vidrio esférico que procure la mejor vista y se le agrega en seguida un cilindro positivo ó negativo.

Como este método está exclusivamente basado en las respuestas del enfermo, es, además de muy largo, difícil de practicar en personas poco ilustradas y en los niños. Aun en personas de buena inteligencia pueden pasar inapercibidos vicios de refracción importantes, ya sea porque poniendo en juego la acomodación el vicio queda oculto, ó ya porque después de pasar un gran número de vidrios la vista se cansa y el enfermo mismo no sabe definir cuál es el que más aumenta su agu-

Digitized by Google

deza visual. En el astigmatismo hipermetrópico simple, por ejemplo, los enfermos aceptan frecuentemente un esférico convexo; los emétropes se muestran satisfechos con esféricos ó cilindros débiles negativos, y en los astigmatismos compuestos será fácil tomar la miopía de un meridiano como la miopía total, supercorrigiendo dicho meridiano, mientras el otro queda con una corrección inferior.

El examen subjetivo practicado aisladamente, sin comprobarlo por los métodos objetivos, es casi siempre infiel y no puede dejar satisfecho á un observador concienzudo, que quiera basar su juicio en algo más seguro que las respuestas de un enfermo que puede engañarse ó engañarnos fácilmente.

Por el contrario, el método subjetivo aplicado como contraprueba y confirmación de los resultados obtenidos con los métodos objetivos, es el que deberá decir siempre la última palabra, y á él tendrá que ajustarse por completo la prescripción de los anteojos, como veremos más adelante.

Determinación por la imagen recta.—Mirando el fondo del ojo á través del agujero del oftalmoscopio, colocado en el foco anterior del sistema dióptrico del ojo observado, ó lo más cerca posible de este punto, sólo se obtendrá una imagen recta de la retina cuando el ojo sea emétrope ó su ametropía esté corregida por el vidrio conveniente. El observador, por su parte, necesita relajar enteramente su acomodación para poder reunir en su retina los rayos paralelos, y si es amétrope corregir su vicio de refracción.

La práctica de este método es muy difícil sin una preparación conveniente de parte del observador, y necesita también la suspensión de la acomodación en el ojo del observado. Sus resultados, bastante aproximados, tratándose de la miopía y de la hipermetropía, lo son menos en caso de astigmatismo. Es, sin embargo, un método que merece conservarse, y que puede servir bastante en algunos casos.

La determinación de la refracción por la imagen invertida, propuesta por Schmidt-Rimpler, que consiste en medir la dis-

Digitized by Google

tancia á que se encuentra del ojo observado la imagen aérea é invertida de la retina, no se ha vulgarizado nunca, á causa de la dificultad de percibir el punto exacto en que se pinta la imagen del fondo del ojo.

Esquiascopía ó Coresquiascopía.—Colocado el observador á un metro veinte centímetros de distancia del enfermo, dirige sobre su pupila el haz luminoso divergente de un espejo plano ó cóncavo, é imprimiendo al reflector movimientos de rotación sobre su eje en el sentido vertical, horizontal ú oblicuo, busca cuál es la dirección del desalojamiento de la sombra en cada uno de los meridianos. Si el movimiento se hace en el mismo sentido, usando el espejo cóncavo, se trata de un meridiano miope; si en sentido contrario, el meridiano será hipermétrope ó emétrope. Colocando en los anteojos de ensaye, delante del ojo observado, un vidrio convexo de + 1 dioptría, Si el meridiano es hipermétrope, la sombra continuará siendo de sentido contrario; pero si es emétrope, el desalojamiento se hará en el mismo sentido que el espejo, pues que interponiendo el vidrio convexo hemos convertido artificialmente en miope de 1 dioptría al observado. De ahí la ventaja de que el médico se coloque á una distancia mayor de un metro, pues de lo contrario se encontraría en el remoto positivo del observado en el *punto neutro* de la esquiascopía, en cuyo lugar no hay producción de sombras. Lo mismo sucede con los grados de miopía inferiores á una dioptría. [1]

Una vez determinada la forma de la ametropía en los diferentes meridianos, para medir su grado se colocan en los anteojos de ensaye vidrios cóncavos ó convexos más y más fuertes hasta que el movimiento de la sombra cambie de dirección,

1 En nuestro trabajo "Teoría y práctica de la esquiascopía ó coresquiascopía," presentado al 2º Congreso Médico Mexicano, hemos estudiado con todo detalle este método. Para lo que se refiere á la teoría sola, véase la memoria "Demostración práctica de la teoría de la coresquiascopía," leída en la Sociedad Científica "A. Alzate," y publicada en el tomo X, pág. 61 de los "Boletines y Memorias de esta Sociedad.

Digitized by Google

es decir, hasta que se haga en sentido contrario en el miope, y en el mismo sentido en el hipermétrope. El vidrio que produzca este cambio medirá exactamente el grado de la miopía, y deducida 1 dioptria, el de la hipermetropía.

Durante todo el examen el enfermo deberá ver á lo lejos, relajar su acomodación, al mismo tiempo que dirige la mirada en dirección de la oreja del observador homónima del ojo observado.

Una de las principales dificultades de la coresquiascopía, es seguramente la que estriba en los esfuerzos de acomodación del paciente, que, cambiando la refracción estática, hacen parecer miopes á los emétropes y aun á los hipermétropes, y aumentan el vicio de refracción en los miopes. Casi todos los autores aseguran que en el cuarto obscuro se obtiene la relajación completa del ciliar; tal aseveración no es, sin embargo, exacta en las condiciones ordinarias del examen. Generalmente los gabinetes de los oculistas no están tapizados de negro, y la lámpara ilumina todos los objetos que hay en ellos, de manera que el enfermo encuentra puntos de fijación para los que acomoda inconscientemente. Si el cuarto obscuro es pequeño, sus paredes iluminadas sirven también de punto de mira, como he podido comprobarlo prácticamente varias veces. Es, pues, necesario, ya se trate del gabinete ordinario de consultas ó del cuarto obscuro, procurar que ambos tengan una extensión suficiente para que el enfermo vea á más de 5 metros de distancia delante de sí.

En todos casos sería muy conveniente servirse de pantallas que rodearan por completo la luz, lo que permitiría, además, practicando aberturas de distintas formas (que pudieran hacerse giratorias), obtener las ventajas del manantial luminoso, cuadrado, lineal, etc., que preconiza Antonelli para la aberroscopía y la astigmometría esquiascópica. [1]

Durante los esfuerzos de acomodación la pupila se contrae

1 Anales de Oftalmología, núm. 4.—Octubre de 1898.

Digitized by Google

sinérgicamente, lo que aumenta la dificultad para percibir la sombra, sobre todo cuando, tratándose de personas nerviosas ó de niños, el globo del ojo no está fijo, sino que se mueve de un lado para otro.

El mejor medio de mantener el vidrio delante del ojo en la investigación del grado de la ametropía, consiste en colocarlo en los anteojos de ensaye, mientras se cubre el otro ojo con un vidrio despulído. Para cada vidrio el observador está obligado á inclinarse, con objeto de quitarlo de su sitio y reemplazarlo por el s guiente, lo que es extremadamente fatigoso y largo. Las reglas inventadas por Parent, Antonelli, etc., que consisten en una placa de madera ó ebonita, sobre la que están fijos vidrios convexos y cóncavos en dos series verticales paralelas, tienen el grave inconveniente de que el diámetro de los vidrios es muy corto, y como el enfermo, aunque tenga cubierto el otro ojo, difícilmente coloca el centro del vidrio en su línea visual, los vidrios producen un efecto prismático y la percepción de la sombra es más difícil. La regla, además, no queda siempre paralela á la córnea, es decir, perpendicular al eje óptico, lo que da lugar á un astigmatismo por incidencia á causa de la oblicuidad de los vidrios. Aunque adolece de estos últimos inconvenientes, es, sin embargo, más práctica la regla de Skeel, que consiste en una armazón provista de aberturas con resortes, á las que se pueden adaptar los vidrios de la caja de ensaye ordinaria, que son de un diámetro mucho mayor.

Las contracciones del ciliar pueden producirse *durante el examen*, no sólo en todo el músculo sino parcialmente en algunas de sus fibras. Yo he descrito estas contracciones parciales con el nombre de *contracciones inestables*, porque cambian de sitio rápidamente.[1] Como están limitadas á dos puntos opuestos de un mismo meridiano hacen aparecer un astigmatismo que no existe ú ocultan el verdadero. Es muy común,

1 La Clinique Ophtalmologique. Paris, número 17, Octubre de 1897.

Digitized by Google

en efecto, al practicar la esquiascopía, ver destacarse sobre el fondo rojo del ojo la *banda de luz* característica del astigmatismo, dirigida casi siempre de un modo oblicuo, y pocos instantes después desaparecer, y la marcha de la sombra hacerse según un meridiano diferente. La existencia de las contracciones parciales del músculo ciliar ha sido demostrada con datos de orden anatómico y fisiológico, por Hensen y Woelkers y por Hocquard, y aunque todo el edificio construído por Javal y sobre todo por Martin, para explicar las diferencias entre el As subjetivo y el As oftalmométrico, ha venido por tierra después de las demostraciones de Sulzer, Tscherning, Dimmer, etc., la existencia de las contracciones parciales *durante el examen*, tal como yo las he observado, es seguramente más probable que la contractura correctora permanente, como la consideraba Martin.

Pudiera objetarse que el fenómeno depende simplemente del diámetro de la abertura pupilar, que, muy grande, hace entrar en juego zonas de la córnea que corresponden á lo que Sulzer ha llamado *parte basal*, y poseen, por tanto, curvaturas distintas de las de la parte óptica; por consecuencia, los ejes del As estarían inclinados diferentemente, según la predominancia de la parte basal sobre la parte óptica. Si se reflexiona, sin embargo, en que la excentricidad de la pupila corrige algunas veces la oblicuidad de la córnea; en que las partes periféricas son, según Sulzer, generalmente más astigmáticas *en el mismo sentido* que las partes centrales, excepto en los astigmatismos débiles ó nulos en el centro, cuyo As es inverso; en que el fenómeno está manifiestamente ligado á la acomodación que produce el obscurecimiento del campo de examen y dificulta la percepción de la sombra cuando ésta cambia de dirección, y en que, por último, bajo la influencia de la atropina el fenómeno no se manifiesta ya, siempre que la parálisis del ciliar sea completa, dichas objeciones no tendrán razón de ser.

Con objeto de evitar estas dificultades técnicas, puede recurrirse á la midriasis por medio de la atropina, la hematropina

Digitized by Google

ó cualquier otro cicloplégico, con lo cual la percepción de las sombras y del momento en que cambian se facilita grandemente.

En los niños es casi siempre necesario recurrir á este arbitrio, y lo mismo en las personas muy nerviosas é impresionables, que tienen constantemente en acción su músculo ciliar. Para ciertas variedades de astigmatismo, el hipermetrópico y el mixto, particularmente, no quedará el observador completamente seguro del sentido y cambio de dirección de la sombra al llegar á la corrección, en los grados débiles de ametropía, sobre todo, si no emplea los cicloplégicos.

Por regla general, el uso de los agentes que paralizan la acomodación deberá limitarse únicamente á los casos en que quepan dudas acerca de la clase y grado de la ametropía en un meridiano cualquiera, particularmente en las variedades de As de que hemos hablado anteriormente, y en la hipermetropía.

Sabemos, en efecto, que con objeto de evitar la aberración de esfericidad de las partes periféricas de la córnea, que sería muy grande si las superficies fueran esféricas, esta membrana ha sufrido un aplastamiento en la periferia, lo que aproxima su forma á la de un elipsoide de tres ejes; el centro no pertenece, sin embargo, al elipsoide, representa más bien un casquete esférico y es la parte verdaderamente *visual* de la córnea por la que penetran los rayos luminosos que van á formar su foco en la fovea. Esta superficie esférica, según las medidas de Eriksen, no representa aproximadamente sino el tercio de la superficie total de la córnea, y corresponde á un diámetro lineal de cerca de 4 milímetros.

La parte basal, por el contrario, muy irregular y mucho menos bien pulida, es más astigmática en el mismo sentido que la parte visual ó presenta un As inverso.

La pupila no está colocada siempre en el centro de la córnea; por lo general está á 5° hacia afuera de la línea visual, á veces hacia arriba y á veces hacia abajo.

La línea visual no coincide tampoco con el eje óptico; pasa

Digitized by Google

generalmente de 4° á 7° hacia afuera y un poco hacia abajo formando el ángulo *α*.

La dilatación de la pupila trae, pues, como consecuencia un cambio en la refracción total de la córnea, y al practicar la esquiascopía bajo la acción de los midriáticos, se podría caer en el error de tomar como medida de la refracción central la que corresponde á las partes periféricas.

Bitzos ha descrito con el nombre de *sombra paracentral*, un fenómeno originado precisamente por esta desigualdad de refracción. Alrededor de la parte central rojo brillante de la pupila, se forma una sombra en media luna obscura, que á veces puede llegar á constituir un círculo, y que á su vez está rodeada de un anillo brillante que toca los límites de la pupila. Al hacer girar el espejo, la sombra y el anillo brillante exterior, se mueven en dirección contraria al desalojamiento de la área luminosa central y de la sombra que la sigue: parece, pues, que las dos sombras van al encuentro una de otra.

La sombra paracentral pertenece á porciones de la córnea más miopes que el centro, de las que emanan rayos que no llegan á penetrar al ojo del observador: es un fenómeno dependiente de la aberración de esfericidad del ojo. Para fijar el vidrio corrector de la ametropía habrá que atenerse al movimiento de la área luminosa central, haciendo abstracción de la sombra intermedia.

A veces tiene necesidad el oculista, no sólo de determinar el grado del astigmatismo objetivamente, sino también la dirección é inclinación del eje. Tal sucede tratándose de los niños y las personas poco ilustradas. Cuando se tiene á la mano el oftalmómetro de Javal, el grado de inclinación del eje se puede conocer fácilmente; pero cuando no sucede así, el práctico se encuentra desarmado. Es posible, sin embargo, determinarlo objetivamente por medio de la esquiascopía, para lo cual empleo el procedimiento siguiente,[1] que me ha dado muy buenos resultados en la práctica:

1 *Loco cit.*

Digitized by Google

En los grados elevados de As. se percibe fácilmente, al hacer mover el espejo, la *banda de luz*, área luminosa que se extiende á través del campo pupilar en la dirección de un meridiano determinado, formada por los contornos interiores de las sombras que produce el espejo al desalojarse. La inclinación de esta banda es la del eje del cilindro que corrige el As., y la dificultad está en apreciar el grado exacto de la inclinación.

Se traza con tinta una línea en el sentido de un diámetro cualquiera de un vidrio esférico, y una vez colocado en los anteojos de ensaye delante del ojo por examinar, se le imprimen movimientos de rotación hasta que se llegue á poner la línea en una dirección paralela á los bordes de la banda luminosa, de manera que divida á ésta en dos partes iguales. El número marcado por la extremidad de la línea corresponde al grado exacto de inclinación.

Al hacer girar el reflector, la sombra se aproxima á un lado de la línea y entonces se podrá llegar más fácilmente al paralelismo. Es muy ventajoso en los grados débiles de As. reforzar la sombra por medio de un vidrio que aumente la ametropía en vez de corregirla; por regla general, al pasar los vidrios delante del ojo se puede apreciar cuál es el que, hecha la corrección del meridiano menos amétrope, hace más marcada la banda de luz.

Con una poca de práctica se llega á determinar en pocos tanteos y con bastante exactitud el grado de inclinación del eje. Este método da también muy buenos resultados en el astigmatismo mixto.

(Concluirá.)

Digitized by Google

DESCRIPCION DE UNA NUEVA FORMA DE VIDRIOS BIFOCALES, FABRICADOS POR J. L BORSCH.

Por el Dr. George C. Harlan.
Filadelfia. E. U. A.

Los primeros vidrios bifocales fueron construídos por Benjamín Franklin, quien para mayor comodidad cortó simplemente los vidrios por la mitad, colocando en la parte superior del armazón los de ver de lejos y en la parte inferior los que le servían para la lectura. Por más de un siglo estos vidrios fueron conocidos en todo el mundo civilizado con el nombre de "vidrios de Franklin" y usados en algunas ocasiones, pues su uso no se generalizó mucho, como lo prueba el hecho de que muchos de los más antiguos y prácticos manuales de Oftalmología, tales como los de Laurence, Mackenzie y Stellwag no los mencionan.

Soelberg Wells, en 1869, habla de cristales pantascópicos, en los que incluye además de los de Franklin unos vidrios especiales hechos en Paris con el nombre de "verres à double foyer," que eran construídos tallando la parte superior de los vidrios de anteojos, en la superficie que está vuelta fuera del ojo, con otro radio. Donders, en 1864, tenía costumbre de enviar á Paris por estos cristales. Aunque de aspecto más elegante que los de Franklin, tenían la desventaja de no estar bien centrados y de producir un efecto prismático considerable.

En los últimos años ha sido costumbre general construir vidrios bifocales descentrando los que sirven para ver á lo lejos un poco hacia arriba y pegando en su parte inferior una delgada lente positiva, lo que da un campo mucho más extenso en la visión á lo lejos y asegura mejor el centraje.

En el Congreso de la Sociedad Oftalmológica Americana en 1877, el Dr. W. Thomson presentó unos anteojos bifocales para catarata, hechos por J. L. Borsch, en los cuales el segmento que sirve para la lectura era de flint-glass y estaba hundido

Digitized by Google

dentro del otro vidrio, hecho de crown-glass. El aumento de refracción del vidrio de lectura se obtenía por el mayor índice de refracción del flint. La superficie exterior de la lente pequeña estaba tallada bajo la misma curvatura que la grande. (Figs. 1 y 2.)

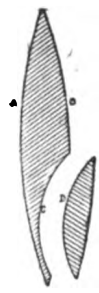

Fig. 1.

Fig. 2.

Hace un año describí en la Sección de Oftalmología del Colegio de Médicos de Filadelfia unos vidrios bifocales, construídos por J. L. Borsch sobre este principio, para el uso ordinario. Una lente circular completa, de quince milímetros de diámetro y hecha de flint-glass, estaba colocada dentro de la más grande y ambas talladas en una superficie uniforme. Además de un aspecto mucho más elegante, pues la lente pequeña era apenas visible, tenía la ventaja sobre los modelos antiguos de que el efecto prismático era prácticamente eliminado y el campo para la visión á lo lejos mucho más extenso. Esta última ventaja es particularmente estimable cuando se sube ó baja una escalera ó el borde de la acera. He usado estos vidrios por más de un año, tanto para operar como para leer y estoy muy satisfecho de ellos. El tamaño comparativamente pequeño de los vidrios de lectura no es un inconveniente, si están exactamente centrados con las pupilas en la fijación de cerca.

Ultimamente Mr. Borsch ha realizado un nuevo progreso colocando las lentes de lectura en el interior de las otras, lo que las hace prácticamente invisibles. La lente grande está dividida

Digitized by Google

en dos mitades ó hecha en dos secciones, que se pegan una á otra después de que la lente pequeña es introducida entre ellas. No queda la más ligera huella de la unión de los segmentos. El vidrio aparece homogéneo y puede dársele la curvatura que se desee, ya sea esférica ó cilíndrica. (Figs. 3, 4 y 5.)

Fig. 3. Fig. 4. Fig. 5.

Las figuras 3 y 4 representan los segmentos de un vidrio periscópico bifocal y la figura 5 muestra la lente completa con los fragmentos pegados en su sitio.

En los vidrios fuertes el segmento de la figura 3 es hecho también de flint, lo que permite que la lente sea más delgada y le asegura un poder acromático y periscópico mayor.

SOCIEDAD DE MEDICINA DE MONTEVIDEO.

[*Revista Médica del Uruguay.—Marzo de* 1899.]

Amaurosis histérica doble por el Dr. J. de Salterain.

Los casos de *amaurosis histérica doble* no son tan frecuentes ni tan comunes, que no valga la pena de relatar los que puedan presentarse á nuestra observación en la práctica diaria.

Los autores clásicos de oculística son en esta materia bien poco explícitos, describiendo la posibilidad de semejante sintomatología, como un accidente rarísimo para la generalidad, muy discutible para muchos. Esta última conclusión encuen-

Digitized by Google

tra su argumento en el hecho de que en la mayoría de los casos la amaurosis es monocular, pudiendo por lo tanto dudarse si se trata de un hecho positivo ó de un acto simulado.

Nuel, en el Tratado de de Wecker y Landolt, describiendo la ambliopía histérica, apenas menciona la amaurosis doble y completa; Panas dice que la ambliopía y amaurosis histéricas, estudiadas cuidadosamente por Charcot y sus discípulos, se relacionan de preferencia con las formas graves de la neurosis, observándose asimismo algunos ejemplos en mujeres jóvenes que no ofrecen sino una susceptibilidad nerviosa exagerada. Estas manifestaciones, agrega, se producen después de varios ataques, precedidos generalmente de un aura que tiene por punto de partida común el ovario. La presión sobre los anexos del útero puede hacerlos estallar, en tanto que otras veces los atenúa y borra por completo.

Fuchs, al tratar de idéntico asunto, enseña, en su erudito tratado, que los accidentes pueden ser de tal intensidad, que algunas veces llega á observarse la ceguera completa. Esta modalidad es excepcional para Berger, en la forma bilateral.

La amaurosis histérica, sin embargo, había sido descrita con sus caracteres esenciales, y como una de las complicaciones de la gran neurosis, por Briquet y por Lœbestein-Level hace más de treinta años.

No obstante estas descripciones absolutamente exactas, y aquellas generalidades apuntadas por los más reputados autores conocidos, así como los casos señalados por Briquet, Landouzy, Marlow, Wurdemann, Pitres, etc., son bien raras las observaciones descritas en los periódicos y monografías correspondientes, encontrando apenas en los de los últimos años las siguientes, que transcribimos abreviadas: [1]

"*Observación I.* Deval refiere que su colega el Dr. Visinier, fué llamado para atender á una histérica, víctima ese día de un acceso más fuerte que los de costumbre, á consecuencia de la emoción que la produjo la noticia del fallecimiento de su hermano. Al examinarla, el mencionado halló á la enferma completamente ciega, con las pupilas exageradamente dilatadas. Este ataque duró todo un día, con remisiones durante las cuales aseguraba que no distinguía las personas que la acompañaban."—(Deval, 1862, "Maladies des yeux.")

"*Observación II.* En la enferma, cuya historia fué relatada por Mr. Landouzy, la pérdida de la visión fué rápida y absoluta, dando motivos para pensar que la anestesia existía en cierto grado, pues hacía tiempo se quejaba de perturbaciones visuales."—(Deval, loc. cit.)

1 El Dr. Santos Fernández en su trabajo "*Algunos casos de trastornos oculares debidos al histerismo,*" publicado en la pág. 87, tomo I de los "Anales de Oftalmología," señala también cinco casos de amaurosis histérica doble. (N. de la R.)

Digitized by Google

"*Observación III.* Otra observación resumida por el mismo autor y estudiada por M. Allegre, refiere que la enferma amaurótica y paralítica al mismo tiempo, sufrió un día una crisis, después de la cual acertó á levantarse, pasearse por los dormitorios de la Salpêtrière, y distinguir perfectamente los objetos.

"*Observación IV.* Dujardín y Abadie.—Principio brusco; ambliopía bilateral; anestesia total; ninguna otra manifestación histérica anterior; curación rápida y persistente por medio de la electricidad estática."—("Progrés Médical," 12 Juillet 1879.)

"*Observaciones V y VI.* M. A. Barkan, de la Sociedad de Médicos alemanes de San Francisco, relata dos casos de *amaurosis completa de naturaleza histérica*: el primero, hombre de 32 años, que soportó un traumatismo en el rostro, producido por la rotura violenta de una botella de vidrio que se proponía abrir. Durante la primera semana, la ceguera fué absoluta, experimentando profundas cefaleas. Las semanas siguientes tuvo períodos de remisión, durante los cuales percibía algo la luz, y otros de positiva agravación en los que toda percepción desaparecía. Cuatro semanas después del accidente se comprobó un blefarospasmo bilateral muy manifiesto. En el ojo derecho, el borde de la córnea es asiento de una pequeña herida perforante, con sinequias anteriores. La reacción pupilar á la luz está debilitada en los dos ojos. Se diagnostica ceguera histérica y se prescriben duchas, inyecciones de estricnina y sesiones de electrización. Seis días después de este tratamiento las pupilas reaccionan á la luz, y en algunas semanas la curación se completa y la visión se normaliza."

"En la segunda observación del mismo autor, se trata también de un hombre de 30 años de edad, atacando la ambliopía, desde luego y bruscamente, un ojo, sin causa alguna aparente y provocadora. Después de algunos meses de esta ambliopía, amaurosis que se completa con la del congénere, hasta entonces normal. Ninguna lesión ocular, fuera de una pequeña cicatriz corneal, central, y una pequeña opacidad cortical anterior, de un solo lado entrambas. Las pupilas reaccionan normalmente. La percepción visual es nula de un lado, del otro, el enfermo percibe confusamente los movimientos de la mano. Bajo la influencia de la aplicación de las corrientes galvánicas y farádicas la visión se restablece rápidamente y se hace normal."—("Annales d' Oculistique," 1895.)

"*Observación VII.* Joven de 25 años, que atemorizada ante la vista de su hermana enferma de cólera se desvanece, encontrándose completamente ciega luego de terminada la crisis. La amaurosis absoluta es comprobada por el profesor Raynaud, siendo el examen oftalmoscópico absolutamente negativo.

"Al cabo de algunos días la visión comenzó á recuperarse, pero solamente en la mitad del campo visual de los ojos. Más tarde se completó enteramente."—(Galezowski.)

"*Observación VIII.* Mujer de 32 años, casada, sin familia, de temperamento nervioso y de constitución débil. Sufría de histerismo desde su más tierna edad. Un día, cosiendo á la máquina, pequeña lastimadura de la región superciliar. Atemorizada con la idea de haberse

Digitized by Google

herido gravemente el ojo, ataque súbito de histero-epilepsia, del cual se libra completamente ciega.

Tratada por sinnúmero de facultativos, no experimenta la más insignificante mejoría, hasta que con simples aplicaciones hidroterápicas, durante cuatro meses, se curó por completo."—(Dr. Castellanard.)

"*Observación IX.* Joven de 10 años. Amaurosis histérica monocular, que consecutivamente al terror que le produce la idea de ser examinada por el autor y por los Dres. Martin y Pitres, comienza á disiparse, hasta desaparecer, sin ninguna otra forma de tratamiento."—(Armaignac.)

"*Observación X.* E. D., joven de 23 años, robusta y de buena apariencia. A consecuencia de un traumatismo, fué menester amputarle el antebrazo derecho, después de cuya operación, que la emocionó sobremanera, comenzó á sufrir de crisis histéricas, resistiéndose á alimentarse y no queriendo sino estar acostada.

"En Junio de 1885, la vemos en la clínica del Dr. Galezowski, completamente amaurótica de los dos ojos, amaurosis que cedió de una manera súbita y absoluta, después de varios días de tratamiento por medio de la electricidad."

Estas breves observaciones, aunque escasas, por las circunstancias que las han acompañado, y por el curso que han seguido, vienen á demostrar la influencia de las grandes emociones morales, así en la determinación del ataque histérico, primitivo ó secundario, como en su agravación. En efecto: en todas ellas, ó en casi la mayor parte, vemos la influencia que ha ejercido el miedo, el temor, el pánico; en una palabra, los grandes traumatismos morales que si no destruyen los tejidos en su constitución íntima y molecular, perturban su funcionalidad y alteran el equilibrio, cuando el terreno se presta para no resistir al choque de aquellos agentes.

Dedúcense también de esa simple lectura, además del significado importante que en la determinación de la amaurosis histérica posee, indudablemente, el influjo moral (la idea fija de Janet), estas conclusiones, que no dejan de tener relativa importancia: 1º la amaurosis histérica no es una afección duradera y que se perpetúa indefinidamente, sino por el contrario, de origen casi siempre brusco, de curso generalmente breve, nunca muy continuado, y de tratamiento simple é higiénico, destinado, como el general de las demás manifestaciones, á obrar por la persuación, la sugestión, ó la influencia moral y no por los medios de otro orden.

Hé aquí, en abono de tales conclusiones, el relato de la observación, motivo de este pequeño trabajo:

El 29 de Junio de 1898, es conducida á mi consultorio, por su tía, su hermano y otra persona, su amiga, una joven absolutamente ciega, según afirma, y á quien me obliga á prestar mi ayuda antes de examinarla, pues tropieza á cada paso con los objetos que la rodean.

Inmediatamente de instalada, comienzo el interrogatorio, observando en su curso todo lo que paso á referir.

A. O. oriental, nacida en el Departamento del Durazno, de donde me ha sido recomendada por el Dr. Castells: es huérfana, de estado

Digitized by Google

soltera, de 22 años de edad y la menor de seis hermanos robustos y sanos. De estatura más que mediana, de aspecto enfermizo y enjuta de carnes, presenta uno de esos tipos comunes entre los habitantes de nuestra campaña, mezcla indudable de consorcio de varias razas de caracteres distintos.

La madre, que sufría de *ataques nerviosos*, falleció de tisis tuberculosa, y el padre, sumamente sano, consecutivamente á un único ataque (hemorragia cerebral?).

Las crisis que dice sufre la enferma, datan de ahora seis años, y según ella, tomaron su origen, una noche que, desvelada, abandonó el lecho y se creyó perseguida por un perro enfurecido. Consisten estas en convulsiones, pérdida de conocimiento, etc.; se repiten de tiempo en tiempo, aumentando en intensidad y duración, modificando la salud general, sumamente debilitada en la actualidad, con anorexia persistente y enflaquecimiento sumo.

El ataque último, por el cual se decidió á venir á consultarnos, y del que salió completamente ciega, se produjo ahora veintidós días.

Las menstruaciones, refiere, siempre se han prolongado fuera de los límites normales y al llegar á este punto del interrogatorio, bruscamente la enferma cae en estado de crisis, con positiva contrariedad de su tía que me asegura tenemos para largo tiempo, pues comunmente dura el ataque muy cerca de media hora.

El cuerpo entero se encorva, tomando la forma elástica de un arco rígido; la cara palidece; los ojos giran violentamente alrededor del diámetro horizontal, hasta quedar fijos en elevación forzada, oculto el reborde inferior de la córnea bajo el párpado superior.

El momento es crítico, pues el resto de los enfermos espera impaciente en la pieza vecina para pasar la visita y los minutos corren.

Teniendo en cuenta todas estas circunstancias, con positiva certeza en el procedimiento, y á pesar de la contracción rígida extrema de todos los músculos y de la posición incómoda en que se hallaba la enferma (contractura en arco) llevo á cabo, del mejor modo posible, la compresión enérgica de la región ovárica izquierda.

No obstante las muestras de desconfianza marcada de las personas que me rodean, habituadas todas ellas á observar la prolongación de estos ataques, persisto enérgicamente en verificar la compresión y tanto más, cuanto que inspiradamente creo, sobrevienen signos de diminución de los accidentes. Y en efecto: luego de breves instantes, la crisis parece ceder; los miembro se ponen menos rígidos; el semblante se colora; luego se ilumina y la enferma sonríe en actitud de éxtasis tranquilo. Una especie de satisfacción íntima se irradia por el rostro; una larga y profunda espiración subsigue á ese movimiento; fija sus ojos en mí y luego prorrumpe: *Doctor: veo, veo todo perfectamente, ¿quiere tener vd. la bondad de darme un vaso de agua?*

La doy de beber lo que solicita y conversamos luego distraidamente, como viejos conocidos.

El ataque entero, contra las previsiones de los acompañantes, apenas ha durado algunos minutos.

Digitized by Google

¿Entra esta sintomatología que, aunque rara, observamos de vez en cuando en el ejercicio de nuestra práctica, en la hipótesis establecida por P. Janet, que mira en las manifestaciones histéricas el predominio ejercido por una idea fija y persistente, dominando la individualidad del sujeto? ¿Puede acaso considerarse la amaurosis, con la escuela de Charcot, como un simple estigma que tiene su sitio en la retina? ¿O es tal vez, como pretende Sollier, un estado secundario de conciencia, con desdoblamiento de la personalidad y un fenómeno de automatismo cerebral, de los comprendidos en el esquema ya clásico del profesor Grasset?

La *restitutio ad integrum* de una manera brusca é inopinada, que se observa en éste, como en la mayoría de los casos, parece, á primera vista, dar razón de que en la especie debe tratarse de una modalidad clínica *sine materia*, ceguera psíquica como diría Bernheim, cuyo mecanismo íntimo se nos escapa por completo.

Aceptada, además, porque en la generalidad de los casos se comprueba la preponderancia ejercida por las emociones intensas, muy principalmente la influencia del miedo, en la determinación del ataque, quedaría siempre por eliminada la acción de esa causa productora, que unas veces produce la crisis histérica, otras un síncope ó la ruptura de algún vaso, y muchísimas otras la soporta el organismo, sin exteriorizarse sus manifestaciones por ningún género de fenómenos.

Se objetará á esto último, apelando á la ya añeja y conocida razón: cuestión de predisposición, de terreno preparado. De todos modos quedará siempre por explicar en qué consiste esencialmente esa predisposición, si positivamente ella es demostrable, y en qué condiciones el terreno se prepara y modifica las reacciones del organismo.

Para terminar ya esta fatigosa serie de consideraciones, por lo que se relaciona con nuestra enferma, diremos que examinada inmediatamente después del ataque con el oftalmoscopio, presentaban sus ojos, minuciosamente estudiados, un aspecto absolutamente normal, sin acusar siquiera la ligera congestión pupilar señalada por algunos autores. Los reflejos, acomodador y luminoso, también normales. Percepción de los colores en las mismas condiciones. Invitada á leer los caracteres de la escala de de Wecker, lo hace de corrido con las señaladas con el número 2, suspendiendo aquí el examen por quejárseme la enferma de extrema fatiga.

Dos días después, examinada al perímetro, presentaba un estrechamiento concéntrico y regular para todos los colores; que para el blanco llegaba hasta 30° en el diámetro perpendi-

Digitized by Google

cular, 30° también en la parte nasal interna de los dos lados, y 60° en la externa ó temporal.

De entonces acá, ha vuelto á su Departamento, de donde de vez en cuando personalmente me escribe; no ha tenido hasta la fecha ningún otro ataque y sigue como tratamiento el de los baños fríos de impresión, y un régimen sano y substancioso con la adición de los preparados ferruginosos.

(Continuará.)

SOCIEDAD FRANCESA DE OFTALMOLOGIA.

Congreso de 1899.

SUPRESIÓN DEL CRISTALINO TRANSPARENTE.

M. Pflüger (de Berna), relator.

El informe principia por la historia del asunto, la oftalmometría clínica, la determinación optométrica y la expresión matemática del grado de ametropía.

El autor entra en seguida de lleno á la cuestión estudiando la diminución de la refracción en la afaquia. Sus observaciones, como las de todos los otros operadores, hacen resaltar que los mismos grados de miopía, sea en realidad, sea en apariencia, presentan una diminución diferente de la refracción por la afaquia, debida á que las causas de error en la determinación del grado de miopía son numerosas, algunas de ellas evitables, como el espasmo del músculo ciliar, el defecto ó error en la determinación de la curvatura de la córnea y la mala corrección del astigmatismo. Los errores más ó menos inevitables, se derivan de la dificultad de colocar el vidrio corrector en el foco anterior del ojo; la dificultad más grande es la de medir la distancia de este foco, partiendo del centro de la córnea y colocar el vidrio corrector exactamente en el foco. Otros errores fácilmente despreciables provienen del cristalino, de su posición, de su radio de curvatura y de su índice de refracción, así como del índice del humor acuoso. Es también necesario tener en cuenta el astigmatismo secundario operatorio, que modifica sea aumentando, sea corrigiendo, el astigmatismo primario congénito.

Digitized by Google

Los autores que se han ocupado de la cuestión (Badal, Oswalt, Eperon, Hirschberg, Stadtfeld, Gelpke, Bihler, Tscherning, Pflüger) y que han tratado de determinar teóricamente y con anterioridad, la refracción del ojo miope, ya afáquico, no han llegado á los mismos resultados. Es necesario sobre todo tener en cuenta la refracción corneana, que para el mismo grado de miopía hace variar considerablemente el resultado.

M. Pflüger, da en seguida, bajo forma de observaciones clínicas, que ocupan la mayor parte del trabajo, el resultado de sus experiencias hasta fines de 1896, presentando solamente los casos que fueron seguidos al menos durante dos años después de la operación, ó sean 100 observaciones. Los diferentes puntos de estas observaciones son después comentados separadamente y presentados en conjunto con un lujo de cuadros, que hacen esa estadística de las más instructivas.

Edad.—El más joven de los operados tenía 7 años, el más viejo 51. Los más numerosos son los de 16 á 20 años (34 casos) y de 21 á 25 (17 casos). La edad por sí sola no impone límites positivos á la operación. El autor dice que no vacilará, por ejemplo, en hacer una discisión del cristalino transparente en casos de miopía excesiva, aun en los primeros cinco años de la vida.

Lo mismo para una edad avanzada: Vacher opera de preferencia personas de edad, Abadié, Von Hippel y Pasier han operado con éxito pacientes de 60, 70 y 72 años.

Grado de la miopía operable.—Punto muy discutible, "Profundizando la cuestión, dice, se encontrará que el grado de la miopía sólo no permite determinar, de una manera categórica, los límites para la operación. El grado de la miopía debe relacionarse con la edad del paciente, con la refracción corneana media, con la agudeza visual, con el estado del enfermo, y su posición social, con la observación de su miopía personal, sobre todo con su progresión y con la observación de la miopía de su familia."

Agudeza visual.—Mejorada en todos los casos, salvo en dos que han tenido accidentes después de la operación secundaria. Otros dos casos han perdido su agudeza visual después de años, uno por despegamiento de la retina, el otro por una coroiditis grave.

Cuadros para la agudeza visual.—Estos cuadros demuestran una multiplicación de la agudeza visual de 2 á 10 veces para los ojos emétropes, hipermétropes y miopes, después de la operación. Estas diferencias no encuentran su explicación, ni en el cambio de magnitud de las imágenes retinianas, ni en la claridad de estas imágenes en el ojo afáquico, causa invocada

Digitized by Google

por Fukala y Schanz, para explicar el aumento de la visión después de la operación. M. Pflüger invoca una mejoría sea de la retina misma, sea de los centros cerebrales.

El campo visual que se encuentra defectuoso en muchas miopías fuertes es igualmente mejorado por la operación, y esto á un grado que no explican los cambios en las condiciones ópticas, sino más bien por la mejoría de la nutrición.

Cambio de la refracción después de la operación.—Del examen de sus observaciones el relator concluye, que en ningún caso la miopía ha hecho progresos inquietantes después de la operación. Aun en los casos más desfavorables el alargamiento del eje era más moderado en el ojo operado que en el otro.

Astigmatismo.—Después de la operación había cuatro ojos más astigmatas que antes de la operación. Un buen número de ojos, que no habían aceptado el cilindro antes de la operación lo preferían después de ella, con el mismo astigmatismo corneano, lo que depende de que la agudeza visual mejorada facilita la corrección cilíndrica.

M. Pflüger opina que el astigmatismo desempeña un papel importante en la miopía fuerte y que su corrección es de una gran importancia. Entre los miopes citados en el informe se encuentran 73 p∞ complicados de astigmatismo corneano más fuerte que 1,25 D. Y no solamente, añade el relator, el tanto por ciento de astigmatismos es más fuerte en los ojos muy miopes que en los ojos en general, sino que también el grado del astigmatismo de los miopes es más grande.

Por lo demás, la costumbre permite disminuir el astigmatismo operatorio, y por la situación de la incisión corregir en parte el astigmatismo congénito.

El autor insiste acerca de la medida de la *refracción de la córnea*, que es útil no sólo para el cálculo de la refracción después de la operación, sino también para compararla con la de los ojos de otras refracciones y con la media de los ojos en general. Sus cuadros enseñan que existe en el mayor número de casos una miopía fuerte, con la curvatura ordinaria de la córnea, 42–43 D. y que puede también existir una miopía fuerte con una refracción corneana más elevada.

Con respecto á la *variación de curvatura corneana* después de la operación, el autor dice que no se han fijado aún todos los factores que obran para ese resultado, aparte de la incisión.

"*Una coroiditis miópica* no será una contraindicación para la operación. Voy aún más lejos, digo que una coroiditis central grave aguda es para mí una indicación urgente para la operación de la miopía fuerte y especialmente por el procedimien-

Digitized by Google

to lento. Los resultados que me han dado los casos: 44, 63, 91, 99 y 101 son de lo más brillantes y sorprendentes, prueban una cierta acción curativa para esta enfermedad tan rebelde á la terapéutica ordinaria."

Técnica operatoria.—En todos los casos la discisión ha sido ejecutada como operación preliminar y seguida de extracción lineal. Una segunda extracción ha sido necesaria 8 veces, una tercera 3 veces.

La *Catarata secundaria* se ha presentado 62 veces.

El ojo soporta bien las operaciones, aun reiteradas, para la extracción, pero las operaciones que tocan al cuerpo vítreo son de temer.

El autor clasifica así los diferentes procedimientos operatorios:

1º La discisión simple indicada para los niños, y sobre todo para los niños intelectualmente poco desarrollados. Una discisión media será necesaria, una pequeña no será siempre suficiente y una grande podría necesitar una extracción por un hinchamiento muy violento.

2º La discisión seguida de extracción líneal podrá bastar, en la gran mayoría de los individuos, entre la infancia y la vejez, de 12 á 60 años. En los miopes de 40 á 60 años falta casi siempre el núcleo duro en el cristalino; esta es una regla que sufrirá probablemente más excepciones que lo que la literatura nos haría creer. Los dos hombres que he operado por extracción de colgajo poseían núcleos sólidos bastante gruesos.

3º La extracción lineal simple, sin discisión preliminar, ha sido recomendada en estos dos últimos años por Hess y Sattler.

4º La extracción de colgajo, sin discisión, es hecha sobre todo por Vacher.

5º La extracción de colgajo sin discisión preliminar (Hirschberg).

Los resultados de sus propias operaciones dice M. Pflüger, son tales que tendría probablemente gran trabajo en abandonar el procedimiento empleado y en cambiarlo por otros procedimientos menos experimentados hasta hoy.

La catarata secundaria es muy desagradable por su enorme frecuencia, por la operación que demanda y por el efecto moral sobre los pacientes.

El autor examina en seguida los diversos modos de supresión del cristalino: discisión sola, discisiones y extracciones sucesivas, discisión seguida inmediatamente de extracción lineal, extracción de colgajo.

Complicaciones después de la operación.—Son: la infección de la herida, el despegamiento de la retina, el glaucoma.

Digitized by Google

El autor no ha tenido sino un solo caso de despegamiento; admite que es una fortuna excepcional; piensa, sin embargo, que el ojo afáquico no tiene más tendencia á ser atacado de despegamiento que el ojo no operado, si se han tomado precauciones minuciosas en cuanto á la pérdida del vítreo y en la operación de la catarata secundaria.

El *glaucoma* verdadero, post operatorio no ha sido nunca observado por el autor. No considera como tal el aumento de la tensión intra-ocular, en los primeros días que siguen á la discisión.

Otras indicaciones de la supresión del cristalino transparente.

1º *Miopía central* causada por: el cristalocono, el lentícono anterior y posterior, el falso lentícono (Demicheri), el cristalino de doble foco (anterior y posterior), ó la doble refracción de un ojo por esclerosis del núcleo.

2º El queratocono.

3º La ectopia del cristalino.

4º La luxación espontánea ó adquirida del cristalino.

5º La luxación traumática.

6º Ciertas formas malignas de glaucoma.

7º Las sinequias posteriores totales.

M. Pflüger enumera estas indicaciones de la extracción del cristalino transparente, sin extenderse sobre ellas. Queda por hacer este trabajo.—D. M. V.

(Continuará.)

REVISTA BIBLIOGRAFICA Y DE LA PRENSA.

Dr. J. Ramos.—**Nota sobre la ceguera nerviosa.**—(*Gaceta Médica de México*, 1899, pág. 8.)

Refiere el caso de una joven de 20 años de edad que sin presentar los estigmas de la histeria, pero con antecedentes hereditarios de esta enfermedad, sufrió al estar cosiendo y sin causa ninguna aparente la pérdida de la vista en los dos ojos. Las pupilas estaban dilatadas y casi no reaccionaban bajo la influencia de la luz; el fondo del ojo era normal. Dos días después la vista volvió poco á poco y á los 15 días la agudeza visual era normal.

Cree que este caso se separa de la amaurosis histérica común, de la cual recuerda dos casos observados por él que sobrevinieron después de una emoción moral intensa, porque se presentó como manifestación nerviosa primitiva sin accidentes histéricos anteriores ó concomitantes.—M. U. T.

Digitized by Google

Dr. Daniel M. Vélez.—**La asepsia y la antisepsia en cirugía ocular.**—(Tesis de Concurso. México, 1899.)

El autor pasa en revista: 1º La bacteriología del ojo; 2º los antisépticos químicos; 3º la asepsia del enfermo, del cirujano y del local operatorio; 4º la esterilización de los instrumentos y útiles y 5º la esterilización del material de curación. Siendo imposible resumir estos diversos puntos, nos limitaremos á hacer notar únicamente aquello que presente mayor interés.

La asepsia absoluta del ojo es prácticamente irrealizable, pero según el autor, el poder detersivo de los lavados está suficientemente demostrado. Trousseau ha comprobado que es más bien á la acción mecánica de la corriente que arrastra multitud de gérmenes y no á su poder antiséptico que debe atribuirse el efecto benéfico. El Dr. Vélez se muestra partidario del cianuro de mercurio que no tiene el poder irritante del sublimado y recomienda preparar uno mismo las soluciones que deben servir en una operación, esterilizando previamente el agua en el autoclave.

Siguiendo la práctica del Dr. Landolt, usa guantes de hilo esterilizados previamente en la estufa de aire caliente, despojándose de ellos en el momento de la operación.

Es partidario de la curación seca de prueba colocada dos días antes sobre el ojo que ha de operarse. En el momento de la intervención se aplicarán compresas esterilizadas alrededor de la cabeza del enfermo y además sobre la cara, cubriendo la nariz, boca, etc., un pedazo de gasa que sólo dejará á descubierto la región oculo-palpebral y que por su trama floja permitirá la respiración fácil del enfermo. Esta gasa es útil sobre todo cuando son necesarias suturas, pues los hilos reposan entonces sobre una superficie esterilizada y no tocan la boca, bigotes, etc., infectándose.

Una vez principiada la operación no deberán usarse líquidos antisépticos que quitan su plasticidad á la sangre y maceran los tejidos desprendiendo el epitelio, es mejor hacer el aseo con bolitas de algodón absorbente esterilizadas por la ebullición y exprimidas.

Por último, el autor ha abandonado el empleo del vendaje, sustituyéndolo por un pedazo de tafetán especial (Isinglass), cortado en forma apropiada para adherirse á la piel 1 ó 2 centímetros más allá de la periferia del apósito, y reforzado por pequeñas tiras del mismo tafetán, lo que tiene la ventaja de dejar las orejas y la cabeza libres, de no deslizar y de impedir que el enfermo introduzca los dedos debajo de la curación.

Dr Mansilla.—**Sarcoma de la órbita. Epitelioma de la conjuntiva y córnea. Leproma de las conjuntivas y**

Digitized by Google

córneas.—(*Academia Médico Quirúrgica Española*, Diciembre de 1898.)

Relata un caso de neoplasia del fondo de la órbita en una mujer de 33 años con exoftalmía y ulceración total de la córnea; diagnostica sarcoma y aconseja la excenteración de la órbita y las aplicaciones del termo-cauterio.

En el segundo caso se trataba de un tumor, de color rojo vivo, del ángulo interno, que sobresalía de entre los párpados en un individuo de 50 años, campesino. Lo restante del ojo estaba intacto: diagnosticó epitelioma de la conjuntiva y practicó la ablación y la siguió de cauterización.

En otro enfermo de 26 años, que hace 20 tuvo las primeras manifestaciones de la lepra, sin antecedentes de familia, las manifestacones oculares empezaron hace tres años, apareciendo pequeños tumores en el círculo periquerático y parte inferior en ambos ojos, que han aumentado, á pesar de aplicarles el nitrato de plata, hasta ocupar la mitad inferior de la córnea y gran parte de la conjuntiva. Anestesia completa. Se hizo la ablación de los lepromas de la córnea y se aplicó después el gálvano cauterio. Cuando se le dió de alta parecía completamente curado de sus lepromas oculares.—J. S. F.

Extractos de la literatura Oftalmológica Alemana por el Dr. Alberto B. Hale.

Chicago.

Axenfeld.—**Queratitis parenquimatosa.**—En su patología ocular (*Pathologie des Auges. Axenfeld und Fick.* Wiesbaden. J. T. Bergman, 1898), el autor llega á las siguientes conclusiones que deduce de las opiniones de muchos observadores: la queratitis parenquimatosa es indudablemente de origen infeccioso, pero la naturaleza de esta infección necesita ser comprobada por mayor número de investigaciones.

La tuberculosis así como la sífilis, son aceptadas ya por todos como agentes causales.

El tractus uveal (von Hippel) está siempre afectado.

El reumatismo, la malaria y quizá la diabetes pueden también producirla.

Dr. J. Sarodeth.—**Panoftalmía.**—(*Münchner Medicinische Wochenschrift*, nº 11, 1899.)

El autor refiere un caso de panoftalmía metastática que se presentó en una primípara de 34 años de edad al vigésimo quinto día después del parto. El ojo derecho que fué el atacado, se perdió por completo, pero la enferma á pesar de la fiebre puerperal grave, curó.

Digitized by Google

Esta terminación no es común, pues la muerte sobreviene por regla general cuando la fiebre puerperal se acompaña de coroiditis supurada metastática.

S. Turck.—**Pulso venoso.**—(*Sociedad de Fisiología de Berlin*, Febrero de 1899.)

Según Türck, el pulso de las venas de la retina que se ha observado en ojos fisiológicos no es debido al obstáculo rítmico al escape de la sangre (porque en tal caso la ola sanguínea retrocedería chocando contra la corriente), sino que depende de la presión de la sangre que se propaga á través de los capilares hasta las venas. El autor piensa haber demostrado su teoría con las varias experiencias que ha hecho en ranas.

Jonnesco (de Bucarest).—**Resección del ganglio inferior del simpático en el cuello.**— *Wiener Klinische Wochenschrift*, nº 18, 1899.)

El autor llega á las siguientes conclusiones:

1º La importancia del simpático en la producción del glaucoma está bien demostrada.

2º El sistema nervioso simpático del ojo puede ser continua ó intermitentemente irritado, ya sea en el centro ó ya en un núcleo principal.

3º La extirpación del ganglio en el cuello, cuando todos estos nervios se reunen, los paraliza y por tanto suprime en el ojo cualquiera irritación que pudiera partir de ellos.

4º Estos son hechos de observación, aunque en teoría haya amplio campo para las discusiones.

5º Los mejores resultados se obtienen en los casos en que no hay dolor ni inflamación. Como la operación no es grave por sí misma (¿ A. B. H.) debe ser ensayada en todos los casos de glaucoma, aun en aquellos en que hay dolor (en el glaucoma absoluto, por ejemplo), pues el dolor desaparece generalmente después de la operación.

6º El alivio puede comenzar desde luego ó algún tiempo después, pero en todos los casos va siempre en aumento.

7º Esta operación es de recomendarse también en los casos en los que á pesar de haberse practicado la iridectomía el dolor persiste y no hay mejoría en la vista.

8º La coexistencia del glaucoma y la enfermedad de Basedow en la misma persona, demuestra la influencia de la irritación permanente del simpático sobre el glaucoma. La resección del ganglio cura la enfermedad de Basedow dependiente, como se sabe, de la enfermedad del nervio y hace desaparecer todos los síntomas, desde luego ó al cabo de algún tiempo.

Digitized by Google

PROF. H. SNELLEN.—**Globos de vidrio para la prótesis ocular.**—(*Klinische Monatsblätter für Augenheilkunde The Ophth. Record*, Julio de 1899.)

El autor hace la historia de los ojos artificiales, cuya fabricación comenzó á principios de este siglo, desarrollándose sobre todo en Paris. Los ojos artificiales hechos con objeto de cubrir ojos atrofiados, estaban formados de placas metálicas cóncavas en las que se imitaba el ojo por medio de esmaltes diversos. Como éstos últimos no eran duraderos se intentó emplear la porcelana y el vidrio á los que se daba también una forma cóncava.

Cuando la enucleación del ojo según el procedimiento de Bonnet se generalizó, el número de extirpaciones aumentó rápidamente, pero la misma forma de concha del ojo artificial siguió siempre usándose. Esta práctica presenta una gran desventaja, á saber: un espacio vacío se forma en la cavidad hemisférica de la concha y en ella se depositan las lágrimas y el moco conjuntival; además, los bordes afilados de la pieza protética hieren la conjuntiva, producen cicatrices y granulomas y la motilidad es mucho menor que la que se obtiene colocando la pieza sobre un muñón atrófico. De ahí nació la idea de conservar las ventajas propias á los muñones y con este objeto se practicaron la evisceración conservando la esclerótica, puesta en uso por A. Graefe, de Halle, y la evisceración modificada por Mules, quien introdujo una esfera de vidrio en la cavidad escleral, por cuyo medio obtuvo un muñón que llena el espacio vacío detrás del ojo artificial y contribuye á su movilidad.

Para aquellos casos en los cuales es necesario extraer el globo entero es ventajosa la operación de Adams Frost, quien después de la enucleación inserta en la cavidad formada por la cápsula de Tenon la esfera de vidrio.

Las ventajas y desventajas de estas diferentes operaciones, han promovido grandes discusiones que continúan hasta ahora.

Fig. 6.

Fig. 7.

Fig. 8.

Fig. 6.—Sección transversal del ojo artificial ordinario, en forma de concha.

Fig. 7.—Sección transversal de un ojo artificial de dobles paredes.

Fig. 8—Sección transversal de un ojo artificial en forma de globo.

Digitized by Google

La formación de un muñón ya sea por evisceración ó por la inserción de una esfera de vidrio, es muy importante para la movilidad del ojo artificial, pero su principal ventaja estriba, en que el espacio vacío en el cual se acumulan las lágrimas y el moco queda suprimido.

El autor ha empleado para alcanzar este objeto ojos artificiales en forma de globos ó de conchas, con una pared posterior y ángulos redondeados. (Figs. 6, 7 y 8).

Estos ojos causan mucha menos irritación, son fácilmente introducidos y quitados, pueden usarse durante la noche y el fondo de saco conjuntival y los párpados se adaptan fácilmente á los bordes redondeados de las piezas, de tal manera que aunque estas estén mal escogidas satisfacen mucho mejor las exigencias de los enfermos, que no las abandonan ya cuando las han usado por algún tiempo.

Los nuevos ojos están hechos de vidrio delgado y ligero pero fuerte; pesan por término medio 3 gramos y no son mucho más costosos que los antiguos.

Los buenos resultados obtenidos contribuirán según el autor, á hacer preferible la simple extirpación á la evisceración, en aquellos casos en que la extracción del ojo sea necesaria.—M. U. T.

NOTICIAS.

DISPENSARIO OFTALMOLOGICO.

Bajo la dirección del Dr. Manuel Uribe Troncoso acaba de abrirse en el Hospital de Jesús un nuevo Dispensario Oftalmológico, siendo las horas de consulta de 10 á 11 de la mañana, todos los días menos los festivos.

CURSO LIBRE DE OFTALMOLOGIA TEORICO-PRACTICA.

En el mismo local del Dispensario, el Dr. M. Uribe Troncoso dará un Curso libre de Oftalmología, los Martes, Jueves y Sábados, á la diez de la mañana. El curso comprenderá:

1º Optica física y Optica fisiológica.
2º Anatomía y fisiología del globo del ojo y sus anexos.
3º Patología general.
4º Patología Especial del órgano de la visión.

Digitized by Google

Tomo II. AGOSTO DE 1899. Núm. 2

ANALES DE OFTALMOLOGIA

TRABAJOS ORIGINALES.

LA DETERMINACION DE LA REFRACCION POR LOS METODOS OBJETIVOS Y SUBJETIVOS

Por el Dr. M. Uribe Troncoso.

México.

(Concluye.)

Oftalmometría.—Por medio de su oftalmómetro de láminas de vidrio Helmholtz pudo calcular exactamente el diámetro de las superficies oculares, su radio de curvatura y las distancias que las separan, pero el instrumento era demasiado difícil y complicado para salir del laboratorio y apenas fué empleado por Donders y Knapp con un objeto práctico. Para determinar los radios de curvatura de una córnea eran necesarias por lo menos 32 medidas.

No fué verdaderamente sino hasta que Javal y Schiötz inventaron y perfeccionaron su oftalmómetro que la oftalmometría clínica quedó fundada. El instrumento de estos autores se compone de un anteojo con dos objetivos acromáticos, entre los cuales se encuentra un prisma de Wollaston, calculado para producir un desdoblamiento de 3 milímetros en una dirección rigurosamente paralela al plano del arco de cobre fijo al anteojo. Este arco es movible alrededor del eje y en su super-

Digitized by Google

ficie deslizan dos miras blancas, que pueden ser aproximadas ó alejadas entre sí por medio de un cric y una rueda dentada. La distancia entre las dos miras sirve de objeto. Al hacer la medición, se aumenta ó disminuye esta distancia, hasta que obtenido el contacto la imagen córnea corresponda con el desdoblamiento del prisma, que es constante.

El ocular del anteojo es un ocular de Ramsden, provisto de un hilo de retícula, que cada observador necesita afocar especialmente para no hacer esfuerzos de acomodación que lo fatigarían sin provecho.

Colocado el enfermo enfrente del objetivo, con la barba reposando sobre el soporte que lleva el aparato y la frente siempre apoyada en la parte superior del mismo, se cuidará de que los ojos estén constantemente situados en la misma línea horizontal. Mirando entonces á través del ocular se afocará todo el aparato, haciéndolo avanzar ó retroceder hasta percibir con claridad la imagen desdoblada de las miras. Moviendo la mira de la derecha se obtiene el contacto, y si el arco se encuentra en uno de los meridianos principales, las imágenes se encontrarán al mismo nivel y el escalón central de la mira de gradas corresponderá perfectamente al espacio situado entre las dos líneas de la mira blanca (modelo de 1898).

Si existe desnivel, es necesario hacer girar el arco de cobre hasta que se obtenga la nivelación de las imágenes. Una vez establecido el contacto, se anotará el grado de la inclinación, y tomando con la mano izquierda el anteojo, se hará girar el arco de círculo hasta colocarlo en ángulo recto con su primera posición. Si se trata de un As. conforme á la regla, las miras que en la posición primaria se tocaban por sus bordes se cubrirán más ó menos en la secundaria. El número de escalones que la mira de gradas haya avanzado sobre la mira rectangular indicará el número de dioptrías del As. Este puede también leerse sobre el arco restando una de otra la refracción de cada uno de los meridianos.

Si las miras en la segunda posición no se cubren, sino que,

Digitized by Google

por el contrario, se han separado, se trata de un As. contrario á la regla. Para determinar su grado se establece de nuevo el contacto, y volviendo el arco á la posición primaria, las miras se cubrirán un número de escalones que corresponde al valor del As.

El arco de cobre lleva también en su borde interno una graduación de milímetros que da el radio de curvatura de la córnea.

Haciendo mirar al enfermo, no al centro del objetivo, como cuando se quiere determinar la refracción central, sino á las divisiones del círculo queratoscópico de 15° en 15°, por ejemplo, se obtendrá la refracción de las partes periféricas de la córnea.

El instrumento de Javal y Schiötz fué acogido con gran favor en todas partes y penetró á las salas de clínica y al gabinete de los oculistas. Su manejo, fácil y sencillo y la rapidez con que es posible determinar el grado del astigmatismo y la inclinación del eje le crearon un gran número partidarios entusiastas.

No se tardó, sin embargo, mucho tiempo en reconocer que la medida oftalmométrica no coincidía, en la mayor parte de los casos, con la medida obtenida por el examen subjetivo. Javal primero y luego Martin y Vacher, teniendo en cuenta además las diferencias que se demuestran en la refracción al examen subjetivo antes y después del uso de los midriáticos, admitieron que estas diferencias provenían de la contracción parcial del músculo ciliar. Martin [1] admitía dos clases de contracciones parciales: las correctoras y las astigmógenas. Las primeras produciendo un As. dinámico de dirección perpendicular corregían el As. de la córnea; las segundas obrando en el mismo sentido que la asimetría de esta membrana tendían á exagerarla.

Las medidas de Sulzer, de que hemos hablado anteriormen-

1 Miopía, Hiperopía, Astigmatismo. Paris, 1895.

Digitized by Google

te y los estudios de Tscherning acerca de la oblicuidad del cristalino, hicieron ya poner en duda la existencia de las contracciones parciales permanentes, que no cedían ni aun á la atropina, tales como las consideraba Martin; luego vino la demostración hecha por Sulzer de que el área de la córnea sobre la cual se toman las medidas oftalmométricas y que comprende apenas una zona de $1^{mm}2$ de diámetro alrededor de la línea visual, no coincide siempre con la área de la córnea que corresponde á la pupila y por la que penetran los rayos luminosos que sirven para la visión. Por último, haciendo las medidas de toda la superficie de la córnea algunos autores, entre ellos Dimmer,[1] reconocieron que existen puntos de la córnea fuera de la línea visual, cuya refracción corresponde exactamente á la que señala el examen subjetivo, y muy diferentes por lo tanto de las cifras que da el oftalmómetro.

En ciertos casos fué posible probar que las diferencias de refracción antes y después de la midriasis atropínica dependían únicamente de la córnea. Excluyendo la influencia de la curvatura de esta membrana por medio de una vasija de fondo plano llena de solución fisiológica y adaptada convenientemente al ojo, pudo obtenerse una agudeza visual normal valiéndose de vidrios esféricos.

En los enfermos en los que el As. subjetivo es superior al As. encontrado con ayuda del oftalmómetro, Dimmer tuvo que admitir la existencia de un As. cristaliniano estático, cuya acción se agrega á la del As. córneo. Es lo que han probado, en efecto, las investigaciones posteriores de Tscherning.

El As. total es la resultante del As. particular de las cuatro superficies refringentes del ojo; es decir, del As. de la córnea que se mide por el oftalmómetro y del As. intraocular (Bull), que comprende el de la superficie posterior de la córnea y el de las superficies anterior y posterior del cristalino.

El As. intraocular ha sido medido objetivamente por Tscher-

1 Analiz, en Annales d'Oculistique. Tomo 118, pág. 185.

Digitized by Google

ning valiéndose de su oftalmofacómetro, y aunque el número de personas examinadas bajo este punto de vista es muy pequeño para poder sacar conclusiones generales, los datos obtenidos son suficientes, sin embargo, para dar idea del papel que la deformación de las superficies internas del ojo desempeña en el As. total y de las diferencias que existen entre el As. de la córnea en su superficie exterior y el As. intraocular.

Copio á continuación las cifras obtenidas por Tscherning en los ojos que ha medido: [1]

	Mme T.	Dr. B.	M. V.
	mm	mm	mm
Espesor de la córnea	1.15	1.06	1.31
Posición de la cristaloide anterior	3.54	4.24	3.66
Espesor del cristalino	4.06	3.98	4.25

Astigmatismo en dioptrías.

	d, directo.		i, inverso.
Superficie anterior de la córnea	2.36 *d*	0.74 *i*	0.22 *i*
,, posterior de la córnea	0.57 *i*	0.57 *i*	0.24 *i*
,, anterior del cristalino	0.06 *d*	1.09 *d*	0.70 *d*
,, posterior del cristalino	0.11 *i*	0.95 *i*	1.81 *i*
Sistema completo	1.40 *d*	1.05 *i*	1.62 *i*

Como se ve, el As. del sistema completo es muy diferente del que da el oftalmómetro de Javal.

En los tres ojos el meridiano vertical de la superficie posterior de la córnea presentaba una curvatura más marcada que la del meridiano horizontal, y como esta superficie obra á la manera de una lente cóncava su deformación se traduce por un As. inverso.

En cuanto á las superficies cristalinianas, se nota que la superficie anterior presenta en los tres casos As. directo y la superficie posterior inverso.

Hay que tener en cuenta, además, la oblicuidad del cristalino que produce un As. inverso aunque muy ligero, media dioptría á lo más ó quizá menos, si como lo cree Hermann, la es-

1 Optique Physiologique. Paris, 1898.

Digitized by Google

tructura especial del cristalino compensa en parte ó en totalidad su desviación.

Con objeto de poder calcular el As. total, una vez conocido el de la superficie anterior de la córnea, Javal se ha esforzado en obtener una fórmula que exprese esta relación de una manera fácil y sencilla, lo que es tanto más necesario cuanto que si dicha fórmula fuera exacta, volvería á colocar al oftalmómetro en el lugar que ocupó al principio, y del cual ha descendido cuando todos los prácticos han llegado al convencimiento de que las cifras obtenidas con su empleo no resuelven el problema de la corrección del astigmatismo.

La fórmula *empírica* á que llegó Javal, es la siguiente: [1]

$$As_t = k + p.\ As_c$$

en la cual k y p son dos constantes, k = — 0.50 D *inv.* p = 1.25.

Su aplicación daría la relación siguiente:

	Inverso.	Directo.	
As. oftalmométrico.....	2 — 1 — 0 —	1 — 2 — 3 — 4 — 5 — 6	D.
As. subjetivo.....	3 — 1.75—0.5—	0.75—2— 3.25—4.5— 5.75—7	„
	Inverso.	Directo.	

Esta fórmula tiene seguramente muchas excepciones, porque el As. total depende de muchos factores que es difícil reducir á una expresión numérica, pero podrá ser útil en ciertos casos cuando se practique la oftalmometría.

Recientemente G. Bull [2] ha llegado á establecer como consecuencia de sus investigaciones en este sentido un conjunto de reglas que pretenden alcanzar también el mismo objeto que la fórmula de Javal.

***

El método subjetivo empleado aisladamente es causa de nu-

1 Mémoires d'Ophtalmométrie, pág. 181.
2 The Ophthalmic Record. Diciembre de 1898.

Digitized by Google

merosos errores, que dependen ya del observador ó ya del observado.

Cuando este último vacila en la elección de un vidrio, el hecho depende no sólo de que pone en juego su acomodación ó de la fatiga, etc., sino de que muchas veces la refracción, aun en el espacio pupilar, varía considerablemente de un lugar á otro.

Tscherning, á cuyas bellas experiencias nos hemos referido ya anteriormente, valiéndose de su aberroscopio y del optómetro de Young, ha podido determinar la refracción de las diferentes partes de la pupila, tanto normal como dilatada.

En su ojo derecho, por ejemplo, el centro de la área pupilar es emétrope, é inmediatamente abájo miope de una dioptría. El borde superior H de 1 D; el borde externo M de 2.75; el interno M de 2 D y el inferior de 3.5 D.

En la pupila derecha del Dr. Demicheri las mismas variaciones se observan. Emétrope en casi toda su extensión, es H de 1.25 en el borde externo al estado fisiológico. Durante la dilatación atropínica la hipermetropía se hace más marcada y en la parte superior aparece una zona miope.

Esto equivale casi á un astigmatismo irregular que sería frecuente aun en ojos al parecer emétropes.

A pesar de todos estos defectos ópticos, el ojo puede, sin embargo, tener una buena agudeza visual. La oblicuidad de la córnea puede ser compensada por la excentricidad de la pupila, y la aberración de esfericidad por el aplastamiento de la córnea y la diminución del índice de refracción del cristalino del centro á la periferia. Si la aberración es regular, aun cnando sea muy pronunciada, los enfermos pueden gozar de una agudeza visual casi perfecta. Esto dependería, según Tscherning, de que se utiliza para la visión la parte de la cáustica que corresponde al foco de los rayos centrales, haciendo abstracción de los rayos periféricos, que forman alrededor de la imagen un halo muy poco luminoso. La aberracióu de esfericidad obra, pues, como un diafragma de pequeña abertura. En

Digitized by Google

ciertos enfermos la agudeza visual es la misma aun después de la dilatación de la pupila por la atropina.

Debe, pues, preferirse para la determinación de la refracción un método que dé con la mayor aproximación posible la refracción total del ojo independientemente de la voluntad del enfermo, cuidando, sin embargo, de comprobar rigurosamente por el examen subjetivo *sin dilatación atropínica* los datos recogidos.

El examen á la imagen recta, aunque da resultados bastante exactos en la miopía y la hipermetropía, es ciertamente inferior á la esquiascopía tratándose del astigmatismo.

El oftalmométro que mide únicamente el grado de As. de la superficie anterior de la córnea, no nos da datos sobre la refracción total del ojo, y sus cifras son por este concepto únicamente aproximadas. Su empleo, precediendo al método subjetivo da á éste un apoyo más seguro, pero insuficiente, porque el conocimiento de la diferencia de refringencia de los dos meridianos principales, sin dato ninguno acerca de la clase de ametropía de cada uno de ellos, expone al oculista á los mismos escollos que tratándose del método de Donders aislado.

En una serie de casos en los que usé el oftalmómetro conforme á esta práctica, pude convencerme de que, especialmente en el As. mixto (que no es tan raro como lo afirman los autores), la cifra ± 3, 4, etc., dioptrías, no ayuda gran cosa para la determinación y corrección de la ametropía total de cada uno de los meridianos.

Así pues, en el estado actual de la ciencia, la esquiascopía es el método de elección para la determinación y corrección de las ametropías, teniendo cuidado de comprobar sus resultados por el examen subjetivo, que de esta manera quedará reducido á bien poco, pues se tendrá que pasar únicamente un pequeño número de vidrios delante del ojo examinado y aumentar ó disminuir el grado de la corrección, según las necesidades de cada caso.

El empleo de la astigmometría esquiascópica tal como la

Digitized by Google

practica Antonelli, buscando primero con el oftalmómetro el grado de inclinación de los meridianos principales y en seguida á la esquiascopía el vidrio que corrige el As., necesita también comprobar sus resultados por medio del examen subjetivo.

Muchos oculistas después de emplear el método de Donders usan la esquiascopía para ver si en todos los meridianos la ametropía ha quedado corregida; y otros emplean el mismo procedimiento para determinar si los anteojos que usa un enfermo han sido bien escogidos ó no. Esta práctica no es buena, pues no son los vidrios que da la esquiascopía, sino los que mejor satisfacen al enfermo los que deben ser elegidos y lo han sido de hecho.

A pesar de los defectos de los métodos objetivos inherentes á la estructura misma del ojo, su empleo es necesario en todas las determinaciones de refracción, y el oculista armado de todos ellos podrá vencer fácilmente las dificultades que se le presenten y que antiguamente eran insuperables con los solos métodos subjetivos.

BREVE DESCRIPCION DE UN SOPORTE AJUSTABLE PARA EL OFTALMOMETRO DE REID [1]

POR EL DR. CHARLES A. OLIVER. A. M.

FILADELFIA.

Después de varios años de experiencia con las varias clases de oftalmómetros (queratómetros), habiendo usado mucho el instrumento de Reid, que es seguramente el mejor de todos, he encontrado que en el gabinete de consultas pueden obtenerse mucho mejores resultados, tanto por lo que respecta al

1 Trabajo leído en la sesión de Diciembre de 1898 del Colegio de Médicos de Filadelfia y publicado *in extenso* en el número de Julio de 1899 del University Medical Magazine.

Digitized by Google

eje como al grado de astigmatismo de la córnea, si el instrumento está convenientemente montado sobre una mesa ajustable, en la que por el empleo de cuatro tornillos de nivel y un nivel circular fuerte puede ser conservado exactamente el nivel en todas las direcciones horizontales durante el examen, con lo que se asegura mayor grado de exactitud á la medida del eje que cuando se tiene el instrumento en la mano.

Como puede verse en la figura, el aparato consiste en un tallo rígido de acero, vertical, que lleva un soporte que puede deslizar y sobre el cual está fija una mesa combinada de nivel que contiene el aparato.

El oftalmómetro es conservado en posición por dos soportes angulares que están unidos á la parte superior de la mesa, y está arreglado de tal modo que una simple presión con la mano puede separarlo de su sitio, haciéndolo de esta manera portátil y permitiendo que pueda ser usado sin el soporte. (Figura 1).



Fig. 1.

En el último modelo del instrumento existe un resorte espiral central (no representado en la figura), firmemente colocado en posición recta entre las dos mesas, por cuyo medio la mesa superior se conserva fija en cualquiera posición que los tornillos de nivel puedan haberla colocado.

Al oftalmómetro mismo se ha agregado una escala (que no es visible en la figura), por medio de la cual el eje exacto de los meridianos de mayor y menor refracción corneana puede leerse inmediatamente.

Si se deseare, el instrumento y la mesa de nivel pueden ser sostenidos por un bracket ó trípode, como el de los optómetros y forómetros, ó puede ser atornillado al borde de una me-

Digitized by Google

sa ó al respaldo de una silla, haciéndolo así muy ligero y fácilmente transportable. [1]

COLEGIO DE MEDICOS DE FILADELFIA.

Sección de Oftalmología.

(*Sesión del día* 18 *de Abril de* 1899.)

Nota acerca de la holocaina.—El Dr. Wm. F. Norris manifestó que es bien sabido que la holocaina ha encontrado buena aceptación como anestésico local para la córnea y conjuntiva, habiéndose llegado á considerar dicha substancia como antiséptica y germicida. La ha usado en un número considerable de casos tanto de la práctica privada como de la nosocomial, obteniendo resultados satisfactorios principalmente en las úlceras de la córnea. En varios casos que durante muchas semanas habían seguido una marcha tórpida con recaidas frecuentes, se obtuvo una gran mejoría con el uso de la holocaina, manifestándose el alivio por la rápida diminución de la área infiltrada y después por la curación de la úlcera. El modo de aplicarla ha sido lavando el saco conjuntival con una solución al 1 por 100, y tocando el fondo de la úlcera con un hisopo de algodón impregnado con dicha solución. Se ha tratado de definir si la holocaina es realmente un germicida ó si sólo constituye un medio desfavorable para el desarrollo de los gérmenes. El Dr. Norris ocurrió para ello al Dr. D. H. Bergey del Laboratorio de Higiene de la Universidad de Pensilvania, quien encontró que una solución al centésimo de holocaina aplicada á un cultivo de estafilococus no ejercía efecto alguno en media hora, pero los mataba en dos horas y media. Una solución de bicloruro de mercurio tiene una acción casi semejante, pues dos horas después de haberla puesto en contacto con los estafilococus aún vivían dichos gérmenes.

Discusión.—El Dr. Friebis ha quedado favorablemente impresionado con el uso de la holocaina como anestésico en la

1 Los Sres. Wall and Ochs, 1716 Chestnut Street Philadelphia, U. S. A., son los fabricantes de este soporte.

Digitized by Google

tenotomía, y considera que su falta de acción sobre el iris y el músculo ciliar es otra ventaja en favor de dicho alcaloide. Contestando la pregunta del Dr. Oliver sobre la influencia respecto del epitelio corneal dijo el Dr. Norris, que la descamación era muy poco considerable. El Dr. Hansell asienta que ha usado la holocaina constantemente y por varias semanas en un caso de queratitis neuro-paralítica, con resultados satisfactorios respecto del alivio del dolor, la reproducción de la substancia corneal y la curación de la úlcera. El Dr. de Schweinitz la ha usado en un caso de queratitis con hipopión con ventajas manifiestas. Refiriéndose á la concentración en que puede emplearse, el Dr. Oliver habló de las investigaciones recientes de Scrini sobre los llamados colirios oleosos, en los que se ha determinado que la holocaina pura puede mezclarse con el aceite en la proporción de 3 por 100 á la temperatura de 80° c.; encontrando dicho autor que las principales ventajas de tal vehículo son el aumento del poder y la rapidez de acción de la holocaina.

El Dr. Norris presentó un enfermo operado de *simblefarón* trasplantando un fragmento de piel tomada de la parte posterior de la oreja, sobre la superficie descubierta del globo ocular. El injerto se adhirió sin mortificación alguna, notándose además un aumento en el poder rotatorio del globo del ojo.

El Dr. Charles A. Oliver hizo la demostración de un *Método nuevo* (modificación de los de Frost y Morton) *para la implantación de esferas de vidrio en la cavidad orbitaria en casos de enucleación.* Después de desprender la conjuntiva ocular en el limbo de la córnea y de disecarla hasta poner de manifiesto los tendones de los cuatro músculos rectos, se asegura cada uno de los tendones laterales con un hilo largo y continuo de catgut y se les desprende del globo. Con los músculos verticales se procede de un modo análogo. Entre las asas de los hilos que detienen los extremos de los músculos se puede practicar la enucleación sin grandes dificultades. Se limpia completamente la cavidad capsular y se coloca en el sitio que ocupaba el globo una esfera de cristal, impermeable y de unas tres cuartas partes del tamaño del órgano enucleado. Los extremos cortados de los músculos laterales así como los verticales se suturan dos á dos, con lo que se obtiene que la esfera quede encerrada en la cápsula de Tenon. Los bordes de la conjuntiva se ponen en contacto por una serie de hilos de seda y el campo operado se cubre con un vendaje protector de gasa sobre el que se aplican compresas heladas. No hay reacción y el muñón queda listo para aplicarle un ojo artificial en un espa-

Digitized by Google

cio de tiempo más corto que el que requiere la enucleación. Los resultados son casi tan buenos como los obtenidos por el método de Mules. La operación es aplicable en los casos en que la escisión, la queratectomía, ó la evisceración con inserción de un vítreo artificial son impracticables ó imposibles, pudiéndose obtener por este medio ojos artificiales bien adaptados y movibles.

Discusión.—El Dr. Harlan llama la atención sobre el hecho de que el Sr. Carter tenía la costumbre de cerrar la herida después de la escisión de la córnea, suturando los músculos rectos después de desprenderlos del globo. Hizo notar también que el Dr. Risley le había enseñado un caso en que la esfera de Mules se había salido después de su lugar. El Dr. de Schweinitz ha empleado el método de Suker para preparar el muñón que ha de recibir el ojo artificial; suturando juntos los músculos rectos con catgut y la conjuntiva con seda, después de la enucleación completa; y ha obtenido un resultado estético excelente; sin embargo, estaba seguro que este sería temporal debido á la retracción de los tejidos. Así pues, juzga admirable la idea del Dr. Oliver.

El Dr. P. N. K. Schwenk refirió *Varios casos de luxación del globo del ojo.* La luxación traumática puede ser *simple* ó *compuesta.* En la primera los tejidos orbitarios están sólo restirados, mientras que en la segunda están dilacerados y el globo ocular puede también haber sufrido; en ambos casos el órgano queda afuera de los párpados espasmódicamente contraídos. *Caso I.*—Un niño ciego de nacimiento se introduce al agacharse un tallo en la órbita derecha. *Caso II.*—Un perro zorrero cae bajo un carro pesado cuya rueda le pasa sobre el cuello. El ojo izquierdo salta por completo. Al hacerle una cantotomía vuelve el ojo de nuevo á su lugar en la órbita y se cierran los párpados sobre la córnea, lográndose la completa curación. *Caso III.*—Un hombre al caer se pega en la cara (probablemente en el ángulo externo de la órbita) contra una mesa. El ojo y sus anexos quedaron en un estado tal que fué necesaria la enucleación.

El Dr. Wm. Campbell Posey *refiere un caso de ceguera monocular completa, resultado de un traumatismo craneano, seguida de la vuelta completa de la visión.* Se trataba de un joven que había recibido un golpe fuerte sobre el ojo izquierdo con la cabeza de un niño con quien jugaba. El paciente quedó aturdido por quince minutos sufriendo un dolor intenso en el ojo y la sien. No hubo solución alguna de continuidad, ni hemorragia conjuntival, ó por la nariz ó la boca. La vista quedó sin novedad hasta las treinta y seis horas después del accidente,

Digitized by Google

apareciendo entonces como un velo sobre el ojo afectado. Cinco días después del traumatismo el ojo quedaba completamente ciego, la pupila inmóvil á las excitaciones luminosas, la extremidad del nervio óptico pálida y el pulso venoso presentaba una alteración notable de su ritmo. Se pone en cama al paciente y se le sangra; se le purga y sujeta á una diaforesis abundante con el jaborandi, sometiéndolo en seguida á las unciones mercuriales primero y al yoduro de potasio después. Pasados tres días de este tratamiento comenzó á haber percepción luminosa en el campo visual superior, y al cabo de tres semanas se obtuvo la vuelta de la vista á su estado normal. Los campos visuales que se obtuvieron tan luego como se recuperó la visión suficiente fueron interesantes, pues demostraron la existencia de un escotoma pequeño, absoluto y central, y otro más grande, paracentral y relativo. El autor refiere la lesión á una fractura orbitaria, probablemente al través del techo del esfenoide, y rechaza la explicación dada por Nettleship en tres casos semejantes de hemorragia en la vaina del nervio óptico.

Un caso de parálisis del óculo-motor común consecutiva á una fiebre tifoidea.—El Dr. Schweinitz refiere un caso de parálisis completa del óculo-motor común del ojo derecho, sin alteración alguna del músculo ciliar, que se presentó en un sujeto de veintidós años de edad durante el período de convalecencia de una fiebre tifoidea grave. Cuatro meses después del ataque había desaparecido el ptosis, pero los movimientos hacia arriba, hacia abajo y hacia dentro quedaban limitados, predominando la impotencia funcional en el músculo recto-interno. El Dr. Schweinitz hace una breve revista de la literatura sobre las parálisis extra-oculares que se presentan como complicación de la fiebre tifoidea, y cree que su caso puede explicarse por una meningitis ó quizá por un efecto directo de la enfermedad sobre el nervio óculo-motor, produciéndose una neuritis, como sucede con otros nervios del organismo, en particular con los destinados á las extremidades.

Discusión.—El Dr. C. A. Oliver preguntó si en el caso no existía albuminuria, pues en la actualidad estudiaba un ejemplo excelente de parálisis nuclear típica del óculo-motor, consecutiva de una nefritis crónica, resultado á su vez de una fiebre tifoidea, que se había presentado en una joven y que podía servir como prueba de la idea de Knies, que cree en la asociación de ambos factores etiológicos. El Dr. de Schweinitz contestó que la albuminuria para nada figuraba en su caso.

¿Existe la hipermetropía adquirida?—El Dr. B. A. Randall critica la opinión muy generalizada de que la refracción del ojo

Digitized by Google

disminuye naturalmente y exige una prueba evidente de ello. El que la miopía se vuelva menos molesta con la edad, debe atribuirse, por lo general, á que la pupila se va estrechando; y el que la hipermetropía se acentúe ó se manifieste cuando había pasado desapercibida, es debido á la diminución del poder de acomodación que antes ocultaba el defecto. El aplanamiento de la lente está tan poco probado como la idea vulgar de que la córnea se aplana, y el argumento de que el índice de refracción de las capas cristalinianas se hace más homogéneo con la edad, parece en contradicción con la mayor parte de los hechos conocidos. Los casos observados de un modo científico en el período de los 55 á los 80 años, deben ser necesariamente pocos, y quizá muchos demostrarían que el aumento de refracción es debido á cambios que se pueden referir á la opacificación de la lente; la falta de diferencias en la refracción en un caso determinado, puede atribuirse de un modo plausible, aunque no concluyente, á la misma causa, y en cualquier otro caso de diminución de la refracción sería imposible asegurar que las medidas previas de aquella fueron irreprochables. Los midriáticos rara vez son usados en los ojos con presbiopía y aun pueden fallar en abolir el espasmo, como sucede con los ojos de los jóvenes. La acomodación siempre existe aun cuando su amplitud quede limitada, y Donders hasta llega á asegurar que á los 80 años aún queda una dioptría. Las confirmaciones aparentes de la existencia de la H. adquirida prueban demasiado, tanto en el grado como en la rapidez del cambio, así en un caso en que se indica que la H. era igual á 1.50 á los 54 años llegó á H = 3, á los 68, tal como puede acontecer en unos cuantos meses con los ojos jóvenes. Los ojos de los viejos como los de los jóvenes, son generalmente hipermétropes y á menudo en un grado notable, pero la creencia de que son emétropes en el período medio de la vida carece de una base científica.

El Dr. C. A. Veasey refiere un caso de *dobles papilas estranguladas (Choked-Disks) en un enfermo de trombosis del seno sigmoideo de origen otítico sin piohemia.* El paciente era un niño de 12 años de edad que había tenido un ataque de difteria de poca gravedad, como cuatro meses antes de que le aparecieran síntomas por parte del aparato auditivo. Cuando estos se presentaron había habido un dolor excepcionalmente intenso del oído con un absceso mastoideo, del cual pareció curarse después de la evacuación del pus, que fué practicada por su médico de cabecera. Dos semanas después se presentaba una parálisis facial del mismo lado, cefalalgia frontal intensa, vómitos repetidos y adelgazamiento, sin que existiera retracción por

Digitized by Google

parte de la cabeza, ni fenómenos mastoideos. La elevación de la temperatura era ligera. El Dr. W. W. Keen abrió el apófisis mastoide encontrándolo lleno de pus y gangrenosa la pared del seno lateral, éste último contenía un coágulo medio descompuesto que se extendía hasta cerca de la presa de Herofilo. El alivio de las perturbaciones locales fué rápido. El día de la operación, 3 días después de haber aparecido los fenómenos cerebrales se encontró un ligero edema papilar, edema que á pesar de la intervención continuó aumentando en intensidad hasta conseguir el estrangulamiento típico de las papilas, con grandes cantidades de exudados y hemorragias. Posteriormente aparecieron parálisis de la acomodación en cada uno de los ojos y del abductor del lado derecho. Después de varias semanas el estado mejoró y á los dos años quedaba un escotoma grande, central y absoluto del ojo izquierdo, con una agudeza visual de $\frac{6}{100}$, y un escotoma del ojo derecho, pequeño, anular y relativo, con una agudeza visual de $\frac{6}{15}$

Discusión.—El Dr. Randall asegura que tales enfermos permanecen al principio libres de síntomas por parte del aparato de la visión, y cuando estos aparecen es por lo general del lado opuesto al primitivamente afectado.

Síntomas semejantes suelen presentarse en la paquimeningitis y otras afecciones de la dura madre.

El Dr. Harlan recordó que la primera papila estrangulada que tuvo oportunidad de observar fué la de una niña delicada que padecía de una enfermedad de la oreja media, no habiendo más síntomas que un dolor intenso de cabeza; se hizo uso del oftalmoscopio como medio de diagnóstico diferencial entre una afección intracraneana y la difteria pronunciada. Después de la muerte se encontró que había un absceso cerebral separado del techo timpánico por una parte de tejido cerebral sano.

El Dr. G. C. Harlan leyó una: *Descripción de una nueva forma de vidrios bifocales fabricados por J. L. Borsch* publicada *in extenso* en el número anterior de estos *Anales.*

Discusión.—El Dr. Thomson habló en favor de las lentes, basado tanto en su experiencia personal como en la de sus clientes. Encuentra que la posición y forma de la lente pequeña permite andar, especialmente subir y bajar las escaleras, sin la menor dificultad.

Digitized by Google

SOCIEDAD DE MEDICINA DE MONTEVIDEO.

(Continúa.)

Amaurosis histérica por el Dr. L. Demicheri.

El Dr. Alfredo Giribaldi, médico de la enferma cuya historia clínica relataremos y discutiremos, ha tenido la amabilidad de escribirnos los antecedentes y datos siguientes.

M. D., de 77 años de edad, italiana, natural de la provincia de Génova; contrajo allí matrimonio á los 16 años, y se trasladó á América después de su primer parto, llevando ya 60 años de residencia en Montevideo.

La herencia no suministra dato alguno al estudio del presente caso; sus padres, dedicados á las rudas tareas del campo, eran sanos y robustos.

La anamnesis patológica de M. D. es bien sencilla: no ha tenido las afecciones comunes á la infancia; casada antes de los 16 años, no conoció tampoco las de la adolescencia; después de su primer parto y durante el puerperio tuvo viruela confluente, hoy todavía, á los 77 años de edad, se notan algunos rastros de tan terrible afección, y sobre todo la pigmentación algo bronceada en la piel de la cara demuestra que la infección no fué ligera.

Durante su juventud y en la edad adulta no recuerda haber padecido otras afecciones, que la anemia, después de uno de sus partos.

Ha tenido diez y seis partos en el período de unos 30 años. Sin bienes de fortuna no ha podido, durante el puerperio, despreocuparse de las tareas del hogar y no guardó nunca las precauciones que una sana higiene aconseja; á pesar de esto, ni el menor rastro en el útero, vagina, trompas ú ovarios, que denote lesión reciente ó antigua de dichos órganos.

Hace 12 años que el infrascrito conoce y asiste á M. D., á quien ha atendido: de *reumatismo articular sub-agudo*, en la rodilla derecha y un ataque de *influenza*.

Durante todo este tiempo me he podido cerciorar de que las funciones de la vida de relación se efectúan con regularidad, conservando, á pesar de sus 77 años, sus órganos en un estado relativamente perfecto, con relación al funcionamiento fisiológico.

No padece de afección cardíaca y no tiene signos subjetivos ni objetivos manifiestos de arterioesclerosis.

El carácter de esta mujer muy nerviosa es fácilmente irritable y puede llegar á veces hasta la irascibilidad; por otro lado, afectividad excesiva al punto de dejarse sugestionar fácilmente por la sola intensidad de sus afectos.

Con todo esto podemos fácilmente concluir, que hay en nuestra enferma un fondo histérico, pero histerismo sin localizaciones, entiéndase bien, al menos visibles, sin anestesias ni hiperestesias, sin trastornos psíquicos, á parte de los naturales en una edad avanzada.

Digitized by Google

El día 28 de Marzo del corriente año, se había trasladado con el objeto de pasar el día en compañía de una de sus nietas, rebozando afectos, sin temores ni preocupaciones, cuando á las cuatro y media de la tarde se dirigió á su nieta, que cosía, pidiéndole que para entretenerse le facilitase una pieza de costura; no bien intentó empezar su tarea, exclamó: *me viene un mal, no veo, el cuerpo me hormiguea*; en seguida náuseas y diarrea; trasladada á una cama, hubo que hacerlo casi en peso pues no movía sino que arrastraba la pierna izquierda, además estaba completamente ciega.

Existía indudablemente paresia de *todo el lado izquierdo del cuerpo*, ya hemos dicho que al ser transportada á la cama arrastraba la pierna y, fenómeno raro, á pesar de su ceguera, ésta no le preocupaba y sólo se quejaba de su brazo izquierdo el que movía de todos modos, diciendo afligida que no lo sentía; haciéndole dejar quieto el brazo, tomaba la posición de adducción; había habido ictus, había hemiplegia, y sin embargo el aspecto de la enferma sentada en la cama, moviendo los miembros que decía no sentir, sobre todo el brazo, con la misma movilidad en los músculos de la cara, sin fenómenos que denotasen parálisis facial, hacía desechar desde luego una lesión orgánica cerebral; no existió prodromo alguno, según averigüé en el primer momento, y en mi primer examen comprobé que los reflejos tendinosos eran normales; que el sentido muscular estaba intacto; que la sensibilidad táctil y dolorosa no se hallaban alteradas; ni temblores fibrilares ni rigidez ni contracturas en la región que ella consideraba paralizada; más adelante pude convencerme que la contractilidad muscular obedecía perfectamente á la electricidad; no sospeché, pues, el histerismo como causante de todo este síntoma y si no hubiera existido la ceguera, la enferma no me hubiera preocupado; pero, ¿se había producido alguna lesión en la retina, ó más bien dicho, en las retinas, de tal naturaleza que produjo una ceguera doble tan completa como la que observaba? Esto es lo que correspondía dilucidar al oculista, á quien gustoso cedo la palabra.

Estudio del aparato ocular.—El día 28 de Marzo de 1898 examiné á la señora N. N., que se quejaba de ceguera absoluta aparecida repentinamente hacía varias horas. La enferma decía no ver absolutamente nada y afirmaba no percibir ni la luz de la lámpara, que nosotros hacíamos pasar delante de sus ojos. El globo ocular, exento de afecciones inflamatorias, no presentaba más que una doble dilatación de las pupilas con ausencia de los reflejos pupilares.

La enferma, que había sido observada durante todo el día, no había instilado ningún colirio, y pocos momentos antes del ataque había podido ver de cerca. El cristalino presentaba algunas estrías corticales. El fondo del ojo, absolutamente normal, no dejaba percibir á un examen minucioso ninguna alteración del nervio óptico ó de la circulación retiniana. Los mo-

BOSTON MEDICAL
AUG 20 1930
Digitized by Google

vimientos oculares se efectuaban con facilidad, no existía estrabismo ni ha acusado la enferma anteriormente diplopia.

En presencia de una amaurosis doble con ausencia del reflejo pupilar á la luz, ¿qué diagnóstico debíamos establecer?

En dos grandes grupos se clasifican generalmente las cegueras sin lesiones oculares visibles: 1º amaurosis con persistencia del reflejo luminoso de las pupilas; 2º amaurosis con ausencia de dicho reflejo.

El primer grupo está constituído por dos enfermedades: la amaurosis histérica y la hemianopsia doble por lesión de los conductores cerebrales ópticos, situados más allá de los centros ganglionares basales. Generalmente se trata en este último caso de una lesión del lóbulo occipital del cerebro (cuneus, cisura calcarina, etc.), que es primeramente unilateral (hemianopsia) y más tarde bilateral (ceguera). La ceguera doble súbita á consecuencia de una trombosis ó embolia del tronco basilar (origen de las arterias cerebrales posteriores) es rarísima, no se acompaña de hemiplegia y no altera los reflejos luminosos de las pupilas.

Pero existiendo en nuestro caso una alteración del reflejo luminoso de las pupilas, ¿debemos admitir una lesión cerebral orgánica, excluyendo entre éstas las lesiones situadas en la corteza, en las radiaciones ópticas de Gratiolet ó en la cápsula interna?

¿Debemos eliminar la histeria como causa de estos trastornos visuales?

Aunque el estudio del trayecto intracerebral de los reflejos pupilares es una cuestión muy debatida y de difícil solución, parecen, sin embargo, estar todas las investigaciones de acuerdo en el hecho, de que si bien puede perderse el reflejo pupilar á la acomodación en lesiones corticales ó subcorticales (Grasset, entre otros, que llama á éste reflejo voluntario), el reflejo luminoso sólo se pierde por lesiones del circuito formado por las bandeletas ópticas, los cuerpos geniculados externos, los tubérculos cuadrigéminos anteriores ó el ganglio de la habénula y las fibras pupilares del motor ocular común, á partir del núcleo moto-motor del tercer ventrículo.

De manera que, guiados por los conocimientos actuales de patología nerviosa, sólo podríamos admitir como localización de una lesión material capaz de producir una amaurosis doble total con ausencia del reflejo pupilar luminoso, una alteración de los conductores ópticos comprendida entre los dos globos oculares y los ganglios cerebrales basales.

Esta lesión, dado el desenvolvimiento rápido del cuadro patológico, la repentina aparición de los síntomas en una perso-

Digitized by Google

na de edad, debería ser una hemorragia ó una embolia cerebral. Admitir una doble hemorragia ó una doble embolia de los vasos que irrigan los dos tubérculos cuadrigéminos anteriores, ó los cuerpos geniculados externos, es aceptar algo muy raro, tanto más, que estas lesiones no dejarían de ocasionar parálisis de los músculos de los ojos, con el carácter de parálisis asociadas de los movimientos *paralelos*.

La ceguera tendría también su origen en una hemianopsia doble, si se admitiera una doble hemorragia de los vasos que irrigan las dos bandeletas ópticas.

La presencia de una hemiplegia unilateral izquierda complicaría aún más esta localización si no fuera posible una asociación histero-orgánica, desde que las hemiplegias con arrastre de la pierna son generalmente hemiplegias funcionales.

Sin quedar excluídas, pues, en absoluto las localizaciones precedentes, debemos convenir que se trata de casos rarísimos, casos que en la Clínica diaria se excluyen por lo general, tanto más si tenemos en cuenta la marcha de la afección, como veremos más adelante. Lo mismo podríamos decir de una extensa lesión hemorrágica del quiasma óptico.

Ciertas lesiones de los dos nervios ópticos exigen también que hagamos un diagnóstico diferencial. Todo el mundo conoce ese cuadro clínico de las neuritis retro-bulbares agudas que causan con suma rapidez la amaurosis y que pueden simular, para un observador desprevenido, una amaurosis central. Pero, aparte de los conmemorativos, es muy común que la ceguera sea unilateral y que se pueda demostrar un edema peripapilar más ó menos acentuado. A parte de esto, existen dolores al comprimir el ojo hacia el fondo de la órbita y al efectuar el globo movimientos de lateralidad. La visión, si bien puede perderse en cuestión de días ó de algunas horas, no llega á la ceguera con esa brusquedad que se ha demostrado en nuestro caso, y, entre tanto, puede estudiarse la existencia de un escotoma central manifiesto. No insisto sobre las hemorragias de las vainas del nervio óptico, embolia de la arteria central de la retina, etc., pues estas lesiones se acompañan de signos visibles al oftalmoscopio.

Las amaurosis pasajeras que se han descrito en los primeros períodos de la sífilis, en muchas enfermedades microbianas (pneumonía, fiebre tifoidea, viruela, varicela, impaludismo, sarampión, etc.), pueden considerarse hoy como neuritis periféricas ó retro bulbares, y se prestarían á las mismas consideraciones que hemos hecho sobre la neuritis retrobulbar á frigore, á parte de que no existen en nuestra enferma antecedentes de enfermedades infecciosas recientes.

Digitized by Google

Podemos agregar á este cuadro la amaurosis diabética y la urémica, esta última acompañada, además, de síntomas generales imponentes.

En la arterio-esclerosis pueden observarse amaurosis pasajeras debidas á un espasmo vascular frecuente en esta enfermedad, pero, como acabamos de decirlo, son completamente pasajeras, de algunos minutos de duración.

Existen también casos raros de jaqueca oftálmica que pueden acompañarse de amaurosis pasajera. Es verdad que la histeria puede imitar estos ataques. En un caso de *migraine* oftálmica histérica que hemos observado en un hombre, la amaurosis duró más de un día, pero acompañada de escotoma centellante, de fuertes cefalalgias que concluían con náuseas, vómitos y sueño. La marcha de los ataques de jaqueca y el escotoma aclaran perfectamente el diagnóstico.

Nos hemos encontrado, pues, frente á la enferma objeto de nuestra comunicación, en la alternativa de admitir una doble lesión material de los conductores ópticos comprendida entre los globulos oculares y el principio de la cápsula interna, ó aceptar la hipótesis de una amaurosis histérica.

Pero, ¿existen alteraciones de los reflejos pupilares en la amaurosis histérica? Es indudable que uno de los signos diagnósticos preciosos de la amaurosis histérica es la conservación de los reflejos pupilares, pero la pupila no ha sido olvidada por el proteismo histérico, como lo han demostrado recientes observaciones. Blok [1] llega hasta admitir la existencia de una oftalmoplegia intrínseca de origen histérico, aunque la midriasis tendría su origen en una excitación del simpático.

La amaurosis histérica, pues, puede muy bien existir, si bien el caso es raro, acompañada de alteración del reflejo luminoso de las pupilas.

El diagnóstico preciso de nuestro caso sólo podía basarse en la naturaleza histérica de la enferma, en los caracteres de la hemiplegia izquierda y sobre todo en la marcha de la afección.

Las amaurosis histéricas dobles son generalmente pasajeras y rara vez duran más de algunos días, al revés de las amaurosis unilaterales y de las ambliopías que pueden persistir durante mucho tiempo. Además, la curación más ó menos rápida que sobreviene consecutivamente á un ataque, á una impresión moral ó á la sugestión, caracterizan de una manera magistral á estas cegueras. Nuestra enferma ha sido curada por la sugestión si no curó espontáneamente. Algunas aplica-

1 "Annales d'Oculistique," 1898, pág. 193.

Digitized by Google

ciones eléctricas y unos gramos de bromuro de potasio y píldoras de valerianato de zinc y, sobre todo, nuestras afirmaciones absolutas sobre su curación, bastaron para que la enferma al tercer día viera perfectamente como antes del ataque.

Hubiera deseado tomar el campo visual inmediatamente después de su ceguera, pero sólo se presentó á mi consultorio cuatro meses después, y entonces pude demostrar la integridad del campo visual para el blanco y los colores, aunque la fatiga retiniana se presentaba con tanta rapidez, que después de algunos minutos de examen el campo visual para los colores quedaba reducido á la visión central.

La agudeza visual era de $\frac{1}{4}$ á la derecha y $\frac{1}{8}$ á la izquierda corrigiendo su hipermetropía de una dioptría. Esta diminución de la agudeza visual está en relación con la existencia de opacidades cristalinianas en los dos ojos.

Las pupilas, de dimensiones normales, reaccionan ahora á la excitación luminosa.

En resumen, los antecedentes de la enferma, los caracteres de la ceguera, la aparición simultánea de una hemiplegia de carácter no orgánico y, sobre todo, la marcha de la afección, nos han convencido plenamente de la naturaleza histérica de la amaurosis que estudiamos.

(Concluirá.)

SOCIEDAD FRANCESA DE OFTALMOLOGIA.

Congreso de 1899.

(Continúa.)

Mr. Louis Vacher.—*Quinta nota acerca de la supresión del cristalino transparente, resultados lejanos. Indicaciones y contraindicaciones.*

Después de diez años de éxitos, que se han mantenido, puedo defender esta operación, no habiendo tenido ningún fracaso en 61 operaciones que he practicado. He examinado de año en año á mis operados, anotando los cambios sobrevenidos en su refracción y en su agudeza visual. Hé aquí el resumen de mis observaciones:

1º Se demuestra una diferencia entre la refracción medida dos meses después de la operación y dos ó varios años más tarde. Esta diferencia, á veces nula cuando la miopía había alcanzado su máximum de desarrollo, es por el contrario tanto

Digitized by Google

más marcada, cuanto que el individuo es más joven y tiene antecedentes hereditarios, lo que constituye una nueva prueba de que es necesario no operar muy pronto. La fórmula que he dado, de operar á partir de los 12 años cuando la miopía pasa la cifra de la edad del individuo, es buena y no es permitido separarse de ella sino en casos excepcionales.

2º La supresión del cristalino tiene una influencia real sobre las lesiones coroideas, que cesan de progresar en el ojo operado, en tanto que continúan en el otro. Estas lesiones sufren una verdadera regresión, con aumento progresivo de la agudeza visual á causa del reposo del órgano y de la desaparición del espasmo de la acomodación y de los esfuerzos de convergencia. Mientras más joven es el individuo son más notables esas modificaciones; cuando las lesiones son muy extensas esta acción no es manifiesta.

3º La supresión del cristalino es realmente profiláctica del despegamiento retiniano. Los casos de despegamiento publicados se refieren á ojos que no debían ser operados ó que lo han sido en condiciones defectuosas. Existen muchos miopes que no se deben operar porque su ojo no está en estado de soportar esta ruptura de equilibrio. Es necesario evitar, sobre todo, la salida del cuerpo vítreo y las discisiones repetidas y limitarse á una ó dos intervenciones á lo más. He practicado 61 extracciones, pero he rehusado 17. En esos 17 casos encontré dos despegamientos que habrían sido imputados á la operación si se hubiese practicado. Por otra parte, he recogido tres casos de despegamiento en ojos no operados, en tanto que el otro ojo lo había sido con éxito.

4º No se debe aconsejar la operación sino cuando el enfermo la necesita realmente y que presenta todas las probabilidades de buen éxito. Si los enfermos miopes de 15 D. ó más, soportan bien los vidrios muy fuertes, nada de operación aun cuando den un fuerte contingente de despegamientos. Las lesiones coroideas extensas no son una contraindicación si no hay hipotonía y sinquisis, pero no se debe nunca operar en presencia de ataques de coroiditis ó cuando el individuo ha perdido ya un ojo. No se está nunca autorizado para operar los dos ojos á la vez. El segundo ojo no será operado sino más tarde, á pedimento del enfermo, si el primer resultado ha sido excelente. Los resultados comprobados dos meses después de la operación son: la desaparición de los fenómenos congestivos, de las inflamaciones, y las neuralgias, la diminución considerable de la refracción y el aumento sensible de la agudeza visual. Los resultados lejanos son variables para cada individuo. Pero á pesar de la progresión ligera de la miopía

Digitized by Google

en ciertos casos, nunca he observado diminución de la agudeza visual, ni complicaciones ulteriores.

M. Trousseau: Adopta como el mejor el procedimiento operatorio de la discisión seguida de la extracción de las masas opacificadas, con la condición de que la discisión sea practicada después de atropinización, muy amplia y sin salida del humor acuoso. Espera para evacuar las masas á su completa opacificación, á menos que no se produzcan fenómenos de irritación ciliar ó de hipertensión. El glaucoma, á pesar de la opinión de Pflüger, es una complicación post operotoria que se encuentra y que no parece muy grave si se hace pronto la extracción. Considera la ciclitis muy frecuente y temible por prolongarse lo bastante para poner el ojo en peligro. Da una gran importancia al estado general. Siempre ha temido á las operaciones de catarata secundaria pero aquí son más temibles y deben ser hechas con la mayor circunspección, hiriendo el cuerpo vítreo lo menos posible.

Se han buscado las indicaciones de la operación en el grado de la miopía, siendo más sencillo el inquirir, antes de intervenir, si el individuo, cualquiera que sea su miopía, puede ó no entregarse á sus ocupaciones y si es ó no un verdadero inválido.

¿Para qué operar un ocioso que no busca sino simples satisfacciones visuales?

No se debe considerar al Dr. Trouseau como un enemigo de la extracción del cristalino transparente; la intervención le parece excelente en casos bien determinados, pero no puede prescindir de cierta inquietud al leer las estadísticas publicadas, de por sí extensas, cuando él, encargado de un gran servicio de hospital, no ha encontrado sino rara vez ocasión de intervenir.—D. M. V.

REVISTA BIBLIOGRAFICA Y DE LA PRENSA.

Dr. Rodolfo Mejía.—**Algunas notas sobre etiología patogenesis y tratamiento de la epífora.**—(*Tesis Inaugural*, México, 1899.)

Divide su trabajo en tres partes: 1º Causas que producen la epífora, 2º Diferentes medios de combatirla y 3º Estadística.

En la primera parte menciona la hipersecreción lacrimal, pero su estudio se limita á las dificultades para el fácil escu-

Digitized by Google

rrimiento de las lágrimas por sus vías fisiológicas, siendo la primera, la *desviación de los puntos lacrimales* que reconoce por causa "un defecto de conformación congénita ó adquirida, como el entro y ectropión, consecuencia á su vez de conjuntivitis crónicas, traumatismos, cicatrices, etc." Recuerda que el lacrimeo algunas veces tiene por causas las que impiden los movimientos expansivos del saco ó la abertura de los canalículos lacrimales.

Considera que la *estenosis de las vías lacrimales*, en cualquier punto de su trayecto, es la causa de la inflamación crónica con exacerbaciones agudas algunas veces, que constituyen la dacriorrea, por ser las lágrimas estancadas un buen medio de cultivo para el desarrollo de gérmenes piógenos.

Los obstáculos al curso de las lágrimas pueden ser exteriores al canal, de su pared ó de su interior. Los exteriores son las desviaciones congénitas ó adquiridas del esqueleto que lo rodea, las esquirlas huesosas y las periostitis cuya terminación son las exóstosis. En la pared del canal la causa más común es el engruesamiento de la mucosa ó de su corion, consecutivo á una inflamación ó una cicatriz, inflamación que tiene por causa la pululación de gérmenes infecciosos favorecida por congestiones locales (congestiones de la mucosa producidas principalmente por esfuerzos de acomodación en los amétropes) ó debida á una flegmasia de la conjuntiva ó de la mucosa nasal (rinitis crónicas, escrofulosas, sifilíticas), y á cicatrices producidas por traumatismos ó por pústulas (variólicas más comunmente; de cada 100 personas que presentan huellas de viruela 50 tienen epífora). Los obstáculos en el interior del canal están constituídos por los cuerpos extraños, mencionando el autor dos casos, uno de ruptura del cuchillo de Weber, debridando el canal lacrimal y otro la ruptura de una sonda de Bowman al hacer el cateterismo.

La división del punto y canalículo lacrimal con el cuchillo de Weber para curar el lacrimeo sin ocuparse de la causa, le parece injustificado y critica á Fuchs, quien como operación preliminar del cateterismo para curar la estructura del canal en los casos de blenorrea, hiende el canalículo lacrimal inferior, considerando el autor que la división del punto y canalículo no debe llenar sino dos indicaciones: "abrir el punto cuando está enteramente obstruído ó hacer que se bañe en el lago lacrimal la abertura artificial del canalículo cuando su punto tiene una desviación incorregible. Para introducir las sondas no es necesario dividirlo, pues es bastante elástico para dejarse distender gradualmente y permitir el paso de todas ellas."

Digitized by Google

La debridación tiene el inconveniente de abrir una puerta más franca á la infección y destruye las condiciones fisiológicas del aparato, persistiendo el lacrimeo; ha visto practicar al Dr. Montaño dos veces la sutura del canalículo dividido, lográndose un resultado satisfactorio en un caso.

En los casos de deformación congénita, la única indicación por llenar es mantener aséptico el canal, haciendo lavados de la conjuntiva y fosas nasales é inyecciones antisépticas en las vías lacrimales. En el entro y ectropión hay que llenar la indicación causal, librando los puntos lacrimales de la desviación, haciendo que se bañen en el lago; pero cuando esto no se consigue sino á medias se corrige en otra gran parte "dividiendo los canalículos lacrimales lo más hácia atrás posible y en una pequeñísima extensión." En los estrechamientos extrínsecos por causas exteriores al canal se procurará quitarlos por la operación quirúrgica indicada, y cuando esto no fuere posible se evitará la inflamación y la blenorrea, agregando además el cateterismo que ensanchará el canal hasta donde sea posible. Cuando el obstáculo está en la pared misma (ya sea una flegmasia primitiva ó propagada), se modificará la mucosa por inyecciones de cloruro de zinc al 2 p$\frac{0}{0}$ y se restablecerá el curso de las lágrimas por medio de las sondas de Bowman (dilatación progresiva). Cuando la inflamación es debida á congestiones frecuentes por esfuerzos de acomodación, la elección de anteojos bastará para hacer desaparecer el lacrimeo. En los casos de propagación de flegmasias crónicas de las fosas nasales, se practicarán inyecciones antisépticas y se instituirá un tratamiento general. Los cuerpos extraños del canal nasal serán extraídos.

Termina el autor su trabajo citando algunos casos para formar su estadística.—D. M. V.

Extractos de la Literatura Oftalmológica de los Estados Unidos de América.

Por Carlos A. Oliver. A. M. M. D.

Asistido por Burton K. Chance. M. D.
Filadelfia. Penn.

W. H. Snyder, M. D., Toledo, Ohio.—**Simbléfaro-terigión traumático.**—(*Annals of Ophthalmology*, Enero de 1899.)

Refiere Snyder un caso de deformidad rara de los párpados, observada en un soldado de cincuenta y ocho años de edad, quien recibió un golpe en el ojo derecho yendo á caballo por

Digitized by Google

un bosque unos treinta años antes. Las lesiones que sufrió consistieron en siete heridas de los párpados y una ceguera temporal. Las heridas curaron rápidamente, aunque la visión quedó debajo de la normal. Algunos años después se notó que los párpados se habían unido en parte y que había una neoformación que se extendía sobre la córnea. Unos diez años después, tiempo durante el cual la neoformación conjuntival permaneció estacionaria, fué operado el paciente para librarlo de aquella.

El estado actual es el siguiente: $V = \frac{7}{200}$. Un terigión se extiende hasta el centro de la córnea, formando su base un simblefaron. Faltan los canalículos lacrimales y la carúncula. La neoformación es excepcionalmente gruesa y densa, teniendo sus bordes bien definidos. Una epífora molesta, con la sensación de restiramiento del ojo cuando este se mueve hacia afuera con fuerza constituyen los únicos síntomas subjetivos notables.

El autor asegura que este caso es algo parecido en sus caracteres al referido por el Dr. Oliver en el *Medical Fortnightly*, correspondiente á Julio de 1896.

J. W. Heustis, M. D., Iowa.—**Osteoma de la conjuntiva.** —(*Annals of Ophthalmology*, Enero de 1899.)

La historia de este caso raro es la siguiente: Un joven de veinte años de edad se presentó buscando alivio para una masa indolora que ha ido creciendo debajo del párpado superior del lado izquierdo. La visión era normal en ambos ojos. Existía una conjuntivitis ligera. Haciendo mover el globo hacia abajo y hacia adentro aparecía una masa nodular amarillenta fija é irregular, situada debajo de la conjuntiva, y cerca del canthus del lado externo. Quitada dicha masa bajo la anestesia por la cocaina, pudo comprobarse que estaba constituída por tejido huesoso. La neoformación medía siete milímetros de longitud, cuatro milímetros de anchura y dos milímetros de espesor. Los bordes eran delgados y las superficies profundas estaban excavadas de modo que se adaptaban á la esclerótica subyacente.

C. W. Crumb. M. D., Utica, New York.—**Un medio único para extraer la parte blanda de la lente cristaliniana de su cápsula, en las cataratas no maduras ó hipermaduras.**—(*The American Journal of Ophthalmology*, Marzo de 1899.)

El autor critica el uso de los instrumentos que han sido propuestos para la extracción de las partes blandas de los cristalinos afectados de catarata, así como aquellos métodos operatorios que permiten la permanencia de restos en la cámara

Digitized by Google

anterior que necesitan ser absorbidos en un período posterior por el uso de la discisión.

Como prueba de un método expedito para librar al ojo de restos corticales cita la historia de uno de sus casos, en el cual durante la extracción de la lente hizo una presión firme sobre el polo anterior del núcleo endurecido, logrando así el exprimir toda la masa cortical desintegrada al través de la cápsula abierta.

El espacio pupilar permaneció limpio y hasta la fecha no ha aparecido la menor huella de catarata ú opacificación secundaria.

Henry Dickson Bruns, M. D., New Orleans, Louisiana.—**Casos Clínicos.**—(*The American Journal of Ophthalmology*, Marzo de 1899.)

De una serie de estudios interesantes, que se refieren á varios grupos de casos observados en su clínica, hace notar Bruns los siguientes:

(*a*) La presencia de la microftalmía en tres niños pertenecientes á una familia compuesta de siete personas. Los padres eran sanos y sólo la madre presentaba un astigmatismo mixto ligero. Los ojos de los niños presentaban una atrofia no inflamatoria de los globos y del contenido orbitario.

(*b*) En un caso en que apareció un aumento de la tensión ocular con síntomas de glaucoma consecutivo á la extracción simple del cristalino, obtuvo el autor una remisión notable de los síntomas haciendo una esclerotomía anterior combinada con el uso de la eserina.

(*c*) En un niño mulato y anémico á pesar de estar bien nutrido, que se quejaba de debilidad de sus ojos con ceguera nocturna, notó Bruns que la córnea y la conjuntiva bulbar se habían vuelto secas y que las lágrimas corrían por su superficie. La agudeza visual no estaba disminuída. Habían existido hemorragias gingivales frecuentes. El paciente fué sujetado al uso de los alterantes y de los tónicos. A su alimentación se agregaron vegetales frescos ácidos, suprimiendo las carnes saladas y papas que habían constituído su alimento. A los dos meses mejoró de su anemia, cesaron las hemorragias y se suspendió el tratamiento. El autor hace notar que ha observado ese estado sólo entre los negros y cree que la xerosis de la conjuntiva y la hemeralopía son debidas á la depresión de la nutrición general.

(*d*) En dos casos que presentaban síntomas de miopía progresiva de un grado elevado, se hizo la discisión del cristalino, operación que en ambos enfermos fué seguida de una reacción muy ligera, obteniéndose que la marcha de la enfermedad se hiciera estacionaria, y se mejorará notablemente la visión.

Digitized by Google

(*e*) Un mulato se presentó solicitando ser tratado de una ceguera del ojo derecho consecutiva á un traumatismo recibido hacía cuatro meses. La visión estaba reducida á $\frac{20}{200}$. Las condiciones patológicas del ojo estaban constituídas por una sinequia posterior larga y angosta, que había restirado la cápsula cristaliniana de tal manera que se habían formado varias arrugas horizontales, impidiendo así la transmisión de los rayos luminosos al través del cristalino.

(*f*) Otro mulato de buena salud ocurrió á la clínica para ser operado de una catarata traumática del ojo izquierdo que había límitado la visión de dicho ojo á la percepción de la luz; el iris no reaccionaba á pesar de repetidas instilaciones de atropina.

Asegura el autor que al practicar la iridectomía noto la presencia de una sinequia anular. Tratando de desgarrar la cápsula algunos meses después, encontró dicha membrana de tal modo dura y resistente que sólo pudo dividirla haciendo uso de las tijeras de de Wecker. Después de cortar una parte triangular de la cápsula quedó accesible la masa cortical del cristalino. La porción de cápsula extraída conservó su forma y curvatura al extraerla del ojo. Previa una reacción ligera el ojo entró en un estado de reposo, aun cuando la agudeza visual no pasaba de la facultad de contar los dedos á tres metros de distancia, debido esto á un astigmatismo irregular y á las lesiones consecutivas á la atrofia del nervio óptico, consecuencias á su vez del traumatismo primitivo origen de todo el proceso patológico.

E. C. Ellett, M. D., Memphis, Tennessee.—**Una serie de casos de queratitis malárica con la relación de los exámenes de la sangre.**—(*The Ophthalmic Record*, Marzo de 1899.)

Hace observar el autor que esta afección aparece, al menos en la localidad, en la edad adulta, comenzando durante los ataques de la fiebre intermitente de origen malárico, después del primero ó segundo calosfrío. El ojo se inflama, se presenta una línea diminuta blanquizca de exudado subepitelial y hay dolor y fotofobia.

La lesión corneal requiere un aumento fuerte para estudiar sus detalles. La línea de exudados está compuesta de numerosos puntos blanquizcos separados por áreas nebulosas de la córnea. La lesión permanece estacionaria durante dos ó tres días pero á veces se alarga, y el epitelio se destruye dejando un surco de fondo gris. En este período es posible notar también que cierto número de ramas emergen de los puntos, más tarde las áreas dejan espacios entre sí, se vuelven grises y apa-

Digitized by Google

recen llenas de detritus. La lesión es aparentemente avascular y dura como una semana, tiempo después del cual comienza la curación, llenándose los puntos enfermos con celdillas nuevas, á lo que sigue la cicatrización. Rara vez se desarrolla una iritis con hipopión, ni viene la perforación de la córnea.

El autor ha encontrado que el proceso patológico generalmente permanece confinado á un cuadrante corneano y que de un modo invariable se limita á un solo ojo. Las recaídas son frecuentes. Una opacidad central ó un astigmatismo irregular con reducción de la agudeza visual, son los únicos resultados desfavorables que ha hallado. Así pues, el pronóstico es bueno, durando la enfermedad de diez días á algunas semanas.

Al tratar estos casos, el autor sigue los principios generales para el tratamiento de las úlceras de la córnea, junto con la administración de los medicamentos antimaláricos comunes.

En la serie de diez casos que han sido los relatados, se describen cuidadosamente las lesiones de la córnea, agregando el autor los resultados del examen hematológico, en cada uno de los cuales aparece demostrada la presencia del micro-organismo patógeno. En ninguno de los casos fué encontrado el parásito en las raspaduras de los exudados corneanos.

Hamilton Stillson, M. D., Seattle, Washington.—**Algunas experiencias con el imán gigante.**—(*The Ophthalmic Record*, Marzo de 1899.)

Después de hacer un gran número de experiencias con el imán gigante, llega Stillson á las conclusiones siguientes:

La cuestión de los anestésicos es asunto que debe ser resuelto según las circunstancias, es decir, por la naturaleza del paciente y las condiciones del caso. El modo usual de empleo del imán es poniéndolo en contacto con el ojo, el que debe guardar ciertas relaciones con el imán, permaneciendo quieto antes de hacer pasar la corriente por el instrumento. Al principio no debe utilizarse sino una corriente débil y no sólo la forma del cuerpo extraño debe ser reconocida lo mejor que sea posible antes de la operación, sino que el operador debe determinar en qué posición preferiría que dicho cuerpo estuviera colocado para extraerlo y qué extremo desearía que saliera primero. El manejo del cuerpo extraño depende mucho de su forma. Cuando se trata de fragmentos de gran tamaño se les dará el tiempo necesario no sólo para que encuentren el punto por donde haya menos resistencia y se coloquen en la posición mejor, sino también para que se abran camino hacia el exterior. En estos casos generalmente debe emplearse un reóstato con la corriente eléctrica.

Digitized by Google

Los fragmentos pequeños situados detrás del iris presentan dificultades para su extracción por medio del imán gigante y pueden traumatizar el iris al hacerse las tentativas necesarias para su extracción. Con fragmentos grandes se puede lograr que se perfore el iris y la conjuntiva, siempre que tengan la forma apropiada y sean manejados convenientemente. Cuando se trate de esos cuerpos de grandes dimensiones, especialmente aquellos que han penetrado por la esclerótica sin alterar el cristalino, lo mejor es fijarlos en su sitio y entonces hacer con gran cuidado una incisión cercana al lugar en que están situados, extrayéndolos por la abertura practicada. El mejor modo para abrir la esclerótica es utilizando el gálvano cauterio. Muchas veces no es conveniente intentar la extracción del cuerpo extraño por la perforación que se hizo para penetrar al ojo. El imán gigante constituye un buen medio para determinar si un cuerpo está ó no libre en el vítreo. Si la atracción de dicho cuerpo extraño causa un gran dolor, puede juzgarse que está aquel fijo á la esclerótica y á la coroide. En casos de esa naturaleza es conveniente no usar el imán con el objeto de hacer el diagnóstico.—F. A.

V. Coblentz.—**Los nuevos remedios.**—(*The Neuer Remedies.*) P. Blakiston's Son & Co. Filadelfia. 3ª edición. $ 1.00.

El aumento constante en el número de los nuevos remedios y su gran complexidad, hacen necesario para el médico y el farmacéutico tener siempre á la mano un guía sistemático que les dé los datos prácticos necesarios acerca de los 1200 ó más productos nuevos que desde hace algunos años han invadido el campo de la terapéutica.

El libro del Prof. Coblentz, arreglado por orden alfabético, contiene los datos más recientes sobre la materia y en él se encontrarán estudiadas la eucaina A y B, la holocaina, la pirocaina, el ortoformo; los nuevos midriáticos euftalmina y midrol, y toda la serie de las nuevas sales de plata: protargol, hidrogol, largin, actol, itrol y argentol.

Además de una lista muy completa de todos los modernos productos sintéticos, se hallan incluídas un gran número de preparaciones de patente con la fórmula exacta de su composición, según los análisis publicados.

El favor con que han sido recibidas en los Estados Unidos las dos primeras ediciones de esta obra son el mejor testimonio de su gran valor práctico.

Digitized by Google

NOTICIAS.

NUEVA PUBLICACION.

El eminente cirujano español Sr. D. Federico Rubio y Galí, ha dado á luz en Madrid el primer número de su "*Revista Ibero-Americana de Ciencias Médicas.*"

La sabia dirección del Dr. Rubio y la colaboración de muy ilustrados Profesores españoles, dan á la publicación un gran interés. Tendremos la satisfacción de extractar aquellos artículos que como el del Dr. R. del Castillo titulado: "El aldehido fórmico en oftalmología" y el del Dr. D. S. Ramón Cajal: "Apuntes para el estudio estructural de la corteza visual del cuerpo humano" entran en el programa de nuestra publicación.

Por lo demás, participamos ampliamente de las ideas del Dr. Rubio. Basta tan sólo leer en el primer número del tomo I de este periódico el artículo "Nuestro Programa," publiblicado hace un año, para convencerse de que deseamos trabajar y que luchando con mil dificultades, vamos desarrollando nuestro programa á pesar de los pocos elementos con que contamos.

Deseamos también levantar el espíritu científico en nuestra patria y establecer comunidad de ideas con los pueblos que como España, son de nuestra raza y hablan nuestra lengua.

No queremos dejar de reproducir aquí las últimas palabras del Dr. Rubio al escribir el prospecto de su muy importante "Revista," dice así:

"No nos proponemos honra ni provecho propio. Rayando en la senectud, cansados y cercanos al descanso eterno, acometemos una empresa costosa para nuestros escasos medios, con un fin exclusivamente patrótico: empujar nuestra raza de aquí y de más allá de los mares en el camino de la *investigación* de la Ciencia; ó, lo que es lo mismo, de la mayor y mejor distribución de sus beneficios.

Nos hemos quedado atrás con respecto á otros pueblos y razas. Necesitamos por eso salvar pronto las distancias, trabajar más y correr más.

Doy el ejemplo por el poco tiempo que me queda. ¡Benditos, si pasáis hacia adelante por encima de mi cuerpo muerto; indignos, si seguís entumecidos viviendo sólo para estar quietos y ver pasar á otros!"

Digitized by Google

Tomo II. SEPTIEMBRE DE 1899. Núm. 3

ANALES DE OFTALMOLOGIA

TRABAJOS ORIGINALES.

UN CASO DE CEGUERA CONSECUTIVO A HEMATEMESIS

Por el Dr Fernando López.

México.

En los primeros días de Julio del presente año se presentó en mi consultorio el Señor F. C., que vino á la Capital procedente de Tabasco con objeto de consultar sobre una afección ocular que le había producido la ceguera. Dicho señor, de 45 años de edad aproximadamente, había sido muy vigoroso y sano, de vida activa y de costumbres morigeradas en general, usando á veces el alcohol en dosis moderadas obligado por el clima cálido de su tierra. En sus antecedentes no tiene algo patológico digno de llamar la atención.

En Junio del año pasado y gozando de la salud más completa, según él, fué atacado de hematemesis abundantes, cuya causa fué imposible de determinar, desapareciendo prontamente con algunas limonadas y el reposo.

No volvió á tener ningún accidente digno de llamar la atención hasta un mes después, en que siguiendo su vida activa tuvo que hacer un viaje muy penoso. Habiendo encontrado crecido un río que tenía necesidad de pasar, no queriendo de-

Digitized by Google

tenerse y fiado en su gran vigor se aventuró á pasarlo á remo en una pequeña embarcación, habiendo tenido que hacer esfuerzos tan considerables para lograr su objeto, que llegó completamente agotado al lado opuesto. Desde entonces se sintió enfermo, habiendo comenzado algunas horas después á tener evacuaciones de sangre y en seguida hematemesis de tal consideración que le causaron síncopes repetidos, y por último la pérdida completa del conocimiento. En este estado duró cerca de cinco días, encontrándose al volver en sí, completamente ciego.

La convalecencia fué muy lenta y penosa, porque además del estado de anemia profunda en que se encontraba le aparecieron edemas considerables y una ascitis que los médicos creyeron necesario puncionar varias veces, extrayendo grandes cantidades de serosidad.

Después de estas peripecias el enfermo ha ido recobrando poco á poco las fuerzas, encontrándose actualmente en buen estado de salud pero completamente ciego.

El análisis de la orina demostró que estaba normal.

Examinando cuidadosamente sus ojos encontré que las pupilas estaban dilatadas é inmóviles y cierta vaguedad en los movimientos oculares. Por el examen oftalmoscópico se veían las papilas atrofiadas, de color blanco uniforme, con sus contornos ligeramente difusos, llamando sobre todo la atención el pequeño diámetro de los vasos centrales, arteriales y venosos reducidos á un estado verdaderamente filiforme. En el resto del fondo del ojo no había nada notable exceptuando cierto aspecto de anemia debido al estado precario de la circulación. Estas alteraciones del fondo del ojo así como el tiempo transcurrido desde que apareció la ceguera hasta la actualidad sin haberse manifestado nunca algún signo de mejoría, me inclinaron á creer que la amaurosis era definitiva y sólo para consuelo del pobre enfermo le prescribí algún tratamiento.

Aunque los casos de esta naturaleza son muy conocidos en la ciencia y han sido observados desde tiempos remotos, he

Digitized by Google

creído conveniente dejar consignada esta observación porque demuestra en mi concepto claramente que la causa de la atrofia papilar ha sido el edema de los nervios ópticos y el estrangulamiento de sus fibras en su entrada esclerotical.

UN CASO DE EDEMA AGUDO DE LA CONJUNTIVA,

Por el Dr. Daniel M. Vélez.

México.

La señora F. T. de C., de 17 años, buena constitución, en el 5º mes de su embarazo, sufrió el 3 de Abril de 1899 un enfriamiento brusco, sintiendo el mismo día fuertes dolores neurálgicos en el lado derecho de la cara; nunca había sufrido dolores de muelas y no presentaba en su boca punto alguno de caries dentaria. Al siguiente día amaneció con los párpados del lado derecho abultados y sin poder abrirlos, pero sin sentir dolor ni molestia alguna.

Examinada al tercer día de la aparición de la enfermedad presentaba los párpados del ojo derecho edematosos, sin cambio de coloración en la piel, ni presencia de alguna erupción, y era fácil reducir el edema comprimiendo con la yema de un dedo; había ligera secreción mucosa entre las pestañas; entreabiertos los párpados se notaba un grueso rodete quemótico de color amarillento; no había exoftalmía y los movimientos del globo ocular no se encontraban limitados; la córnea, cámara anterior, iris y medios profundos del ojo normales; la agudeza visual perfecta. La compresión hacia atrás del globo ocular es completamente indolora. El supra-orbitario correspondiente está sensible á la presión. La enferma ha gozado siempre de buena salud y no padece sino de ligera constipación.

Se le aplica un vendaje compresivo, el primer día toma un laxante, y los siguientes se le administra al interior salicilato de sosa y pilocarpina. A los seis días de comenzada la afección ha

Digitized by Google

cedido completamente, no quedando la más pequeña huella de la enfermedad, que ha durado por todo 9 días.

La ausencia de secreción y de rubicundez en la conjuntiva y la falta completa de molestias alejan la idea de una conjuntivitis aguda.

La ausencia de dolores espontáneos, la falta completa de exoftalmía y la conservación de todos los movimientos del globo, así como lo indoloro de la presión sobre éste cuando se trata de hundirlo en la órbita, no permiten fundar el diagnóstico de tenonitis.

No habiendo fiebre, exoftalmía, dolores ni fenómenos inflamatorios se elimina una flegmasia orbitaria.

Queda sólo en pie, el síntoma, edema de la conjuntiva. La etiología (un enfriamiento brusco), la sensibilidad del supra-orbitario, aun en ausencia de otros signos reumatoides, la corta duración de la afección y la influencia de la medicación, inclinan á pensar en un origen reumatismal para este *edema agudo de la conjuntiva.*

El término indicado parece caracterizar la enfermedad, cuya patogenia se asemeja á la de esos edemas agudos con fuerte hipersecreción serosa, señalados en el pulmón y otras regiones, en personas neuro-artríticas, reumatismales y brighticas, dependientes á la vez de una perturbación vaso-motora y de una intoxicación.

Un caso muy semejante ha sido recientemente publicado por A. Terson, en el cual la quemosis era tan intensa como en la más violenta oftalmía blenorrágica, habiendo cedido la enfermedad á los lavados calientes con agua hervida, á la revulsión en las piernas y á los purgantes.

Existen en la literatura oftalmológica observaciones de edema agudo en la conjuntiva, publicados por Warlomont, Testelin, Baltus, Thilliez (urticaria conjuntival), etc.

Trousseau cita un caso en el cual había poca quemosis y esta se producía por crisis fluxionarias, varias veces en 24 horas.

Digitized by Google

Jocqs ha observado un edema agudo de la conjuntiva en una persona de edad atacada de reumatismo articular agudo, edema que desapareció por la compresión sola.

En resumen, el edema agudo de la conjuntiva no es excepcional, se presenta como manifestación del reumatismo, es fácil diferenciarlo de las afecciones (conjuntivitis aguda, tenonitis, flegmon orbitario) con las que tiene un simple parecido; el pronóstico es benigno; la afección es de corta duración y el tratamiento es el de los síntomas ligeros del reumatismo.

DOS CASOS DE INTOXICACION POR LA ESCOPOLAMINA

Por el Dr. L. Demicheri.

Montevideo.

Desde que se introdujo la escopolamina en la terapéutica ocular, la mayor parte de las publicaciones han tendido á demostrar las grandes ventajas que este medicamento tiene sobre la atropina. Además de afirmar que la escopolamina no aumenta la tensión intraocular por ser un vaso-constrictor y que además no provoca la conjuntivitis folicular, todos los autores estaban contestes en negar á la escopolamina los efectos tóxicos que la atropina ha ocasionado en muchos enfermos por la sola instilación de colirios.

Poco después, en el año pasado, los observadores han empezado á protestar contra estas afirmaciones radicales y hasta han presentado casos en que un colirio de escopolamina producía efectos tóxicos á personas que habían soportado sin inconvenientes colirios de atropina.

Hawkes ha publicado en los *Annales d'Oculistique* (1897), dos casos de intoxicación provocados por el uso de la escopolamina en *tablettes*. En el primero de ellos se trataba de una joven que presentó signos de embriaguez, estupor, titubeación al ca-

Digitized by Google

minar y que media hora después se durmió sin delirio y sin sequedad de garganta y sin ninguna otra consecuencia.

En el segundo caso, una niña de diez años, á la media hora de haber hecho uso de la escopolamina, se presentó una tendencia invencible al sueño, la enferma no puede caminar y queda hasta el día siguiente en un estado de inquietud provocado por alucinaciones del oído y de la vista.

Pansier en la *Clinique Ophthalmologique* (1897), publica tres casos de intoxicación debidos á la misma causa. Los dos primeros se refieren á personas de edad (dos mujeres, una de 63 y la segunda de 70 años de edad), que poco después de la instilación de un colirio de escopolamina seguido de aplicación de electricidad continua, pierden el conocimiento, tienen un ataque de convulsiones con delirio, seguido de resolución é insensibilidad general.

En el tercer caso, mucho más lento en su marcha, la intoxicación se presentó en una señora de 37 años, cinco días después del uso de la escopolamina, y con los signos de la intoxicación por la belladona: sequedad de la boca, deglución penosa, náuseas, vértigos con cefalalgias, dificultad de la respiración, etc. En esta enferma se sustituyó el colirio de escopolamina por uno de atropina y los fenómenos tóxicos no volvieron á presentarse.

Yo he tenido ocasión de observar dos casos de intoxicación por la escopolamina. En el primer caso se trata de un niño que vino á mi consultorio el año pasado y en el que instilé un colirio de escopolamina por una extensa herida de la parte central de la córnea. La misma noche el niño fué atacado de titubeación y de un delirio tal que los padres creyeron que se había vuelto loco.

En el segundo caso se trata de un hombre de 34 años que estaba bajo mi asistencia por una iritis doble consecutiva á la influenza. El enfermo seguía desde hacía días instilándose diariamente un colirio de escopolamina y las pupilas estaban más ó menos dilatadas. Un día, deseando obtener una dilatación

Digitized by Google

máximum, introduje en el saco conjuntival de cada ojo un pequeño granito de escopolamina Merck. No sólo la cantidad de medicamento introducida en la conjuntiva era insignificante, sino que se hizo la compresión de la región lacrimal durante cinco minutos y se recomendó al enfermo que no tragara saliva. A pesar de ello, un cuarto de hora después, el enfermo siente debilidad en las piernas y una sensación como si le apretaran la nariz y la garganta. Siendo poco intensos estos fenómenos le aconsejo tomar una taza de café; media hora después, al querer salir para su casa, cae y pierde el conocimiento, no habiendo tenido más tiempo que dar su dirección á las personas que lo recogen. Al volver en sí le aparecen calambres en los brazos y piernas que duran toda la tarde; la sensación de contracción faringea era tal que no podía ni tragar saliva, la que según el enfermo era de un color amarillo subido. Al día siguiente el enfermo estaba completamente restablecido. La orina, que se analizó inmediatamente, no contenía ni albúmina ni azúcar.

SOCIEDAD OFTALMOLOGICA AMERICANA.

New London. Julio 19 de 1899.

Dr. J. H. Verhoeff.—Descripción de un Forómetro de reflexión y discusión de la posibilidad de la torsión de los ojos.—El intrumento difiere de los otros forómetros en que se usan espejos en lugar de prismas, con lo que se consigue mayor sencillez en la construcción y ventajas más grandes en los movimientos de las imágenes. Hay cuatro espejos, dos para cada ojo. Por medio de un tornillo los espejos inferiores pueden acercarse ó alejarse uno de otro, de manera que puedan producir una separación lateral de las imágenes cuyos movimientos son iguales aunque opuestos. La separación vertical de las imágenes se obtiene por la rotación de uno de los espejos superiores. La prueba de paralaje de Duane ha sido adaptada á este instrumento cuya originalidad principal es una pantalla que desliza

Digitized by Google

delante del paciente, de manera que este sólo puede ver con uno de los ojos al mismo tiempo. La pantalla se mueve muy de prisa pero deteniéndose sin embargo, delante de cada ojo, de manera que la imagen secundaria desaparezca. El enfermo deberá decir si el objeto se mueve ó no; si ve que el objeto se mueve oblicuamente, el espejo superior será ajustado hasta que el movimiento se haga en el sentido horizontal y entonces se moverán los espejos inferiores hasta que todo movimiento desaparezca.

La proporción de hiperforia y la de esoforia y exoforia quedará indicada en las escalas. De esta manera es posible por medio del forómetro de reflexión determinar la heteroforia, ya valiéndose de la diplopia ó ya por la prueba de la pantalla y medir además la cantidad de abducción, aducción y sursumducción derecha ó izquierda.

Por medio de una escala especial que consiste en dos discos rotatorios colocados uno arriba de otro, el instrumento sirve también para determinar y medir las desviaciones de torsión de los ojos y sirviéndose de él puede producirse una torsión artificial de la imagen retiniana del objeto fijado. De esta manera ha podido determinarse que los ojos pueden soportar sin inconveniente una inclinación de las imágenes retinianas de los dos ojos equivalente á una torsión de 8.

El autor describió cuatro experiencias para probar que no existe el poder combinado de torsión ó sea la facilidad de los movimientos de rotación de manera que se neutralicen las inclinaciones producidas artificialmente, lo mismo que la cicloforia. Desde el momento en que la fusión de las líneas situadas en puntos no idénticos de las retinas no es debida á la torsión de los ojos, es de presumir que sea debida á una compensación psíquica.

Dr. J. O. Tansley.—Ausencia congénita del recto externo y visión binocular.—El ojo derecho del enfermo, cuyos movimientos eran perfectos hacia arriba, hacia abajo y hacia adentro, no podía moverse hacia afuera á partir de la línea media. Existía la visión binocular en todo el campo izquierdo, pero un lápiz colocado directamente enfrente aparecía doble y la diplopia aumentaba si se movía hacia la derecha. Se diagnosticó ausencia congénita ó atrofia del recto externo derecho. Una tenotomía practicada sobre el recto externo no dió resultado.

El autor mencionó un segundo caso en el que había también atrofia congénita del recto externo.

Dr. F. Buller.—Un caso de tumor primitivo del nervio óptico.—Se trataba de un niño de seis años con exoftalmía marcada del ojo derecho, en el cual el oftalmoscopio hizo ver la papila

Digitized by Google

mucho más grande que al estado normal, de color azul blanquizco y de bordes irregulares. La palpación reveló la presencia dentro de la órbita de una gran masa elástica bien limitada. A la enucleación se encontró que el tumor rodeaba al nervio óptico y el examen microscópico demostró su naturaleza mixo-sarcomatosa. Según el autor las alteraciones del nervio óptico serían más bien originadas por la distensión crónica de las vainas linfáticas.

Discusión.—El Dr. Reeve, de Toronto, ha visto un caso de tumor del nervio óptico en un enfermo con buena agudeza visual.

El Dr. Buller dijo que este era el tercer caso que había visto y siempre había considerado la pérdida de la vista por atrofia completa como síntoma característico de los tumores del nervio óptico.

Dr. C. A. Veasey.—Un caso de leucosarcoma primitivo del párpado superior.—El tumor se presentó en el párpado del lado izquierdo y se parecía mucho á un chalazión. El examen microscópico hizo ver un sarcoma blanco fuso-celular encapsulado. En la literatura no se registran sino 50 casos, de los cuales 38 p⊗ eran fuso-celulares, 38 p⊗ globo-celulares y 24 p⊗ mixtos.

Dr. F. Buller.—Un instrumento nuevo para facilitar la capsulotomía.—El instrumento consiste en dos ajugas paralelas de $0^{mm}25$ de diámetro y muy bien afiladas. Una vez dilatada la pupila se introduce la doble aguja á través de la córnea hasta llegar al borde central de la parte más densa de la cápsula, después de lo cual se introduce á través del limbo esclero-córneo un cuchillo de Knapp, con el cual se hará una incisión en la parte más delgada de la membrana y se pasará en seguida entre las dos agujas para cortar la parte más gruesa.

Las ventajas de este procedimiento consisten en que se obtiene una grande abertura central sin tracción de la zónula y con muy ligera reacción.

Discusión.—El Dr. Myles Standish dijo que había ensayado desde hace algunos años un instrumento parecido, pero que es muy difícil cortar la cápsula sin restirarla antes, por lo que había abandonado el método. Es, además, difícil hacer una presión igual con las dos agujas, de las que frecuentemente una entra y otra no.

El Dr. Buller manifestó que no es su objeto cortar la cápsula con las puntas de las agujas, sino más bien ejercer una presión para mantener fija la cápsula.

Dr. R. L. Randolph.—Un caso de hemorragia intra-ocular expulsiva después de una iridectomía preliminar.—Este acciden-

Digitized by Google

te se presentó al tercer día de practicada una iridectomía preliminar para la operación de la catarata. El enfermo era un hombre de 76 años de edad con catarata madura en el ojo derecho é incipiente en el izquierdo. Al tercer día después de la iridectomía, que se practicó sin incidentes, el enfermo sintió un gran dolor en el ojo y al examinarlo se encontró que la cicatriz de la córnea estaba abombada, el iris y el cristalino en contacto con la cara posterior de la córnea y perdida por completo la cámara anterior. Habiéndose hecho necesario al día siguiente extraer el cristalino pues el estado del ojo empeoraba, tan luego como se hizo la sección de la córnea el cristalino fué proyectado al exterior con gran fuerza y una gran masa de vítreo le siguió inmediatamente. El colgajo de la córnea fué colocado de nuevo en su sitio y la curación se efectuó con lentitud, pero dejando un globo atrofiado y contraído.

Al cabo de seis meses sobrevino un ataque de glaucoma en el ojo izquierdo y á pesar de todos los esfuerzos la ceguera se hizo completa. No se creyó conveniente intentar la iridectomía teniendo en cuenta el fracaso anterior en el ojo derecho, pero el dolor llegó á ser tan intenso que hubo que practicar dos veces la paracentesis del vítreo, lo que hizo desaparecer los dolores aunque el ojo permaneció duro.

La aparición del glaucoma en el ojo izquierdo parece justificar la conclusión de que la misma enfermedad existía aunque en menor grado en el ojo derecho cuando se hizo la operación.

Discusión.—El Dr. B. E. Fryer manifestó que había tenido varios casos de hemorragia después de la extracción de la catarata y cree interesante tener en cuenta que en el caso referido bastó para producir la hemorragia el ligero cambio de presión consecutivo á la iridectomía.

El Dr. T. I. Sutphen relató un caso de glaucoma hemorrágico en el que intentó practicar una iridectomía, pero hubo una pérdida considerable de vítreo y el ojo se perdió.

El Dr. W. H. Carmalt preguntó si se había examinado el estado de los riñones y el de las arterias en los casos relatados, á lo que contestaron los Dres. Randolph y Fryer que no se había encontrado albúmina en las orinas.

El Dr. Millikin refirió un caso de hemorragia al 6º día después de la extracción, sin inconvenientes serios, pues la sangre se reabsorbió gradualmente.

El Dr. Reeve ha operado con éxito el segundo ojo, haciendo primero la paracentesis, después la iridectomía, y por último la extracción.

El Dr. O. F. Wadsworth refirió un caso de hemorragia pro-

Digitized by Google

fusa después de la iridectomía, que lo obligó á abandonar la operación. La herida, sin embargo, curó perfectamente, la sangre se reabsorbió, y la extracción pudo ser hecha después.

Dr. C. S. Bull.—La retinitis albuminúrica como factor del glaucoma secundario.—La relación entre las hemorragias de la retina y el glaucoma secundario, es reconocida por todos, pero no lo es tanto la que sin embargo existe entre este último y la retinitis albuminúrica.

El lazo de unión es probablemente una enfermedad más ó menos extensa de las paredes de los vasos que debe ser considerada como causa de la retinitis y las hemorragias. La nefritis intersticial es la que más comunmente se acompaña de hemorragias en la retina y en esta forma de nefritis los síntomas generales varían mucho según los casos. El signo más seguro, la albuminuria, falta muchas veces, y cuando este existe es en cantidad muy pequeña y no se encuentra fácilmente. Dos síntomas, sin embargo, faltan raras veces: la hipertrofia cardíaca con desdoblamiento del primer ruido y los fenómenos cerebrales, de los cuales el más frecuente es la cefalalgia continua frontal ú occipital. Cuando se encuentren estos síntomas la orina deberá analizarse frecuentemente.

Recorriendo los casos publicados de glaucoma hemorrágico el autor ha encontrado que en muchos existían los síntomas anteriores. En casi todos los casos de glaucoma secundario precedido ó acompañado por hemorragias y exudados retinianos, es casi imposible decidir si el glaucoma es realmente consecutivo á las hemorragias, ó si los dos son simplemente fenómenos asociados.

El Dr. Bull refirió en seguida en detalle cuatro casos de glaucoma consecutivo á la retinitis albuminúrica exudativa.

Discusión.—El Dr. J. S. Prout opinó que seguramente se avanzaría mucho en el conocimiento de las causas del glaucoma si se pudiesen seguir un gran número de casos é investigar las causas de la muerte.

El Dr. Wadsworth refirió un caso de glaucoma secundario en ambos ojos, en el cual pudo seguir al enfermo hasta su muerte, producida por neumonía, sin que antes hubiera tenido ninguna enfermedad á la que pudiese atribuir el glaucoma.

El Dr. Howe, de Buffalo, se refirió á la herencia como factor en la producción del glaucoma y mencionó una familia con ocho casos de glaucoma secundario en tres generaciones.

El Dr. W. F. Mittendorf dijo que los judíos son mucho más sujetos á esta enfermedad que cualquiera otra raza.

Dr. A. Alt, S. Louis Mo.—Anomalías de la capa epitelial del cristalino y catarata polar anterior.—El autor pasa revista á

Digitized by Google

las varias teorías acerca del origen de la catarata polar anterior y dice:

"El contacto entre la cristaloide anterior y la superficie posterior de la córnea, ya sea que esta última esté sana por otros conceptos ó infiltrada de pus, no puede por sí solo, aun muy prolongado, producir la catarata polar anterior; si así fuese esta última debería presentarse con una gran frecuencia después de las heridas perforantes de la córnea y mucho más frecuentemente aun después de las úlceras perforantes de esta membrana."

El Dr. Alt no acepta en los casos de origen congénito la teoría de la perforación córnea intrauterina pues la herencia parece desempeñar también un papel importante. Se inclina á creer que la causa primordial de la formación de la catarata polar anterior reside en alguna mala formación del cristalino constituída por una solución de continuidad del epitelio de la cristaloide anterior, así como la separación entre el epiterio y la cristaloide. Esta anomalía tendría por resultado colocar á la cristaloide en el mismo estado que la membrana Descemet, á la que se ha privado de su revestimiento endotelial, lo que permitiría la penetración al cristalino de substancias que podrían producir la catarata.

Dr. W. H. Johnson, Paterson.—El electro-imán portátil ideado por el autor y descrito en el número de Mayo de los *Knapp's Archives*, puede usarse solamente en conexión con una corriente eléctrica directa de 110 á 120 volts y consume ½ ampere de corriente. El alumbrado público en muchas ciudades se obtiene por medio de corrientes alternantes y como es necesario para usar el electro-imán convertirlas en corrientes directas, el autor propone el medio siguiente: Un motor de ventilador de ½ caballo de fuerza adaptado á la corriente alternante es provisto con una polea que se unirá por medio de una banda de transmisión á un motor de ventilador de ⅛ de caballo de fuerza generador de corriente directa de Edison colocado á tres pies de distancia. La velocidad de los dos motores debe ser igual. El motor de Edison obra como generador y da el ½ ampere de corriente á 110 volts necesaria para el electro-imán. El costo probable de la instalación es de $50.00.

En seguida ef autor presentó su aparato que considera superior al de Haab por ser menos estorboso, igualmente fuerte y adaptarse más fácilmente á la práctica en ciudades que tienen corrientes alternantes, pues requiere solamente ½ ampere, mientras que el de Haab requiere de 10 á 12 y necesita un motor y un generador de varios caballos de fuerza.

Dr. W. H. Johnson.—Reseña de tres casos de extracción

Digitized by Google

magnética de cuerpos extraños del ojo por el punto de entrada. En los tres casos se empleó el electro-imán de Johnson con buen éxito.

Discusión.—El Dr. Howe dijo que había tenido algunas dificultades con otros electro-imanes, pues al ser extraído el cuerpo extraño contunde los labios de la herida.

El Dr. E. E. Holt ha vencido esta dificultad, haciendo que un ayudante entreabra los labios de la herida con un pequeño gancho de estrabismo de Stevens.

El Dr. Johnson aconsejó ensanchar previamente la herida de entrada.

El Dr. G. C. Harlan, habló de la necesidad de extraer el cuerpo extraño tan pronto como sea posible después del traumatismo y antes de que quede enquistado por los exudados.

Dr. J. O. Tansley. Vesícula del vítreo.—Al examen oftalmoscópico encontró un cuerpo esferoidal flotante, del diámetro de la papila, en el centro del vítreo, que descendía lentamente á la parte inferior del globo en el reposo, pero se movía rápidamente con el más ligero movimiento del ojo. La vesícula tenía una cápsula bien marcada y cubierta de manchas pigmentádas.

Discusión.—El Dr. Alt opina que debe tratarse de un adenoma desprendido de los procesos ciliares y atacado de degeneración mucosa.

El Dr. Randall cree más probable que se trate de un quiste desprendido semejante á los que se ven en los bordes de los colobomas y que son puestos en libertad por el cerramiento de la hendedura congénita.

Dr. A. Alt.—Un caso de oftalmía simpática producida por un glioma de la retina del otro ojo. Caso curioso, pues los hechos de oftalmía simpática debidos á tumores intraoculares son muy raros.

Dr. B. L. Millikin.—Algunos casos de panoftalmía metastática. Uno de los casos fué producido por la fiebre tifoidea, el segundo por endocarditis séptica y el tercero por pneumonía.

Dr. B. L. Millikin.—Un caso de ruptura espontánea del ojo. Se trataba de un caso de glaucoma con tensión igual á 3 en una mujer de 68 años, que estando sentada tranquilamente sintió un dolor agudo seguido por la ruptura del globo y hemorragia profusa.

Dr. W. J. Mittendorf.—Ruptura múltiple del esfinter del iris y desarrollo subsecuente de astigmatismo miópico. Después de un traumatismo se produjeron seis distintas rupturas del borde pupilar, pero sin dilatación excesiva de la pupila, excepto en el lugar de las rupturas. Después de la curación se observó un

Digitized by Google

astigmatismo miópico de 3 dioptrías cuyo eje estaba en la dirección de la desgarradura más pronunciada. El ojo era aparentemente normal antes del traumatismo y el oftalmómetro demostró después que la córnea era simétrica, por lo que el astigmatismo debe haber sido cristaliniano.

Dr. L. Howe. Buffalo.—Un Microscopio para la medida de la reacción pupilar normal. La pupilometría hecha á la simple vista es muy poco exacta, y el oftalmómetro requiere una luz muy fuerte.

El mejor instrumento es aquel en el cual la escala está fijada en el tubo de un microscopio ó telescopio.

El aparato del Dr. Howe ya descrito como microscopio para el ojo, da una grande amplificación y un campo plano, de modo que la más ligera variación del tamaño de la pupila puede medirse fácilmente.

Dr. R. L. Rondolph.—El valor de la acoina como anestésico local en cirugía oftálmica. El autor llega á las siguientes conclusiones: La acoina en solución al 1 por ciento ó al 1 por 300, produce una anestesia satisfactoria cuando el ojo no está irritado, en el mismo tiempo que la cocaina; no tiene efecto sobre la acomodación, ni sobre el tamaño de la pupila, no aumenta la tensión intraocular ni altera el epitelio de la córnea, y es antiséptico.

Dr. C. H. Williams. Boston.—Necesidad de escalas más uniformes para la agudeza visual, los colores y el oído. El autor, oculista de un ferrocarril, ha hecho uuas escalas portátiles impresas en tarjetas, de las cuales cada una contiene una sola línea de letras. Además dichas tarjetas tienen las señales ordinarias del semáforo en las cuales la longitud y ancho de los brazos es la misma que la de las letras de la escala, y cuando se ven á 20 pies corresponden en tamaño al tamaño aparente del brazo del semáforo visto á la distancia de ½ milla.

Para los colores además de las lanas de Holmgren el autor recomienda una linterna especial en la cual la intensidad de la luz y los diferentes colores pueden ser variados. Por medio de la linterna muchas personas que habían pasado bien la prueba de las lanas, fueron reconocidos discromatopes.

Para tener una escala más uniforme para el oído el autor propone un instrumento que produce una serie de sonidos metálicos agudos.

Dr. C. H. Williams.—Un perímetro modificado. Consiste en un perímetro autoregistrador ordinario, en el cual se usan lámparas eléctricas de incandescencia para el punto de fijación y para la mira movible.—M. U. T.

Digitized by Google

SOCIEDAD DE MEDICINA DE MONTEVIDEO.

(Concluye.)

Discusion de las dos comunicaciones anteriores:

Dr. Isola.—Ha logrado observar el caso siguiente. Se trata de una enferma de 24 años, sin antecedentes patológicos, pero muy nerviosa. Cuando niña ha tenido ataques de nervios. Es niñera. Un día, caminando por la calle, súbitamente, sin causa aparente alguna, se quedó ciega. Cuatro horas después era traída al consultorio. Se observó un blefaroespasmo intenso. Sugestionándola é instilándole algunas gotas de agua y afirmándola que podía abrir los ojos, así lo hizo y no veía nada. Las pupilas estaban completamente dilatadas, el fondo del ojo normal y pensando en la histeria se siguió con la sugestión. Se le vendaron los ojos, se le pasó un objeto metálico por la frente y quitada la venda empezó á ver. Sugestionada nuevamente, la visión aumentó y una tercera sugestión le devolvió la vista completamente. En este caso la falta de reacción luminosa era completa. La enferma ha seguido bien después, habiendo tenido sólo algún ataque de nervios.

Dr. Morquio.—Un pequeño enfermo tiene algo en relación con lo dicho. No es una amaurosis completa. Es un niño con hemianestesia sensitivo-sensorial completa y evidentemente histérica. Su padre ha muerto y la madre es histérica. Después de un ataque convulsivo quedó insensible.

Dr. Demicheri.—Recuerda al doctor Salterain una enferma examinada el año 1892. Se trataba de una joven de 19 años, que nueve meses antes, al salir de la iglesia de la Colonia, sintió súbitamente un dolor de cabeza y un adormecimiento de la mitad izquierda del cuerpo. La cefalalgia muy intensa se acompañaba de hiperestesia de la piel del cráneo del lado izquierdo y del mismo lado de la cara. Al día siguiente la enferma se apercibe de la falta absoluta de la visión del lado izquierdo. La cefalalgia duró ocho días. Desde entonces hasta hoy nada ha cambiado el estado de la visión, y los dolores de cabeza se presentan, según los datos de la enferma, periódicamente. El examen que practicamos entonces nos permitió demostrar que el fondo del ojo era absolutamente normal; reflejos pupilares conservados, córnea izquierda casi insensible y aún completamente anestésica en algunos puntos; además, existía hemianestesia de toda la mitad izquierda del cuerpo. El doctor Pouey, que examinó la enferma, declaró que se trataba de una histérica.

Digitized by Google

Al tomar el campo visual se demuestra: ojo izquierdo, amaurótico; ojo derecho, hemianopsia temporal con estrechez de la mitad del campo visual subsistente.

En 1894, en la clínica del profesor de Wecker, en Paris, pude observar un caso como el anterior de hemianopsia unilateral con ceguera del otro ojo, en una histérica. Se trataba de una niña de 14 años que no veía absolutamente nada del ojo derecho y en el ojo izquierdo existía una hemianopsia nasal. Los reflejos pupilares estaban conservados. El profesor de Wecker calificó de histerismo estos fenómenos oculares.

Dr. Salterain.—No hay estadística de la amaurosis histérica. Los autores clásicos hablan poco de ella. A los casos relatados podría agregar el de una enferma que fué operada de catarata y que en el consultorio le sobrevino una sordera y una amaurosis. Una hija de esta señora tuvo un ataque pasajero de amaurosis. No hay hasta hoy una explicación bien clara de estos fenómenos.

Dr. de León.—El caso relatado por los doctores Demicheri y Giribaldi no me deja el completo convencimiento de que se trata de un caso de amaurosis histérica; no sabemos si había hemianestesia del lado paralizado y cuándo desapareció la hemiplegia.

El caso del doctor Salterain es sorprendente por su duración. Los "Archives de Neurologie" del mes de Mayo último, contienen un caso que duró doce días.

Dr. Isola.—La duración es en general de pocos días, pero se citan casos en que el fenómeno ha durado meses y años. Hay observaciones en las cuales la amaurosis no ha sido completa, pues una niña amaurótica evitaba los objetos y otra con un campo muy pequeño podía jugar á la pelota.

Dr. Demicheri.—Es sumamente difícil explicar por una afección cerebral la aparición de una amaurosis súbita que se cura en tres días. Las ambliopías pasajeras por espasmo vascular tienen una duración más corta, casi momentánea. Una alteración orgánica es más persistente y difícil de hacer desaparecer. Además esta lesión debiera localizarse en el lóbulo occipital del cerebro, y entonces los reflejos pupilares se conservarían intactos.

Dr. de León.—Respecto á la patogenia de la amaurosis histérica y de los fenómenos histéricos, hay un hecho que debe recordarse, y es el hecho de Branly.

Branly, en un tubo cuyo diámetro sea de 4 milímetros, pone limaduras de plata, cobre, hierro, etc., y obtiene así un conductor discontinuo. Si se forma un circuito con una pila, la corriente no pasa (1er hecho).

Digitized by Google

Si se hacen pasar chispas electro-estáticas por ese conductor discontinuo, la electricidad de la pila es transmitida (2º hecho).

Si se da al tubo un ligero golpecito, no pasa ya la electricidad (3er hecho).

Branly, dice: cuando á una histérica se le hace sufrir un choque moral ó físico, le pasa lo que al tubo, no permite el pasaje de la corriente nerviosa. Si se somete á la enferma á un campo electro-estático, los neuronos ó sus dentritos se orientan y dejan pasar la corriente nerviosa y la enferma se cura. Si se produce un nuevo choque moral ó físico, le pasa lo que al tubo, la corriente ya no es conducida y vuelve la parálisis. Esta hipótesis ha sido recientemente sostenida por Guimbail, comparando las limaduras metálicas á los neuronos de Cajal. El fenómeno de Branly podría también explicar las curaciones por sugestión: es conocido el hecho de que un esfuerzo violento de la voluntad (temor de incendio, por ejemplo), ha curado parálisis histéricas. En la sugestión, la voluntad del enfermo estimulada por el médico influye de la misma manera y orientando los neuronos permite el paso de la corriente nerviosa.

Dr. Morelli.—Las expansiones protoplasmáticas ó dentríticas de los neuronos cerebrales presentan una movilidad que fué señalada por primera vez por Wiedersheim en el cerebro del "lepto dera." En el año de 1895, Duval primero para el sueño normal, y Lépine para los fenómenos histéricos, aprovecharon la observación del autor nombrado, suponiendo que en los casos de suspensión total ó parcial de los fenómenos psíquicos, de orden fisiológico ó patológico, se trata de una contigüidad (articulación) menos íntima de las expansiones de los neuronos de funcionamiento sinérgico.

Dr. de León.—El fenómeno de Branly fué estudiado en 1890 y en él está basada la telegrafía sin hilos de Marconi y recientemente en 1897 (en Diciembre) y en 1898 (en Mayo) fueron establecidas las relaciones de las limaduras metálicas con los neuronos de Cajal. Repito que esta es una hipótesis, hipótesis muy ingeniosa y que por ahora es la única explicación aceptable que tenemos de la cura rápida de los fenómenos histéricos y de la manera de obrar de la sugestión.

Digitized by Google

REVISTA BIBLIOGRAFICA Y DE LA PRENSA.

Dr. J. Santos Fernández (Habana).—**De la benignidad de la oftalmía purulenta de los recién nacidos en determinadas regiones.**—("*Gaceta Médica de México*," Junio 1º de 1899.)

En dos trabajos anteriores ya había sostenido el autor la benignidad de la oftalmía purulenta de los recién nacidos en determinadas regiones del globo, é igual observación había sido hecha por el Dr. A. Chacón para México, considerando que en esta ciudad la mencionada enfermedad ofrece menos gravedad que en Europa, á pesar de ser tan descuidada como en el viejo continente. Billot, que ha ejercido en Argelia, asegura también que la oftalmía purulenta reviste allí menos gravedad.

En la mayoría de los casos del Dr. Santos Fernández se hizo el examen del pus, dejando rara vez de encontrarse el gonococus; en algunos se examinó la secreción vaginal de la madre con el mismo positivo resultado. En un caso se encontró en gran número el gonococus conjuntival, y sin embargo, la oftalmía cesó en breves días como una conjuntivitis catarral común.

Hace notar el autor lo perjudicial de las sales de plata usadas en instilaciones, pues encontró siempre en mejor estado los ojos de los niños á los cuales no se les había hecho nada, que aquellos en los cuales se habían establecido tratamientos inadecuados ó las instilaciones de nitrato de plata, aun á dosis débiles.

La benignidad de la oftalmía purulenta en ciertas regiones no depende simplemente de la temperatura (28° c. en la Isla de Cuba, temperatura media), pues el Dr. Chacón afirma dicha benignidad para México, cuya temperatura media es de 15° 5 c. No piensa que dependa del terreno, pues entonces no representaría un papel la debilidad de los niños, habiéndose observado que los robustos y de aspecto sano han curado siempre con mayor rapidez.

Acompañan al trabajo dos cuadros para un total de 400 enfermos, con la edad, la raza, el sexo, día de aparición de la enfermedad, días de enfermo al presentarse á la consulta, ojo enfermo y resultados.

Recomienda el autor que en lo de adelante se haga una investigación minuciosa para poder presentar nuevos resultados.

D. M. V.

Digitized by Google

Dr. Lagleyze (de Buenos Aires).—**El ojo y los dientes. Relaciones patológicas.**—(*Archives d'Ophtalmologie*, Mayo de 1899.)

De este extenso y bien documentado trabajo se han obtenido las siguientes conclusiones:

1º Existen relaciones patológicas entre el sistema dentario y el aparato de la visión.

Algunos oculistas están persuadidos de la frecuencia de los accidentes oculares de origen dentario, al grado que Fieuzal había mandado instalar en el Quinze-Vingts, una clínica dentaria al lado de la suya. Sin embargo, se deberá tener gran circunspección en el diagnóstico etiológico, antes de aconsejar un tratamiento quirúrgico sobre el diente supuesto causa de la complicación ocular. Se examinarán atentamente las regiones cercanas (senos: frontal, maxilar, esfenoidal, etmoidal; cavidades nasales, etc.). Se eliminarán ó se harán intervenir juiciosamente todas las diatesis, las enfermedades generales ó las de los órganos más ó menos lejanos.

Cuando se trate de fenómenos funcionales como la midriasis, las parálisis de la acomodación, los espasmos y las ambliopías, se buscará la explicación causal por parte del sistema nervioso, pues la lesión dentaria puede ser en esos casos una simple coincidencia, ó una causa ocasional.

Cuando una afección ocular no tenga causa aparente y los tratamientos ordinarios no la mejoren, conviene entonces hacer un examen minucioso del aparato dentario.

Por otra parte la exploración de los dientes es una práctica recomendable porque puede guiar las investigaciones etiológicas en un gran número de afecciones oculares puesto que el raquitismo, la escrófula, y sobre todo la sífilis, modifican el sistema dentario. La queratitis intersticial, las cataratas zonulares, las coroiditis, las retinitis, las atrofias y las neuritis ópticas de la infancia, generalmente se acompañan de alteraciones dentarias distróficas.

2º Las lesiones del sistema dentario pueden repercutir sobre el ojo, determinando fenómenos reflejos.

El mecanismo de esos reflejos puede tener lugar por inhibición ó excitación nerviosa, por fenómenos vaso-motores (contracción ó dilatación de los vasos), ó por perturbación en las secreciones ó en la nutrición. Numerosos ejemplos clínicos bastan para hacer admitir perturbaciones funcionales de los ojos engendrados por una acción refleja que ha partido de los dientes. El reflejo puede manifestarse bajo forma de alteraciones de la nutrición, de la motilidad y de la sensibilidad general y especial del órgano de la visión.

Digitized by Google

En general el pronóstico es favorable, pues la afección desaparece, convenientemente tratada, antes que las alteraciones funcionales pasen á desórdenes orgánicos. El tratamiento será dirigido contra la causa.

3º Las lesiones inflamatorias del sistema dentario son susceptibles de invadir, por contigüidad de tejidos, al ojo ó por intermedio del sistema venoso, produciendo infecciones microbianas; ó bien por esta misma vía pueden avanzar agentes tóxicos, que determinen manifestaciones flogósicas, principalmente sobre la uvea (intoxicación de cercanía).

4º Las enfermedades oculares dependientes de lesiones dentarias son de naturaleza y de sintomatología variadas.

5º La caries y la periostitis alveolar son las dos lesiones dentarias que ocasionan más frecuentemente complicaciones oculares. También puede tener eco sobre el ojo la dentición normal y lenta, los dientes comprimidos entre sí, los dientes obturados, las extracciones, las prótesis, etc.

6º Todos los dientes, aun cuando rara vez los inferiores, son capaces de engendrar perturbaciones reflejas ó inflamatorias del aparato ocular. Los pequeños y los primeros gruesos molares del maxilar superior, sobre todo cuando se acompañan de supuración del alvéolo, son los que más exponen á dichas complicaciones, más aún si el seno maxilar se inflama.

7º Algunas afecciones oculares pueden provocar neuralgías irradiadas hacia los hilos dentarios del trigémino, á tal grado que pueden imponerse por una lesión dentaria y hacer tomar el efecto por la causa.—D. M. V.

Dr. Chavanne.—**Oftalmía purulenta congénita.**—(*Sociedad Obstétrica de Paris.*)

El Dr. Chavanne dió cuenta con la historia de un niño de 7 meses y medio que nació con edema acentuado de los párpados. La conjuntiva estaba muy roja, había flujo seroso turbio y las dos córneas, principalmente la izquierda, estaban opalinas. La bolsa de las aguas se rompió tres días antes de nacer esta criatura y el líquido amniótico que salió era de un olor fuerte. Desde el tercer mes de embarazo tuvo la madre por la vulva flujo purulento y sufría además de vegetaciones numerosas de los grandes labios y de la región interna y superior de los muslos.

Esta observación de Chavanne, trae á nuestra memoria la que publicamos hace algunos años [1] y en la que atribuíamos las opacidades congénitas de la córnea á la conjuntivitis puru-

1 Crón. Méd. Quirúrg. de la Habana, tomo 5, pág. 489, año de 1898. Opacidades de la córnea en el claustro materno, por el Dr. J. Santos Fernández.

Digitized by Google

lenta en el claustro materno, y no al mal desarrollo, que siempre va unido á la microftalmía ó á algo análogo. Hoy, dada la génesis de la oftalmía purulenta de los recién nacidos, es más díficil asegurar que exista en el claustro materno, aun cuando el aspecto de las opacidades de la córnea que deja sea idéntico á las que observamos en los recién nacidos que la han padecido.—J. S. F.

Dr. J. Santos Fernández.—**El contagio de las granulaciones.**—(*Crónica Médica Quirúrgica de la Habana*, Diciembre de 1898. *Siglo Médico de Madrid*, Febrero de 1899.)

El autor da cuenta del caso de la señorita X., de 20 años, que concurría con su padre á la Maternidad. El padre pasaba á la Administración á tratar asuntos propios y ella permanecía sentada en un corredor al que venían las niñas del establecimiento, pero sin tener ningún género de relaciones con éstas. Un día que el practicante le volvía los párpados á las afectadas de granulaciones para cauterizarlas, sufrió la equivocación de tomar á la señorita X por una de las enfermas y por pronto que protestó, no pudo evitar le volviese el párpado superior izquierdo. Desde aquel momento se sintió enferma y comenzó á sufrir. Cuando la vió el Dr. Santos Fernández, fué diagnosticada de granulaciones y queratitis supurativa. Opina que no fué contagiada por el momento de volver el párpado, porque no puede explicarse tan rápido contagio. La señorita estaba contagiada por el ambiente del local á que concurría y la vuelta del párpado sólo sirvió para provocar una irritación que determinó el proceso inflamatorio que continuó después.

Dr. A. Darier.—**Medio de hacer casi indoloras las inyecciones subconjuntivales y subcutáneas de cianuro de mercurio.**—(*La Clinique Ophthalmologique*, Junio 25 de 1899.)

Las inyecciones subconjuntivales serían empleadas con más frecuencia si no fueran tan dolorosas, pues aunque las instilaciones de cocaina hacen insensible la conjuntiva á la picadura de la aguja, el líquido inyectado produce un dolor tanto más vivo cuanto mayor es su cantidad y más saturado el agente medicamentoso.

Cuando se emplea el sublimado, la cocaina no puede ser mezclada á la solución, que la precipitaría, por eso debe preferirse el cianuro de mercurio que Darier emplea bajo la forma siguiente:

Cianuro de mercurio.....	1.00	gramos.
Clorhidrato de cocaina.....	0.50	„
Agua destilada.....	100.00	„

Digitized by Google

La inyección es casi indolora, pero al cabo de un cuarto ó media hora á lo más el dolor comienza á hacerse sentir.

Después de haberla empleado en gran número de enfermos el autor recomienda una nueva substancia anestésica, *la acoina*, polvo blanco cristalino soluble á 6 p℥ en el agua, de la cual se agrega una gota de solución al 1 p℥ á un cuarto de jeringa de la solución ordinaria de cianuro de mercurio.

En once casos en los que ha empleado la acoina, las inyecciones subconjuntivales han sido casi enteramente indoloras no sólo en el momento de la inyección sino después.

Será siempre prudente preparar cuando se necesite una solución fresca, pero esta puede hacerse cada ocho días.

Para preparar dicha solución es necesario: 1º Lavar con ácido nítrico y luego con agua destilada el frasco que debe contener la solución; 2º poner en el frasco 10 gramos de solución fisiológica de cloruro de sodio (0,8 p℥), y añadir la acoina (0,10) que se dejará fundir agitando sin calentar.

La acoina es menos tóxica que la cocaina, pero las soluciones muy concentradas (6 p℥) producen una escara en el lugar donde se hizo la inyección.—M. U. T.

Prof. Koenigshoefer.—**Formación de anastomosis entre dos arterias retinianas en un caso de embolia de la arteria central de la retina.**—(*La Clinique Ophthalmologique*, Junio 25 de 1899.)

El autor relata una observación muy curiosa y única en su género de anastomosis entre dos arterias retinianas en un caso de embolia de la arteria temporal inferior de la retina. Dicha embolia no fué completa sino parcial y no fué bastante grande para obliterar de una manera total y duradera el calibre del vaso; se detuvo primero en un lugar bastante estrecho para que la contracción normal de la arteria produjera los fenómenos característicos de la embolia, pero después pudo pasar una pequeña columna sanguínea, por cuyo intermedio, así como por la anastomosis entre las dos ramas de la arteria temporal inferior y la arteria nasal inferior, el enturbiamiento limitado de la retina que se manifestó al principio desapareció después, y las partes de la retina nutridas por la arteria obliterada no perdieron su función.

La formación de la anastomosis tuvo lugar dos meses después de la producción de la embolia. El escotoma no era en sector como sucede casi siempre sino paracentral y disminuyó hasta desaparecer enteramente.—M. U. T.

Dr. R. Jocqs.—**El pronóstico de la retinitis Brightica.**—(*La Clinique Ophthalmologique*, Junio 25 de 1899.)

En comprobación de la opinión de Mme Possaner (1894) que

Digitized by Google

la existencia de una retinitis en el curso de una nefritis agrava singularmente el pronóstico de la lesión renal, el Dr. Jocqs relata el caso de un enfermo que murió poco tiempo después de la aparición de la retinitis.

Según las estadistícas de Mme Possaner, 81 p% de los enfermos brighticos atacados de retinitis mueren dentro de los dos años de la aparición de esta afección. El Dr. Jocqs cree que la presencia de lesiones en la retina indica muy probablemente lesiones semejantes de los centros nerviosos.—M. U. T.

Dr. Pierre Dolbeau.—**La sutura de la córnea para obviar á algunos accidentes que sobrevienen después de la extracción de la catarata.**—(*Archives d'Ophthalmologie*, Junio de 1899.)

Cita las palabras de Panas referentes á que la oftalmología moderna tiende, gracias á la antisepsia, á hacerse cada día más conservadora, salvándose actualmente muchos ojos destinados antes á ser enucleados.

Considera como traumatismos graves del ojo ciertos accidentes, que como la inversión del colgajo corneano, la hernia del cuerpo vítreo y la hemorragia post operatoria, sobrevienen á veces después de la extracción del cristalino.

Galezowski, el primero, ha llamado la atención acerca de los servicios que presta la sutura de la córnea para la conservación del globo y la integridad de la visión.

Chevallereau la ha usado para combatir la inversión del colgajo corneano; Trousseau, para reducir una hernia del vítreo y combatir la hemorragia post operatoria, complicación tan temible.

La sutura de la córnea debe subsistir como medio de elección para detener los accidentes después de una extracción del cristalino, pero sin llevar las cosas hasta el grado de imitar la práctica de algunos oftalmologistas que hacen la sutura después de toda extracción cristaliniana.

El manual operatorio consiste en pasar una aguja curva, armada de un hilo fino, de fuera hacia adentro, atravesando el vértice del colgajo corneano á un milímetro de su borde, para salir de dentro hacia afuera en el labio escleral de la herida.

Si se trata de una simple inversión del colgajo sin salida del vítreo y sin hemorragia, se deberá interesar solamente la conjuntiva y no la esclerótica, temiendo producir un despegamiento de la coroide y dada la dificultad de atravesar la esclerótica, el producir la salida del vítreo. Se podrá seguir la recomendación de Panas para la sutura de las heridas de la esclerótica, despegar la conjuntiva en cierta extensión y pasar la aguja en la base de estos colgajos conjuntivales, salvo cuando la conjun-

Digitized by Google

tiva sea frágil, en cuyo caso se comprenderán en la sutura las fibras superficiales de la esclerótica.

Tratándose de una hemorragia expulsiva, se atravesará sin reserva la esclerótica á una distancia notable del borde de la herida, para poner así una barrera infranqueable á la sangre. La visión estando comprometida desde un principio, se deberá pensar tan sólo en la conservación del globo. La más completa asepsia es de rigor.

Antes de cerrar la sutura, se resecará todo lo que haga hernia en los ángulos de la herida, debiendo emplearse el catgut para evitar el tener que quitar los hilos.

Cita en apoyo de sus ideas dos casos recogidos en el servicio del Dr. Trousseau y en los cuales estuvo indicada la sutura por inversión del colgajo y hernia iriana.

Valude ha publicado en los "Annales d'Oculistique" (Enero de 1899) un caso de hemorragia expulsiva, en el cual la sutura de la córnea le ha dado un resultado muy satisfactorio.

D. M. V.

J. Thorington.—**Retinoscopía.**—(*P. Blakiston's Son & Co.* Filadelfia, 3ª edición, 1899. Precio $ 1.00.)

No teníamos el gusto de conocer este excelente libro que ha alcanzado su tercera edición y en el que de una manera tan completa estudia el autor la técnica de la esquiascopía á un metro de distancia por medio del espejo plano.

Gracias á los trabajos de Jackson y de Thorington, la esquiascopía ha adquirido numerosos prosélitos en los Estados Unidos, cuyo número aumenta todos los días. Ellos han conseguido lo que desde hace tiempo hemos procurado hacer entre nosotros: difundir la práctica de la esquiascopía y hacer conocer su valor como el mejor de los métodos objetivos.

Los que después de haber empleado por algún tiempo el método de Cuignet no han logrado su objeto y hablan mal de él considerándolo inexacto y de difícil aplicación, deberán tener en cuenta, como dice el autor, que la falta no está delante del espejo sino *detrás* de él. Ciertamente que la técnica de la esquiascopía es difícil en sus detalles y que no se alcanza con tanta facilidad como se ha asegurado, pero basta sólo cierta dosis de paciencia y buena voluntad y los conocimientos indispensables de las leyes de la refracción y de la dióptrica ocular para que se pueda dominar el procedimiento, lo que dará al oculista una posición independiente de su enfermo y superior con mucho á la de los que no usan sino la caja de vidrios de ensaye.

Separándose de la práctica seguida por algunos autores americanos que á ejemplo de Chibret determinan el punto remoto

Digitized by Google

del ojo miope natural ó artificial, aproximándose ó alejándose al enfermo hasta encontrar el punto de inversión de la sombra, método muy inexacto, el autor describe el procedimiento á un metro de distancia aconsejado por Leroy, colocando delante del ojo observado vidrios más y más fuertes hasta que coincidiendo el remoto del observado con el ojo del observador no haya en la pupila sombra ninguna (*punto neutro* de Parent).

El método francés preconizado sobre todo por Parent, en el cual la distancia del observador es de 1m20 en lugar de un metro, es de práctica mucho más fácil porque es más sencillo determinar el vidrio con el cual cambia el sentido de la sombra que el que neutraliza la ametropía produciendo el alumbrado brusco é instantáneo de la pupila sin producción de sombra alguna, pero para evitar este escollo y la indecisión de la zona neutra (que comprende diez centímetros delante y otros tantos atrás del punto de inversión), el Dr. Thorington aconseja, una vez alcanzado el alumbrado instantáneo de la pupila, seguir poniendo vidrios delante del ojo hasta obtener el cambio de dirección de la sombra. La diferencia entre los vidrios que dan la sombra directa é inversa dará el valor exacto del punto remoto.

La distancia del observador al observado es de importancia capital en la esquiascopía. En el número de Diciembre de 1898 del *Ophthalmic Record*, el Dr. Jackson aconseja la adopción de una distancia de 0.50 centímetros, que tendría la gran ventaja de hacer fácilmente perceptible el movimiento de la iluminación retiniana en la *zona visual* de la córnea, es decir, en la parte verdaderamente óptica de esta membrana. Practicada á un metro de distancia ciertamente que la esquiascopía es mucho más exacta para determinar los grados de astigmatismo y miopía inferiores á una dioptría, que se encuentran con cierta frecuencia en la práctica, y producen á menudo fenómenos de astenopía.

El libro del Dr. Thorington abundante en detalles técnicos y escrito en un estilo claro y conciso, será de grandísima utilidad á todos los que traten de aprender prácticamente la esquiascopía y es seguramente lo mejor y más completo que sobre este asunto conocemos.

Vamos á permitirnos, sin embargo, hacer notar algunos puntos en los cuales disentimos de la opinión del autor. Bardelli ha demostrado que para que no se produzca sombra ninguna, es necesario que el punto remoto del observado coincida no con la pupila del observador sino con el foco anterior de su

Digitized by Google

ojo, así pues, es un error admitir que el remoto del observado coincide con el ojo del observador.

El autor asegura que para practicar la esquiascopía no es necesario que el observador haga uso de su acomodación, lo que no es ciertamente exacto, pues si quiere darse cuenta exacta de la dirección del movimiento de la luz y de la sombra, si desea comprobar la existencia de la sombra paracentral y de las de la parte visual de la córnea, el observador tiene que acomodar para el plano de la pupila del observado con objeto de formar en su retina una imagen neta, puesto que dicha imagen no se forma casi nunca con claridad en la retina del observador.

El examen oftalmoscópico en el que se tratan de observar los detalles del fondo del ojo, es enteramente distinto del examen esquiascópico, de la misma manera que el campo de examen oftalmoscópico es distinto del esquiascópico.

Las razones en que se funda el Dr. Thorington para llamar retinoscopía á este método de examen y que son: 1ª para que no se confunda con la esquiagrafía, 2ª porque es el nombre con el que se le conoce universalmente y 3ª porque es la retina en su posición relativa para con los medios dióptricos la que se estudia, no son valederas, pues desde luego no hay confusión posible con esquiagrafía; el nombre más adoptado y el que da mejor cuenta de los hechos es el de esquiascopía (ó mejor aún coresquiascopía de κόρη, pupila, σκια sombra y σκοπεῖν mirar ó ver, como hemos propuesto, pues, la forma de la iluminación de la retina depende casi siempre de la forma de la abertura del diafragma por donde pasan los rayos que entran al ojo), y por último, lo que se ve realmente no es la retina misma sino la iluminación que produce en la pupila el desalojamiento de la área de iluminación retiniana.

Para medir el eje del astigmatismo, el autor emplea un pequeño instrumento que llama axonómetro, en el cual por un mecanismo semejante al que desde hace tiempo hemos propuesto, se determina objetivamente el grado exacto de inclinación de la banda de luz característica del astigmatismo.

Recomendamos muy especialmente á nuestros lectores el libro del Dr. Thorington, que prestará grandes servicicios no sólo á los estudiantes sino aun á los prácticos que deseen conocer los detalles todos de este precioso método de examen.

M. Uribe Troncoso.

Von Bernheimer.—**Nervios motores del ojo.**—*Wiener Medicinische Wochenschrift*, nº 10, 1899.—*Graefes Archiv.* T. 44–3.)

El autor ha hecho experiencias en los monos, en los cuales lo mismo que en el hombre los músculos del ojo están iner-

Digitized by Google

vados por el tercer par. Por ellas se explican bien las parálisis musculares aisladas. Los centros del músculo de la acomodación y del esfinter de la pupila son distintos de los núcleos de los otros músculos del ojo. Parece probable, sin embargo, que el núcleo del recto interno da nacimiento al del músculo de la acomodación y éste á su turno al del núcleo del esfinter de la pupila. De aquí proviene la asociación entre la convergencia, la acomodación y la contracción de la pupila.—A. B. H.

Dr. J. Santos Fernández.—**Pérdida de la vista por el rayo.**—(*Sociedad Médica "Pedro Escobedo,"* México, 1899.)

El autor asistió á un individuo que durante una tempestad en la Isla de Cuba, siendo telegrafista, se acercó al aparato eléctrico para incomunicarlo. Ya lo estaba afortunadamente, y en aquel momento cayó un rayo. El individuo, sin recibir la corriente eléctrica, pues conoce bien sus efectos, cayó en tierra afectado por lo intenso de la luz que le vino por el lado derecho y le lastimó de tal modo el ojo, que se le inyectó fuertemente la conjuntiva, experimentando dolores que fueron cada vez en aumento. Cuando lo vió el Dr. Santos Fernández tres días después, existía una irido ciclitis intensa que duró más de cuarenta días, acompañada de intenso dolor. Al cesar éste y los síntomas flogísticos, sobrevino atresia pupilar, ausencia de percepción luminosa, é hipotonía. Apoyándose en este caso y citando otros ajenos, sostiene que en este enfermo, como en la mayoría de los afectados por el rayo, es la intensidad de la luz la que causa el daño y no la corriente, ó ambas cosas como creen otros autores.

VARIEDADES.

LA CONDUCTA DEL OCULISTA EN LOS CASOS DE HETEROFORIA.

El *Ophthalmic Record* en su número de Julio del presente año inserta con el rubro anterior un juicioso artículo, en el que da cuenta del trabajo leído por el Dr. Henry D. Noyes en la Sección de Oftalmología de la Academia de Medicina de New York, con el título de "Insuficiencias Musculares," y en cuya discusión tomaron parte los Dres. Gruening, Duane y Knapp.

El trabajo y la discusión reflejaron claramente la reacción en contra de las tenotomías graduadas que comienza á hacerse en la vecina República. Todos los miembros de la Sección

Digitized by Google

se declararon partidarios "de una posición más conservadora, de un término medio entre los extremistas que como un medio de industria tenotomizan á una gran mayoría de sus confiados enfermos y los ultra-conservadores que consideran una tenotomía, excepto en los casos de estrabismo, como motivo suficiente para una acusación de mala práctica profesional."

Según el autor del artículo la costumbre de las tenotomías graduadas parece muy difícil de desterrar en los Estados Unidos, donde los oculistas cortan los tendones de sus víctimas "con un ardor y una audacia muy poco dignas de ser imitadas."

Sería de desear que la mayor parte de los oculistas no echasen en olvido el hecho clínico bien establecido de que casi todas las heteroforias desaparecen enteramente ó pierden su poder nocivo por medio de una corrección bien hecha de las ametropías existentes y la curación de todas las afecciones oculares locales y de las enfermedades generales. Hay en los Estados Unidos cirujanos que confían poco en sus oftalmoscopios, que no se fijan en los vicios de refracción, en las afecciones uterinas y espinales, en la neurastenia y en la histeria, para estudiar, por el contrario, con gran detalle la expresión facial, la posición de la cabeza y el equilibrio de los músculos del ojo, en el cual rara vez dejan de encontrar una heteroforia que no necesite una serie completa de tenotomías graduadas, que durará tanto tiempo como lo permita el estado del enfermo y su bolsillo.

El Dr. Noyes insiste en el hecho de la impracticabilidad de lo que se ha llamado "*tenotomías graduadas.*" La sección de algunas de las fibras medias del tendón para hacer cesar ciertos grados de heteroforia es poco razonable, dice, pues aunque el poder del músculo puede ser temporalmente disminuído, las fibras cortadas se cicatrizan volviendo á su inserción primera y devolviendo al músculo su potencia primitiva. Muy probablemente la mayoría de los cirujanos que practican las tenotomías en la heteroforia cortan el tendón completamente al tomarlo con las pinzas y lo separan de la esclerótica sin tocar la cápsula de Tenon.

El Dr. Noyes pone también en guardia contra las operaciones de avanzamiento que aunque producen un buen efecto cosmético á veces dan origen á estados heterofóricos más desagradables que el primitivo.

El articulista del *Ophthalmic Record* termina deseando que las operaciones sobre los músculos oculares sean practicadas únicamente por oculistas concienzudos é instruídos y solamente en los casos en que todos los otros tratamientos locales y generales hayan fracasado.—M. U. T.

Digitized by Google

Tomo II. OCTUBRE DE 1899. Núm. 4

ANALES
DE
OFTALMOLOGIA

TRABAJOS ORIGINALES.

LAS NUEVAS TEORIAS DE LA VISION.

REVISTA GENERAL

Por el Dr. M. Uribe Troncoso.
México.

Desde que Boll en 1876 descubrió la púrpura retiniana, numerosos observadores, particularmente Kühne y sus discípulos, emprendieron investigaciones creyendo encontrar en la acción foto-química de la luz sobre dicha substancia el secreto del mecanismo de la visión. Colocando un animal delante de una ventana durante algún tiempo y enucleando el ojo en seguida, se logró demostrar en la retina la presencia de una imagen que podía ser fijada como la de una placa fotográfica. Kühne llamó *opto-gramas* á las impresiones así obtenidas.

El entusiasmo que este descubrimiento provocó no tardó mucho tiempo en apagarse. En la fovea central, lugar el más sensible de la retina á la acción de la luz y el que nos procura la visión más perfecta, no existe la púrpura. Los animales que han sido sometidos á la luz solar y en los que la púrpura se ha blanqueado no quedan por eso ciegos, y además, las investigaciones de Parinaud en retinas de diferentes animales, en-

Digitized by Google

señaron que dicha substancia, que se desarrolla solamente en el segmento externo de los bastoncitos, falta por completo en ciertos animales, en las serpientes por ejemplo.

Recientemente se ha tratado de explicar la función de la púrpura suponiendo que sirve para adaptar el ojo á la luz muy débil. Para otros autores estaría destinada á la percepción de los colores.

Los animales nocturnos como el erizo, el topo y el murciélago, no tienen conos en su retina, en cambio los bastoncitos son muy numerosos. Los pájaros diurnos poseen mayor número de conos que el hombre; su vista es más penetrante y les permite descubrir á gran distancia insectos coloridos muy pequeños.

De estos datos Parinaud deduce que los bastoncitos tienen por objeto apreciar únicamente las variaciones de la intensidad luminosa, mientras que la función de los conos estaría en relación con las cualidades de la luz, con el color.

La retina humana está adaptada solamente para la percepción de ondas luminosas de una amplitud determinada; como el oido los límites de su impresionabilidad son bastante reducidos. Con menos de 45 vibraciones por segundo el sonido es tan grave que deja de ser percibido. Más allá de 45,000 es tan agudo que se hace imperceptible. El nervio óptico, mucho más delicado, no es sensible á las vibraciones del éter sino entre 484 y 790 cuatrillones por segundo. Las más rápidas dan la sensación de la luz azul y violeta, las más lentas las de la luz amarilla y roja. Más acá ó más allá de estos límites son enteramente invisibles. A menos de 400 cuatrillones la sensación de luz es transformada para nosotros en sensación de calor.

Como entre el ruido y el tono musical existen entre la intensidad de la luz y el color diferencias de vibración. En las primeras la onda es más elevada, más alta, en el tono musical y el color su longitud es mayor; así pues, los bastoncitos no podrían percibir sino rayos de ondulaciones medianas y cor-

Digitized by Google

tas; serían sensibles sólo á las diferencias entre la luz y la obscuridad, mientras que los conos tendrían la facultad de distinguir los tres colores espectrales: rojo, verde y azul.

Young y Von Helmholtz pretenden que para cada color principal existe una fibra nerviosa, un cono especial. La luz blanca excitaría los tres conos del sistema á la vez, los colores de mezcla dos de ellos solamente.

Hering admite una "substancia visual" que es una mezcla de otras tres: una que determina la sensación del blanco y el negro, otra la del rojo y el verde y la tercera la del amarillo y el azul. La luz roja obra sobre la substancia rojo-verde, que se gasta, se desasimila, lo que produce la sensación del rojo. La luz verde por el contrario, reproduciría esta substancia por su acción de asimilación dando nacimiento á la sensación del color verde.

Lo mismo sucedería con los rayos amarillos y azules respecto á la substancia amarillo-azul. Los rayos intermedios obrarían sobre las dos substancias á la vez.

La principal objeción que se ha hecho á la teoría de Helmholtz es que no explica ciertos hechos de daltonismo; la de Hering peca contra el principio físico y fisiológico de la producción de las fuerzas al admitir que la sensación verde es debida á la asimilación, á la recomposición de la substancia rojo-verde, siendo así que todo gasto visual, que toda fuerza desarrollada debe consumir y no crear energía. Lo mismo puede decirse de la substancia amarillo-azul.

En el mismo orden de ideas Ebinghaus, tratando de simplificar los hechos, supone que existe sólo, en los conos, una substancia verde cuya descomposición produciría la sensación del rojo y el verde, mientras que la púrpura retiniana daría la sensación del amarillo y el azul.

Müller por el contrario, cree que la púrpura sirve exclusivamente para adaptar á los bastoncitos á su función de ver en la obscuridad. Los elementos visuales son tanto los conos como los bastoncitos cuando se trata de lo blanco y lo negro,

Digitized by Google

pero éstos últimos sólo aprecian los colores como valores blancos distintos, como intensidad mayor ó menor de luz. Según el autor, la hemeralopía sería debida á una producción insuficiente de la púrpura retiniana.

Recientemente el Dr. E. F. Weinland[1] ha publicado en Alemania una nueva teoría de la función visual, basada principalmente en la histología de la retina, tan bien estudiada en estos últimos tiempos por el sabio español D. Santiago Ramón y Cajal. Esta teoría tiene de original sus tendencias á la explicación de los diversos modos de función de la retina por una sola concepción general. Dichas funciones podrían ser divididas en tres partes: 1º transformación de la luz en otro movimiento capaz de ser conducido por la fibra nerviosa, 2º dirección de este movimiento hacia el cerebro y 3º regulación de la cantidad de luz que debe ser transformada.

Para Weinland no existe sino una sola materia visual, situada en la bóveda de las celdillas pigmentadas y enteramente distinta de la púrpura y del pigmento de dichas celdillas pigmentadas.

La transformación de la substancia visual bajo la acción de la luz se efectúa en una cavidad cerrada hacia afuera por la lámina vítrea de la coroide y hacia adentro por la membrana limitante interna de la retina. Esta membrana está agujeread y por los agujeros entran los conos y los bastoncitos á la *cavidad de transformación*, que contiene además las celdillas pigmentadas. (Fig. 1, *a b*). Entre los conos y los bastoncitos por una parte y las celdillas pigmentadas por la otra, existe una delgada capa de líquido que permite el deslizamiento de los elementos y transmite las presiones. Bajo la influencia de la luz se produce una transforción de orden foto-químico de la materia visual que *cambia de volumen* y obra sobre los conos *por compresión*. La energía de la presión desarrollada depende de la cantidad de luz que penetra á la cavidad, y se traduce por la

1 Analiz, en la *Clinique Ophtalmologique*, núm. 19, 1897.

Digitized by Google

mayor ó menor intensidad de la sensación luminosa, mientras que las variaciones de dicha presión, la curva según la cual sube ó baja en el interior de la cavidad, originaría la sensación de color. La presión cambia, pues, con la longitud de la onda luminosa propia á cada uno de los colores.

El sistema de los bastoncitos debe ser considerado, según el autor, como un sistema regulador. Recibe excitaciones de los conos y del cerebro; arregla la disposición del pigmento en las celdillas pigmentadas, y como las variaciones en la disposición de este pigmento implican la absorción de una parte más ó menos grande de luz, arregla al mismo tiempo la cantidad de luz que se transforma.

La imagen que se ha tornado en presión, pasa de los conos á las celdillas ganglionares y llega por último á las fibras del nervio óptico que la conducen al cerebro.

Esta teoría parte de una base hipotética, pues la existencia de una substancia visual, distinta de la púrpura y del pigmento de las celdillas pigmentadas, no ha sido comprobada por los histologistas.

La función de "regulador" que se quiere dar á los bastoncitos, con respecto á la cantidad de luz que debe ser transformada, es también á mi juicio puramente hipotética. No se concibe por qué esa regulación de la luz dejaría de ser necesaria en la fovea, á donde los bastoncitos faltan por completo, cuando es allí adonde la imagen de los objetos exteriores adquiere su mayor intensidad luminosa.

El resumen analítico de donde he tomado los datos de la teoría de Weinland, dice que por ella pueden explicarse las variaciones en la claridad de la visión, el daltonismo, las leyes de la mezcla de los colores, etc.; no sé, sin embargo, cómo podrá el autor darse cuenta del mecanismo de la visión en los animales nocturnos, en los que faltan por completo los conos, supuesto que no asigna á los bastoncitos sino un papel puramente regulador sin participio alguno en las funciones verdaderamente visuales.

Digitized by Google

La mayor parte de los autores concuerdan en admitir, como ya hemos dicho, que los bastoncitos aprecian las diferencias en la intensidad luminosa y esta interpretación me parece justa; pues estando contenidos en la *cavidad de transformación* la presión del líquido debe obrar también sobre ellos.

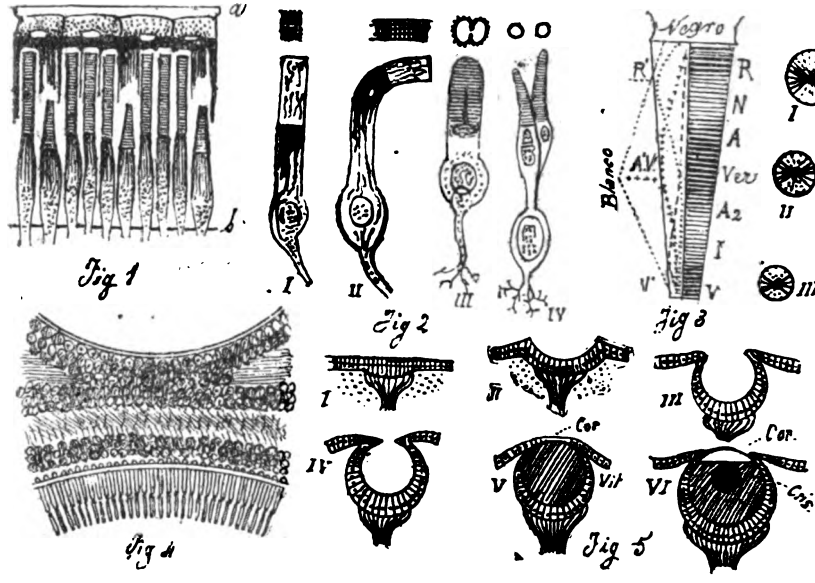

Fig. 1.—Conos y bastoncitos de la retina humana. *ab*, Cavidad de transformación de Weinland.

Fig. 2.—I. Bastoncito terminal del ocelo quinto del *Acilius*.—II. Bastoncito terminal de los lados del ocelo segundo del *Acilius*.—III. Bastoncito de la retina de un anfibio (especie de *Diemyctylus*) con dos núcleos y señales de división del bastoncito en dos partes por medio de un canal ó fibra.—IV. Cono del mismo animal (según Patten.)

Fig. 3.—Cono humano según Patten. V, I, Az, Ver, etc. Violeta, índigo, azul, verde, etc. R' Curva de vibración para el rojo. A' V' Curva de vibración para el amarillo-verde. V' Curva de vibración para el violeta.—1, II, III. Cortes transversales del cono mostrando las fibras en vibración (líneas llenas.)

Fig. 4.—Corte de la retina humana en la macula, según Panas.

Fig. 5.—Ojo de los invertebrados. I. Mancha ocular. II, III, la misma deprimiéndose para formar IV, ojo en agujero estenopeico. V. Ojo formando una lente simple. VI. Ojo formando una lente compuesta. *Cor.* Córnea. *Crist.* Cristalino. *Vit.* Vítreo. (Según Le Conte.)

Digitized by Google

En el *American Naturalist*, número de Noviembre de 1898, el Sr. W. Patten da una nueva teoría para la explicación de la visión de los colores, que por ser también un ensayo de explicación mecánica, es digna de ser estudiada detenidamente.

En los moluscos y artrópodos lo mismo que en los peces y anfibios, el autor ha encontrado que las retinoforas ó celdillas de la retina, están compuestas de dos partes, bien separadas bajo el punto de vista óptico, cada una de las cuales contiene un núcleo. En la base de la celdilla se inserta una fibra nerviosa que se separa luego en tres haces, de los cuales uno corre á lo largo de la celdilla en el eje, otro se ramifica sobre la superficie y envía algunos filamentos dentro de la celdilla independientes unos de otros, y el tercero, que se encuentra principalmente en los bastoncitos, da nacimiento á una red extremadamente fina de fibras transversales, que el autor llama *retinidium*, las que unen entre sí el primer haz con el segundo (Fig. 2, I, II, III y IV). Las fibritasdel retinidio parten del centro de una manera radiada y están colocadas en capas superpuestas cuando los bastoncitos son cilíndricos como en el *Pecten*. Cuando la sección es cuadrilátera como en el *Acilius* y el *Lycosa*, son paralelas unas á otras en el mismo plano transversal y cuando los bastoncitos están reunidos en grupos de tres á ocho como en los ojos compuestos de muchos artrópodos (*Tabanus*, *Bdellostoma*, *Dysticus*), las relaciones angulares de las fibritas varían con el número de celdillas en la retinula.

Cualquiera que sea sin embargo, la posición ó forma de los bastoncitos, las fibras retinidias quedan siempre colocadas en *ángulo recto con los rayos luminosos que caen sobre ellas.*

Cuando hay varios pares de ocelos en el mismo animal, como en el Acilius y el Lycosa, las fibras del retinidio en uno de los pares están colocadas en ángulo recto con las de los otros, de modo que las fibras quedan orientadas según los tres planos del espacio, ventaja grandísima tratándose de ojos inmóviles.

M. Patten ha encontrado que en las celdillas visuales las

Digitized by Google

fibritas están dispuestas en series de longitudes diferentes siendo la diferencia de longitud entre las fibritas adyacentes gradualmente decreciente.

Partiendo de estos hechos Patten supone que los conos y bastoncitos de la retina humana están también formados de un gran número de fibritas paralelas entre sí que alternan con capas de la substancia fundamental de las celdillas y son perpendiculares al eje, al rededor del cual estarían insertadas. (Fig. 3).

Las ondas del éter al caer en ángulo recto sobre las fibras, las harían vibrar de tal manera que las ondas más largas, las que producen el color rojo, pondrían en acción las fibras más largas, las que están cerca de la base de los conos, y las ondas más cortas, las violetas, las fibras más cortas cercanas al vértice. A cada lado del punto de vibración máxima, el movimiento iría decreciendo gradualmente hasta cesar por completo cuando las fibras fueran paralelas al plano de vibración. Entre el rojo y el violeta quedarían colocados todos los colores intermedios del espectro. La sensación del blanco sería el resultado del movimiento vibratorio de todas las fibras, en uno ó más sectores del cono, en grado igual.

El aumento del diámetro de la base del cono produciría un aumento del poder de la visión para el rojo y por el contrario la falta de la base del cono traería como consecuencia la ceguera para el rojo.

Siendo los bastoncitos cuerpos cilíndricos las fibritas que los componen tienen la misma longitud y por lo tanto son incapaces de percibir los colores.

Para un animal dado los colores visibles dependerían del diámetro de los elementos visuales, y la gama de los colores que el ojo pudiese percibir, sería resultado de la diferencia entre los diámetros máximos y mínimos. La mayor sensibilidad de la fovea debe atribuirse al aumento de longitud de los conos en esa región, que da por resultado el aumento del número de fibras que pueden responder á cualquier longitud de onda.

Digitized by Google

Como es bien sabido, el número de los conos y bastoncitos en la retina es infinitamente mayor que el de las fibras nerviosas del nervio óptico. Así pues, no es posible suponer que cada una de las fibritas de las celdillas visuales esté en relación directa con el centro perceptor por medio de un conductor que le sea exclusivo. El número de los elementos celulares en cada una de las capas que forman la retina, va decreciendo de afuera hacia á adentro y el territorio cubierto por sus ramificaciones aumenta también en la misma proporción. Es, pues, de presumirse que existe una especie de convergencia de las sensaciones, tanto cualitativa como cuantitativa. Es bien sabido que la excitación de la base de un solo cono puede producir la sensación de la luz, pero que es necesario que la excitación comprenda una área mucho mayor para que se produzca la sensación del color.

Existe un hecho curioso, fácil de observar, según el autor, en la larva del Acilius. Cada uno de los seis pares de ocelos que posee esta larva tiene una forma, tamaño, etc., característicos, y todas estas particularidades se encuentran reproducidas en la parte correspondiente del ganglio óptico, que presenta una notable analogía con la forma, tamaño y estructura de las retinas.

Como se ve, la teoría de M. Patten, es ciertamente seductora, pues con ella pueden explicarse fácilmente tanto la percepción de los colores como la discromatopsia, la acromatopsia, etc.

Desgraciadamente está fundada en un hecho hipotético, á saber: la presencia de fibritas en los conos, que hasta el día no ha sido reconocido por ningún histologista; además, en la fovea los conos tienen casi la forma de los bastoncitos. Sin embargo, este ensayo de explicación mecánica demuestra el camino en que es necesario trabajar en lo futuro.

Para dilucidar el problema del mecanismo de la visión simple y colorida, es de gran utilidad el estudio previo de las mismas funciones en los animales inferiores y su perfeccionamien-

Digitized by Google

to progresivo hasta llegar al hombre. Luego que nuestros conocimientos sobre la histología y la fisiología de la retina sean más perfectos llegaremos seguramente á explicar todos los fenómenos por simples acciones mecánicas sin recurrir á las llamadas substancias visuales.

En los animales inferiores la percepción de la luz se hace ya por la piel simplemente (dermatoptismo), ya por las *manchas oculares*, que consisten en un grupo de celdillas epiteliales modificadas, en las que se ha depositado una capa de pigmento en la parte interna y de las cuales cada una está en relación con una fibrita nerviosa. (Fig. 5, I). El depósito de pigmento para la absorción de la luz y la especialización de las fibras nerviosas terminales puede tener lugar en cualquier parte del cuerpo. Por este mecanismo el animal percibe la luz pero no los objetos.

En los gusanos aparecen ya verdaderos *ojos*. Están formados de celdillas claras, unidas al sistema nervioso por hilos especiales y rodeadas de celdillas pigmentarias que les forman vainas abiertas hacia adelante. Permiten al animal dirigirse hacia la luz ó huir de ella (*ojos de dirección* de Hatscheck).

En un período posterior la mancha ocular se deprime más y más en su centro hasta constituír una pequeña cavidad (Fig. 5, II y III), cuyos bordes van acercándose más y más hasta constituir un verdadero agujero estenopeico (Fig. 5, IV), como en el Nautilus. Este ojo no sólo distingue la luz de la obscuridad sino que en él se forma ya una imagen invertida, aunque confusa, de los objetos exteriores.

En el ojo del caracol y otros gasteropodos el agujero estenopeico está ya cerrado por una membrana transparente y la cavidad llena por una substancia semejante al vítreo. En él existe una retina cóncava provista de elementos visuales, una materia refringente y una córnea cuyos bordes constituyen una pupila. La imagen que se produce es más perfecta, pues está formada por una especie de lente simple. (Fig. 5, V).

Por último, la porción de epitelio que está situada delante

Digitized by Google

del ojo sufre una depresión hacia el interior del órgano y constituye el cristalino y la piel que rodea al ojo da nacimiento á dos pliegues que formarán los párpados. (Fig· 5, VI).

En los ojos de los invertebrados las celdillas epiteliales (los bastoncitos), están en relación con las fibras nerviosas por su extremidad interna, mientras que en los vertebrados estas fibras siguen un trayecto retrógrado y se continúan con los conos y los bastoncitos por su extremidad externa, es decir, la que mira al vítreo.

Los ojos imperfectos de los invertebrados son capaces de percibir los objetos; en ellos no existe substancia visual y el mecanismo de la visión consiste sencillamente en la comunicación de las vibraciones del éter á las celdillas epiteliales que terminan las fibras nerviosas. El papel del pigmento es sólo el de absorber la luz.

"Se atribuye á muchos animales, dice Claus, la facultad de distinguir los colores. *Los dafnidos* tienen tal predilección por la zona verde-amarilla del espectro solar que se agolpan á ella en gran número. Las abejas prefieren el azul, las hormigas el rojo y, como otros muchos animales, tienen la facultad de percibir los rayos ultra-violetas invisibles para nosotros."

Quizá, sin embargo, esta predilección por ciertos colores exprese simplemente en los animales su preferencia por ciertos grados de claridad. De todas maneras no se ha encontrado en ellos materia visual ninguna.

En el hombre parece estar demostrado que la secreción de la púrpura retiniana, asimilable á un fenómeno de fluorescencia, tiene únicamente por objeto aumentar la intensidad de la sensación luminosa. El pigmento de las celdillas pigmentarias que es el órgano de dicha secreción, no puede pretender tampoco el papel de substancia visual, pues falta en la retina de los albinos, [1] que, á pesar de ello, tienen una buena agudeza visual.

En la fovea centralis los conos cambian de forma y dimen-

1 Panas. Traité des Maladies des Yeux. Tomo I, pág. 32.

Digitized by Google

siones, se adelgazan y se alargan haciéndose muy semejantes á los bastoncitos. (Fig. 4). Las prolongaciones ciliadas de las celdillas pigmentarias avanzan hasta muy cerca de la limitante externa (son por lo tanto más largas que en el resto de la retina), el conjunto de las celdillas visuales representa un menisco de convexidad dirigida hacia adentro, y á causa de la desaparición en ese lugar de casi todas las capas de la retina los conos pueden ser puestos en vibración mucho más fácilmente por los movimientos del éter.

La luz solar hace avanzar las prolongaciones protoplasmáticas ciliadas de las celdillas pigmentarias estrechando su unión con los conos y los bastoncitos; la obscuridad, por el contrario, las retrae, y entonces el pigmento emigra de las fibrillas hacia la profundidad de la celdilla.

Sabiendo como sabemos que cada uno de los conos, sobre todo en la fovea, recibe y transmite una impresión luminosa distinta de las de sus vecinas, es probable que las fibrillas tengan por objeto, interponiéndose entre los elementos visuales, impedir la propagación de las vibraciones de unas á otras y así se explicaría además por qué en la retina humana las extremidades libres de los elementos visuales están vueltos hacia afuera en lugar de estarlo hacia el interior del ojo como en los invertebrados, pues siendo el papel del pigmento el de absorber los rayos luminosos después de que han puesto en vibración á los conos y á los bastoncitos, estos tienen que estar colocados, si se quieren conciliar las dos exigencias, con sus extremos hacia afuera.

Por la rápida enumeración que he hecho de las principales teorías emitidas para explicar el mecanismo íntimo de la visión, se ve cuán lejanos estamos aún de poseer una que dé cuenta de todos los fenómenos, pero seguramente es por acción mecánica que llegarán á explicarse un día todos los hechos, cuando nuestros conocimientos sobre la anatomía de la retina

Digitized by Google

sean más completos y precisos, dejando á un lado las hipotéticas acciones foto-químicas que no se producen en la retina de los animales inferiores, que á pesar de ello perciben perfectamente la luz y quizá los colores.

NOTA ACERCA DEL VALOR TERAPÉUTICO DE LAS INSTILACIONES DE QUININA EN LAS AFECCIONES SUPURATIVAS DEL SEGMENTO ANTERIOR DEL OJO.

POR EL DR. JOSÉ DE J. GONZÁLEZ.

LEÓN, GUANAJUATO.

Desde hace algún tiempo vengo empleando con éxito en las afecciones supurativas de la córnea, en algunos derrames purulentos de la cámara anterior, y aun en casos de iritis con hipopión, las instilaciones de sales de *quinina* en solución al centésimo.

Los casos en que las he usado han sido generalmente rebeldes y no han cedido á los tratamientos ordinarios, lo cual me ha obligado á recurrir á este medio, que me parece muy racional por las razones que expondré después de que, para que se pueda juzgar acerca de la eficacia del medicamento, señale algunas observaciones tomadas de las numerosas que acerca del asunto poseo.

Observación 1ª—*Ulcera de la córnea con infiltración extensa supurativa de esta membrana.*— La señora A., de 60 años de edad, en estado de miseria fisiológica, vino á consultarme con motivo de una enfermedad ocular que llevaba hacía más de un mes. Al examinarla, me encuentro en el ojo izquierdo *una ulceración* profunda, de dos á tres milímetros de diámetro, situada casi en el centro de la córnea y rodeada de una extensa zona de infiltración supurativa. Interrogada minuciosamente, me convencí que la causa principal de estos accidentes radicaba en el estado general deplorable de la enferma. Como tratamiento anterior se le habían prescrito instilaciones de atropina y

Digitized by Google

después de eserina, cuidando del aseo del bulbo ocular y sacos conjuntivales por medio de lavatorios boricados. Convencido del fracaso de estos medios y no pudiendo verificar una ligera cauterización ígnea (como lo exigía la tendencia invasora de la ulceración) por rehusarse la enferma, me decidí al empleo de la *quinina* en la forma siguiente:

Agua destilada, hervida..... 10.00 gramos.
Clorhidrato neutro de quinina..... 0.10 centígramos.

Gotas para los ojos.

10 por la mañana, por la tarde y por la noche.

A su aplicación precedía un lavado conjuntival con solución bórica al 4 por ciento. Después se colocaba un vendaje protector.

Con agradable sorpresa ví que desde el siguiente día disminuía la infiltración y que la úlcera se limpiaba, hasta quedar la córnea transparente, en menos de una semana. Persistía la ulceración, pero la continuación de los lavados y el vendaje pronto completaron la curación.

Observación 2ª—*Absceso de la córnea.*—La señora R. N., de 35 años de edad, de antecedentes sifilíticos, se presentó á mi consulta con un absceso querático, en media luna, que ocupaba casi toda la semi-circunferencia inferior. La córnea no presentaba superficialmente ninguna solución de continuidad ni había reacción por parte del iris. En un principio empecé prescribiendo á la enferma los medicamentos ordinarios (solución bórica para lavatorios é instilaciones de sulfato de atropina, sin descuidar, dados los antecedentes, el tratamiento específico); pero el absceso progresaba en lugar de disminuir, y queriendo retardar, por la pusilanimidad de la enferma, una intervención quirúrgica, receté *clorhidrato neutro de quinina*, según la fórmula antes apuntada, con la esperanza de obtener los favorables resultados que en otras veces me había proporcionado su empleo. Estos beneficios no se hicieron esperar mucho tiempo, pues desde el siguiente día ví disminuir la zona de infiltración y aclararse poco á poco la córnea, hasta quedar transparente en unos diez días.

Observación 3ª— *Iritis con hipopión.* — N. G., de 45 años de edad, labrador, padece algunos años hace iritis de repetición, que han traído seclusión pupilar y que tomaron nacimiento en un traumatismo del ojo. Le practiqué una iridectomía óptica y terapéutica á la vez, que

Digitized by Google

le proporcionó una ligera agudeza visual y por mucho tiempo impidió la repetición de la iritis; pero infracciones de la higiene ocular (polvo, acción intensa de los rayos solares, etc.), despertaron la iritis, que desde el principio fué tratada por los medicamentos usuales, á cuyo pesar evolucionó de un modo intenso. Un día se me presenta el enfermo con su iris completamente decolorado, opaco, y llena de pus, casi hasta la línea media horizontal, la cámara anterior. Desconsolado por el fracaso del tratamiento, prescribo, con exclusión de toda otra substancia el *clorhidrato de quinina* en solución al 1 por ciento, para instilar 10 gotas mañana, tarde y noche. Pues bien, desde el siguiente día veo que el derrame es menor, que el hipopión disminuye hasta desaparecer en poco menos de una semana, atenuándose á la vez los demás fenómenos inflamatorios.

Como se ve por estas observaciones, los resultados de las instilaciones de *quinina* no pueden ser más alentadoras y útiles, sobre todo en aquellos casos en que los tratamientos usuales hayan fracasado ó en los que, por circunstancias especiales, no puedan ponerse en práctica medios más enérgicos.

Cuando se instila el colirio quínico, experimenta el enfermo un ligero ardor seguido de escozor pronunciado al principio, pero que rápidamente se debilita para desaparecer al cabo de unos 5 minutos. El ojo se inyecta y se produce hipersecreción lacrimal que coincide con el ardor y dura lo que él. Bien sabido es que la quinina no obra sobre el músculo iriano, así es que la pupila sigue funcionando libremente, circunstancia favorable si se reflexiona en que, para le reabsorción que se intenta del exudado, es indispensable que las vías de filtración del ojo queden libres, que el canal de Schlemm esté permeable, condición que contrarían los midriáticos, por cuyo motivo algunos autores como de Wecker y A. Trousseau, prefieren los mióticos en las ulceraciones y abscesos corneales. Pero esta clase de medicamentos son inaplicables en el caso de iritis, por favorecer la producción de sinequias posteriores, y es en esas circunstancias en las que he obtenido particulares beneficios

Digitized by Google

de las *instilaciones de quinina*, como lo comprueba la observación de iritis supurada que cité antes.

Desde el siguiente día del empleo de la *quinina* en instilaciones se puede ver que la zona de infiltración que rodea las ulceraciones ó los abscesos disminuye en extensión, el pus se reabsorbe y la córnea se aclara, limpiándose las ulceraciones para entrar pronto en un período franco de cicatrización. Con los derrames purulentos de la cámara anterior sucede algo semejante: la cantidad del pus disminuye visiblemente día á día y en menos de una semana desaparece por completo, favoreciendo, según he podido observar, la curación de la iritis.

Otra propiedad terapéutica de la quinina, en instilaciones locales, es la acción sedante que posee contra los dolores, algunas veces intolerables, que acompañan á las inflamaciones corneales. Me he podido convencer de esto en algunos casos en que he visto ceder de un modo notable los dolores que acompañaban una ulceración: al principio el dolor aumenta con la instilación de la quinina, pero esta exacerbación es seguida pronto de una remisión saludable y de calma benéfica.

Ahora bien, casi todos los autores recomiendan las sales de quinina al interior en las ulceraciones y abscesos corneales, del mismo modo que en la iritis (Fuchs, A. Trousseau, de Wecker), lo cual indica la acción benhechora de esa substancia en aquellas afecciones; ¿está justificado también su empleo *local* por las propiedades terapéuticas que posee el alcaloide?

Para resolver esta cuestión basta recordar, en primera línea. algunos puntos de la anatomía patológica de los derrames purulentos de la cámara anterior y colecciones é infiltraciones supurativas de la córnea; y en segundo lugar, ver si las propiedades de la quinina pueden encaminarse á impedir aquellos fenómenos morbosos.

Examinemos la primera parte:

Un punto de la córnea es atacado por la invasión microbiana (estafilococos de Ogston, estreptococos de Rosenbach, gonococos de Neisser, bacilo de Weeks, otros muchos microbios

Digitized by Google

piógenos y hasta el *aspergillus glaucus* y el *leptotrix buccalis*); inmediatamente acuden al lugar de esa invasión un sin número de leucocitos venidos de los vasos de la periferia querática, y la multiplicación de los corpúsculos fijos de la córnea empieza, constituyendo lo que se llama *período de infiltración*. Algunas veces se detiene allí el proceso morboso, la infiltración cesa y viene el *período de reabsorción;* pero con demasiada frecuencia en vez de disminuir aumenta el número de leucocitos, se encuentra comprometida la vitalidad del tejido corneano y se produce una úlcera, en caso de pérdida de substancia superficial; un absceso, si el exudado supurativo queda encerrado entre las láminas de la córnea, y un hipopión, si el absceso se abre en la cámara anterior, pudiendo también formarse este último por la inmigración á la cámara de los leucocitos venidos de la uvea (iris y cuerpo ciliar), ó de la membrana córnea.

Traídos á la memoria estos datos, bastante conocidos, veamos cómo pueden influir las sales de quinina en el mejoramiento de estos trastornos.

Desde luego precisa hacer intervenir las propiedades antisépticas de la quinina, que puede ser colocada en la categoría de las substancias moderadamente bactericidas: bastan 5 gramos 50 centígramos de bromhidrato de quinina para impedir la putrefacción de *un litro* de caldo de buey esterilizado; una solución de *sulfato de quinina* al 1 por 800 impide el cultivo del bacilo de Eberth, y una solución al 1 por 5,000 de la misma sal se opone al desarrollo del *bacilus virgula* (Bulletin General de Therapeuthique).

Siendo el fenómeno primitivo de toda supuración corneana la entrada de los gérmenes, ya se gana terreno desde el momento que las sales de *quinina* se absorben y pueden obrar directamente sobre el elemento patógeno, destruyéndolo ó cuando menos impidiendo su desarrollo ó disminuyendo su virulencia.

Pero no es la acción antiséptica la única propiedad que in-

Digitized by Google

terviene en la curación de las afecciones supurativas á que hacemos referencia, obra también por la acción manifiesta que posee sobre los leucocitos, cuyos movimientos ameboides paraliza en solución al 1 por 4,000, y con mayor razón más concentrada. Aplicada directamente sobre un tejido inflamado, hace disminuir la inmigración de leucocitos (Van Renterghem citado por el Dr. E. L. Abogado, Crónica Médica Mexicana), y por lo mismo, en el caso concreto de las supuraciones corneanas, favorece la vuelta á la transparencia de la córnea.

Se me dirá que la inmigración de los leucocitos al punto de invasión microbiana es un fenómeno de defensa del organismo, y que impedirlo es tanto como favorecer traidoramente al invasor; pero contestaré con lo que ya dejo asentado: que la quinina posee la asociación benéfica de dos propiedades: la de desarmar al invasor, impidiendo el desarrollo bacteriano, y la de poner trabas á la llegada de los leucocitos, cuya aglomeración compromete la transparencia y la vitalidad de la córnea; es la quinina el mediador benéfico, el árbitro que impide la lucha.

Estas ideas teóricas explican la manera de obrar del alcaloide en las condiciones en que lo aconsejamos, y nos autorizan á emplearlo; pero, aunque así no sucediera, los notables resultados prácticos de su empleo son superiores á toda consideración especulativa y nos bastan para aconsejarla.

Antes de terminar, quiero que se comprenda que mi ánimo, al preconizar la quinina, no es destronar los medicamentos ó procederes quirúrgicos sancionados por la experiencia, sino únicamente señalar un recurso que, asociado á los tratamientos vigentes, podemos utilizar en salvar la transparencia de la córnea é impedir la pérdida de una función tan importante como la vista.

Creo que las numerosas observaciones que he recogido en mi consulta, me autorizan á resumir, como sigue, las indicaciones de la *quinina* en instilaciones locales:

En los casos de úlceras corneales con infiltración purulenta de la membrana transparente;

Digitized by Google

En los abscesos queráticos, principalmente en su principio, y cuando el derrame supurativo aún no se colecciona en foco, ó cuando éste es pequeño;

En el hipopión, ya provenga de queratitis, ya de iritis, pero que no sea muy abundante.

Una vez que hemos obtenido de la *quinina* lo único que puede darnos, la reabsorción del exudado supurativo, debemos abandonar su empleo é insistir sobre los medios apropiados al caso clínico que se nos presente.

Una sola palabra para concluir: me he servido exclusivamente del *clorhidrato neutro de quinina*, por ser de las sales más solubles y producir menor irritación.

REVISTA BIBLIOGRAFICA Y DE LA PRENSA.

Dr. Agustín Chacón.—**Irido-coroiditis y glaucoma. (Un caso clínico.)**—(*Gaceta Médica de México*, Mayo 15 de 1899.)

Se refiere á un caso de irido-coroiditis sero-plástica complicado de fenómenos glaucomatosos muy intensos, á tal grado que fueron los que predominaron en el cuadro sintomático. La enferma era un tipo de neurótica, estado favorable, tal vez predisponente al glaucoma. La afección atacó los dos ojos, resistió á la iridectomía y á la punción de la cámara anterior, y sólo cedió á la esclerotomía, quedando la agudeza visual reducida á $\frac{1}{10}$ OD y á $\frac{1}{25}$ OI.—D. M. V.

Dr. R. del Castillo Quartiellers.—**De la profilaxis y tratamiento de la conjuntivitis del recién nacido.**—Madrid, 1899. En 4º

El interesante opúsculo está dividido en los siguientes capítulos: 1º Profilaxis. 2º Tratamiento y 3º Higiene ocular del recién nacido. Consejos á las madres.

Como resumen del primero, obtiene el autor las siguientes conclusiones:

Que todo médico llamado á asistir un parto debe, si es posible, hacer analizar bacteriológicamente el flujo vaginal, y en los días anteriores ordenar irrigaciones vaginales con solución de sublimado á dosis corriente.

Asepsia rigurosa en todas las manipulaciones que exija el parto.

Digitized by Google

Antes de ligar el cordón, limpiar los párpados del niño con bolas secas de algodón hidrófilo y después con agua templada hervida.

Después de la ligadura, se baña al niño sin que el agua, lienzos, etc., toque á los ojos, lavando en seguida los párpados y bordes ciliares con agua destilada y hervida, que también se utiliza para locionar el globo ocular, separando los párpados.

Si el examen bacteriológico indicado es negativo, se harán los días siguientes irrigaciones de solución de formol al $\frac{2}{1000}$, pero si se encontrasen gérmenes peligrosos se acudirá al método de Credé.

Como tratamiento de la conjuntivitis del recién nacido se harán irrigaciones cada tres horas con una solución de formol al $\frac{1}{1000}$, practicándolas con el sifón de Weber, sustituyendo la cánula nasal por una delgada de cristal; en seguida se cauteriza con una solución de nitrato de plata al 3 por 100 cada 24 horas. Cuando la afección es de origen manifiestamente blenorrágico, las irrigaciones se harán cada dos ó tres horas, se espolvoreará el ojo con yodoformo y las aplicaciones de nitrato de plata se harán dos veces al día, con una solución al 10 por ciento y á veces hay que usar el nitrato en barra.

En la forma diftérica no admite con Coppez que se practiquen inyecciones sub-conjuntivales de suero anti-diftérico en los ojos sanos, cuando la afección es monocular.

Como consejos á las madres, recomienda: acudir inmediatamente al médico con el niño enfermo; combatir todo flujo leucorreico hasta la perfecta curación; evitar la acción directa y constante de una luz demasiado intensa sobre los ojos del recién nacido y asimismo evitar los cambios bruscos de temperatura.

El trabajo del Dr. del Castillo está escrito en un lenguaje sencillo y correcto, siendo su lectura instructiva y amena.—

D. M. V.

Dr. R. Ortega.—**Dilatación de la vena oftálmica. Curación.**—(*Gaceta Médica de México*, Agosto 1º de 1899.)

Enferma de 32 años de edad, buena constitución, sin antecedentes morbosos, después de un ataque de gripa principia á sentir zumbido en el oído izquierdo y al mes nota que se debilita la visión del ojo correspondiente, inyectándose su conjuntiva. Al examen se encuentra: exoftalmía, edema de los párpados, quemosis de la conjuntiva; córnea, iris y tono normales; no se hace examen oftalmoscópico; dolores intensos irradiándose á la cabeza y cara. Se sospecha un flegmón retroocular y se introduce un bisturí en el ángulo externo del ojo, costeando la pared de la órbita hasta la cúspide, obteniéndose

Digitized by Google

sólo sesenta gramos de sangre; se hacen debridaciones en la conjuntiva y se instituye un tratamiento interno.

Se pierde la visión en el ojo afectado, aparece un hipopión y además síntomas simpáticos en el otro, y se practica la enucleación valiéndose de la cucharilla de Volkman para cargar y voltear el globo ocular "*pues las pinzas no hacían presa en la conjuntiva ni en el tendón.*" Enucleado el globo, se encuentra al examen de la cavidad una dilatación de la vena oftálmica que alcanzaba hasta un centímetro de diámetro.

De un cucharazo se arrancó la dilatación y se taponó con gasa, colocando encima de ella *un dollar* y un vendaje compresivo, mojando el apósito con una solución de formol.

Se quita el apósito á los doce días; al hacerlo se produce ligera hemorragia que se combate con polvo de glutol y vendaje compresivo; algunos días después la enferma quedaba curada, conservando ligero zumbido del oído, fenómeno que á veces desaparece por largo rato.

Como apreciaciones, hace el autor las siguientes: "1ª La señora de F. pertenece á una familia cuyos miembros están predispuestos á dilataciones vasculares. 2ª Probablemente la dilatación de la vena se prolongaba algo en el interior del cráneo y esto producía el zumbido de oído, y 3ª La curación fué debida indudablemente á la supresión de la parte más dilatada de la vena y á la formación de un coágulo en el resto de la dilatación por la presencia de la gasa en el extremo abierto de ella, coágulo que se prolongó al interior y luego se ha ido retrayendo y con él las paredes del vaso, como lo comprueba la diminución del zumbido hasta la cesación completa."—D. M. V.

Dr. J. Santos Fernández.—**Luxación espontánea de la catarata senil.**—(*Crónica Médico-quirúrgica de la Habana*, número 4, Febrero de 1899.)

Refiere tres casos de individuos en que desapareció la catarata sin intervención quirúrgica y sólo por bruscos movimientos, en dos de ellos. El primero fué un fraile ciego que temía operarse: rodó un día las escaleras y cuando llegó al último peldaño recobró la vista; la catarata se había luxado y siguió luxada. El segundo fué una señora operada de catarata del ojo derecho. Pasados algunos años, cuando la vuelve á ver, no halló catarata en el izquierdo; nadie la había operado, y el hecho lo atribuyó á una caída que sufrió yendo de una habitación á otra de piso desigual. El tercero tenía cataratas dobles y temía operarse. Un día aparece alarmado en la consulta; había recobrado la vista después de fuerte golpe que se había dado en la frente ó sien con la esquina de una mesa; se le recomendó reposo y no bajar la cabeza. Olvidó esto último y la

Digitized by Google

catarata pasó á la cámara anterior. Con una aguja se la deprimió, se situó la lente al lado de la papila y allí la observó durante algún tiempo. El otro ojo fué operado por extracción. Era miope, y con anteojos de + 4.50 dioptrías para ver de cerca y + 9 dioptrías para ver de lejos obtuvo buena vista.

L. Demicheri. (Montevideo.)—**Actinomicosis conjuntival.**—(*Archives d'Ophthalmologie*, 1899, número 2.)

El único caso de actinomicosis conjuntival descrito hasta el presente, es el observado en Italia por de Vincentiis en un enfermo que había vivido en Buenos Aires, y que presentaba en el ojo izquierdo una tumefacción rosada en el segmento interno del pliegue semilunar. Se veía allí, por encima de la carúncula, un tumorcito de color amarillo grisáceo del tamaño de un grano de alpiste, colocado encima de una pequeña vesícula oval semitransparente y haciendo cuerpo con ella. La conjuntiva parecía pasar por encima de la vesícula, y con una lente se veía en la masa rosada que rodeaba en parte la córnea muy pequeños puntos grisáceos. Se creyó que se trataba de un cisticerco, pero incindiendo la conjuntiva se vió salir un líquido algo turbio, mezclado de pequeños granos amarillentos que, examinados microscópicamente, resultaron ser de actinomicosis.

El caso de actinomicosis conjuntival descrito por Demicheri, es, pues, el segundo observado.

Joven de 18 años, sano, se presenta afectado de un doble catarro conjuntival sub-agudo. Invirtiendo el párpado superior del ojo, se ve al nivel del borde superior del tarso, casi en el límite del fondo de saco conjuntival, una serie de pequeñas granulaciones de color ligeramente amarillento y más ó menos de uno á tres décimos de milímetro de diámetro, algunos un poco más grandes. Eran quince granos colocados cerca del ángulo interno del párpado.

El aspecto ligeramente amarillento de estos granos hizo recordar á Demicheri los pequeños focos amarillentos que se observan en las ulceraciones actinomicósicas. Extirpó algunos de los granos é hizo practicar el examen microscópico por los Profesores Morelli y Gughelmetti, que establecieron el diagnóstico de actinomicosis. No se pudo determinar cómo se había producido la infección. La extirpación de los granos produjo la curación completa.—O. Wernicke.

A. Antonelli.—**Tratamiento de las afecciones lacrimales por las sondas de protargol.**—(*Sociedad de Oftalmología de Paris*, Abril de 1899.)

El autor emplea sondas hechas con gelatina y conteniendo 50 por ciento de protargol, que tendrían la ventaja de permitir un contacto más prolongado del medicamento con la mucosa

Digitized by Google

que las inyecciones, cuya acción es más transitoria. Las sondas tienen ordinariamente el calibre de una sonda de Bowman, del número 4, y se introducen, teniendo cuidado de no quebrarlas, después que ha pasado una sonda metálica del número 5 ó 6.

El autor ha empleado este tratamiento en unos veinte casos, de los cuales relata algunos, y siempre con buen éxito, sobre todo en las dacriocistitis crónicas y en la verdadera *gota militar del saco lacrimal.*—M. U. T.

Dr. E. Valude.—**Dos casos de neuritis retrobulbar.**—(*Annales d'Oculistique*, Abril de 1899.)

El autor relata dos casos muy interesantes, el primero de una neuritis retro-bulbar aguda típica, de origen reumatismal, pero que se distingue de los hechos publicados hasta el día porque la ambliopía, resultado del escotoma central, precedió al edema papilar por espacio de diez días y á la aparición de los signos funcionales, sensibilidad del ojo á la presión y dolor en los movimientos del globo por espacio de nueve días. Además, la neuritis quedó siempre localizada á un ojo, mientras que M. de Wecker considera en su Tratado la bilateralidad de la afección como un signo constante y patognomónico de la neuritis retrobulbar de origen reumatismal.

La agudeza visual volvió á la normal después del ataque.

En el segundo caso se trataba de una mujer sifilítica atacada de parálisis del elevador del párpado y del recto superior del ojo derecho, y de una neuritis óptica edematosa seguida de hemorragias numerosas y abundantes de la retina en el izquierdo. El campo visual no ofrecía escotoma central, sino más bien desaparición casi completa de la función en casi toda su extensión, comprendiendo en ella la región macular.

La atrofia papilar consecutiva tenía todo el aspecto de la que es producida por hemorragia de las vainas del nervio óptico. Algún tiempo después se presentó una anosmia completa, diminución de la sensibilidad táctil de la nariz izquierda y de la conjuntiva de los dos ojos, á pesar de lo cual la sensibilidad corneana permaneció intacta.

M. Valude cree que la causa de los accidentes fué una periostitis sifilítica del canal óptico izquierdo, del lado de la cavidad encefálica, que se propagó después hacia la línea media, interesando los dos nervios olfativos.—M. U. T.

Digitized by Google

Extractos de la Literatura Oftalmológica de los Estados Unidos de América.

Por el Dr. Charles A. Oliver. A. M.

Asistido por Burton K. Chance. M. D.

Filadelfia. Penn.

E. C. Ellet. (Memphis Tenn.)—**Un caso de chancro de la conjuntiva.**—(*The Ophthalmic Record*, Junio de 1899.)

La historia de este caso presenta los siguientes puntos de interés: se notaba en la superficie conjuntival del párpado superior del ojo derecho una úlcera de bordes endurecidos, lo mismo que la base; había escasa secreción; el ganglio preauricular y los cervicales superficiales estaban aumentados de volumen y endurecidos.

El autor cree que la infección tuvo lugar en un lavatorio público donde el enfermo acostumbraba lavarse con frecuencia. Después de un período de cuatro semanas, durante las cuales el tratamiento consistió únicamente en un collirio, apareció en el cuerpo del enfermo una erupción de roseola característica.

Heman H. Brown. (Chicago.)—**La etiología é importancia de las iritis.**—(*Annals of Ophthalmology*, Abril de 1899.)

El autor insiste en que se haga un estudio más cuidadoso y exacto de las enfermedades del iris, terminando con las siguientes conclusiones que deduce de muchas observaciones acerca de la etiología de las enfermedades de esa porción del ojo:

Primera: La sífilis origina el 55 á 65 por ciento de todos los casos de iritis; 10 á 25 por ciento son producidos por las toxinas artríticas, y la proporción restante es causada por varios estados constitucionales é infecciosos, existiendo también grandes probabilidades de la existencia, en ocasiones, de una verdadera iritis simpática ó neurótica enteramente distinta en su origen de todas las formas debidas á un proceso infeccioso.

Segunda: Respecto al modo de acción de las infecciones sobre el iris, los hechos ponen de manifiesto que son los productos bacterianos ó toxinas, más bien que los gérmenes mismos, los que las producen. En muy pocos casos solamente se han encontrado los microbios característicos en el tejido inflamado del iris.

Charles A. Oliver. (Filadelfia.)—**Breve reseña de un caso de fibroma del párpado. (Tubérculo subcutáneo doloroso de Wood.)**—(*The Ophthalmic Record*, Junio de 1899).

La afección fué vista por Oliver en un hombre de edad me-

Digitized by Google

diana, sifilítico, que sufría además de parálisis del abductor izquierdo. En el cuerpo del paciente se encontraron un gran número de nódulos subcutáneos semejantes al del párpado, los que habían existido desde muchos años antes; no tenían relación con la infección sifilítica y no habían sufrido modificación ninguna por el tratamiento antiespecífico. El nódulo del párpado se había desarrollado lentamente y de la misma manera que los del cuerpo, se volvía extremedamente doloroso cuando era irritado, siendo el dolor seguido por adormecimiento. El tumor del párpado era circunscrito, móvil y de consistencia dura. El examen microscópico demostró que los nódulos estaban formados de haces de tejido fibroso vascular, curvilíneos, densamente colocados uno contra otro.

Casey A. Wood. (Chicago.)—**Contribución al tratamiento de la embolia de la arteria central de la retina.**—(*The Ophthalmic Record*, Junio de 1899.)

Después de un cuidadoso análisis de la historia de seis casos relatados con detalle, el autor llega á las siguientes conclusiones:

En muchos casos de embolia de la retina hay una tendencia á la curación espontánea, parcialmente si no de una manera completa. La extensión del mal y la posibilidad de repararlo depende de la posición y carácter de la embolia, y de igual manera existe también la posibilidad de la absorción del tapón embólico.

Respecto á los tratamientos operatorios preconizados para reducir repentinamente la tensión intraocular y ayudar de esta manera al desalojamiento del émbolo, el cirujano podrá elegir entre la iridectomía, la esclerotomía y la paracentesis de la córnea.

Las inhalaciones de nitrito de anilo no dan resultado.

En manos del autor el procedimiento de massage del globo del ojo no ha tenido éxito, sin embargo de que en dos de sus casos aparecía sensibilidad marcada y congestión escleral cuando se practicaba el massage.

H. V. Wurdemann y W. R. Murray. (Milwaukee.)—**Tratamiento quirúrgico de la miopía elevada.**—(*Annals of Ophthalmology*, Abril de 1899.)

Los autores, después de una completa investigación en la literatura reciente de este asunto, relatan dos casos que se presentaron en su práctica, y llegan á las siguientes conclusiones respecto á las indicaciones de la operación:

1ª La intervención está indicada solamente cuando la miopía es superior á doce dioptrías, siendo los casos ideales los de diez y siete á diez y ocho dioptrías.

Digitized by Google

2ª La operación está principalmente indicada en los adultos jóvenes.

3ª No debe practicarse cuando exista enfermedad activa ó cambios notables en la estructura de las membranas intraoculares.

4ª Los peligros de la operación son más que contrabalanceados por los resultados que se obtienen, y que consisten principalmente en el aumento de la agudeza visual y de la extensión del campo visual, que aumentan mucho la utilidad de un ojo en el cual ha disminuído el vicio de refracción.

Dr. Mansilla.—**Un caso de panoftalmitis metastática uretral.**—(*Academia Médica Quirúrgica Española*, sesión del 20 de Enero de 1899.)

El autor dió cuenta de un individuo á quien el Dr. Viforcos practicó una uretrotomía interna, el 14 de Noviembre de 1898, con éxito feliz. Pasáronle sondas gruesas con facilidad, la orina, que antes de la operación era purulenta, después contenía pus y sangre. A los cuatro días de la uretrotomía, sin padecer antes de los ojos, nota que se le enturbia la vista del ojo derecho y á los tres días aumenta la perturbación, siendo seguida de dolores en el ojo derecho, frente y sien, con quemosis intensa. Sólo cuenta los dedos á 20 centímetros de distancia. Se le examina convenientemente y se descubre la pupila dilatada é inmóvil, el iris deslustrado, abundantes exudados en la cámara anterior, enturbiamiento del vítreo, aumento de la quemosis y dolor á la presión en la región ciliar. Estos síntomas aumentan hasta constituir el cuadro completo de la panoftalmitis, que exige la esclerotomía con salida abundante de pus. A los veinte días de la panoftalmitis siente escalofríos, alta fiebre, tos y dolor del costado izquierdo, comprobándose la existencia de una pulmonía. A los cuatro días de desaparecer la fiebre neumónica se presentó en la parte interna y superior del muslo un extenso flegmón con edema de todo el escroto y perineo, que confirma el origen metastático de la panoftalmitis.—J. S. F.

Dr. Vito Signorino.—**Apuntes acerca del tratamiento del flegmón del ojo.**—(*Archivio di Ottalmologia*, Marzo y Abril de 1899.)

Una comunicación del Profesor Ferri, de Milán, ha dado origen á este artículo, presentado por el Dr. Signorino en la Clínica oculística de la Universidad de Palermo.

Propone Ferri, para el tratamiento del flegmón del ojo, una inyección intraocular de calomel suspendido en agua destilada, preparando un líquido lechoso que inyecta con una jeringa de Anel en la cavidad bulbar, penetrando ya sea por un

Digitized by Google

trayecto fistuloso, si existe, ya por una abertura practicada con un cuchillo de de Graefe en el centro de la córnea, hasta llegar á la parte más profunda del vítreo. Parte del calomel refluye del bulbo con el líquido que le sirvió de vehículo y con algo del contenido purulento, pero una buena parte de dicha sal mercurial se deposita, por razón de su mayor peso, en la cavidad bulbar, donde constituye un manantial de sublimado corrosivo al estado naciente.

El Profesor Ferri ha tratado de ese modo sólo dos casos de flegmón ocular, obteniendo como resultados inmediatos la cesación del dolor y la pronta remisión de todos los síntomas flogísticos, y se propone seguir observando las condiciones del ojo, á fin de deducir si este tratamiento debe sustituir á la evisceración del bulbo.

El Dr. Signorino cree que si bien es cierto que se ha logrado la remisión rápida de todos los síntomas, como quiera que se ha hecho al inyectar el líquido que salga parte del contenido purulento, nada difícil es atribuirle la mejoría obtenida al vaciamiento del absceso endoescleral; sin embargo, el método no es de los que animan á ensayarlo, supuesto que no corta de un golpe el mal, y el autor se ha visto obligado á concluir que aún no posee los datos que le autoricen á sustituir por su procedimiento el de la exenteración.

Según el modo de ver de Signorino, en caso de infección del ojo el problema es el de Hamlet: *ser ó no ser*, ó salvar el ojo en las mejores condiciones funcionales ó estéticas cuando menos, ó librar al enfermo de la molestia de un proceso supurativo por medio de la evisceración.

El autor cita después varios casos que considera como pruebas de la tesis expuesta.

El Profesor Ferri ha presentado su método como curación de la panoftalmitis, método aplicable tanto en los casos en que la córnea está íntegra como en aquellos en que ha sufrido la fusión purulenta; y la opinión de Signorino es que sólo en el segundo caso se debe obrar directamente sobre el ojo. En efecto, en el caso en que existe una fístula, la inyección de sublimado no tiene ya razón de ser, lográndose con la operación radical, como pasó con un enfermo de Angelucci, un éxito brillante debido á la operación de Mules, que proporcionó el modo de hacer una protesis mucho más perfecta que si hubiera quedado un muñón escleral deforme.

En aquellos casos en que existe una uveitis purulenta ó consecutiva á un traumatismo ya sea ó no quirúrgico, estando ya avanzada y salvo infiltración de la herida, la inyección intravenosa detiene el proceso panoftalmítico, dejándolo en el pe-

Digitized by Google

ríodo de uveitis purulenta subaguda, á la cual no sigue el proceso de tisis del ojo.

La práctica propia del autor lo conduce á sostener que dichas inyecciones deben usarse:

1º Para prevenir un proceso infeccioso.

2º En el caso en que ha estallado ya este proceso, para limitarlo en sus efectos.

En un caso de flegmón ya declarado y con la córnea destruída, en que sea imposible salvar la existencia del ojo, lo mejor es la curación radical, la exenteración, que debe ser la preferida á toda otra intervención.—F. A.

H. Herbert.—**Alteraciones de la conjuntiva producidas por la inflamación crónica.**—(*Sociedad Oftalmológica del Reino Unido*, Julio de 1899.)

En la conjuntiva se puede seguir el desarrollo de un tejido adenoide normal á expensas del tejido conjuntivo; las celdillas conjuntivas llegan á ser más numerosas y se transforman en celdillas redondas que se aglomeran en folículos y en canales linfáticos. En la conjuntivitis folicular y en el tracoma, los folículos neo-formados difieren del folículo normal en que no poseen estroma de sostén ni vasos sanguíneos. Cuando estos folículos están en regresión las celdillas son reabsorbidas por los linfáticos ó llegan á ser amiboides ó sufren, por último, la degeneración hialina.

Un tejido cicatricial puede formarse en las conjuntivitis simples muy antiguas.

Grandes papilas pueden, en el tracoma, tomar el aspecto del catarro primaveral; se encuentran también en el tracoma quistes numerosos desarrollados á expensas de los canales linfáticos.

Según Sydney Stephenson, es interesante notar que las alteraciones tracomatosas toman nacimiento en los espacios linfáticos y los folículos, lo que explicaría la tumefacción de los ganglios pre-auriculares y cervicales.

Digitized by Google

Tomo II. NOVIEMBRE DE 1899. Núm. 5

ANALES
DE
OFTALMOLOGIA

TRABAJOS ORIGINALES.

LAS TEORIAS DE LA ACOMODACION.

EXPLICACIÓN DEL DESCENSO ACOMODATIVO DEL CRISTALINO.

POR EL DR. M. URIBE TRONCOSO.
MÉXICO.

El año de 1871 el Dr. Carmona y Valle formuló una teoría del mecanismo de la acomodación enteramente opuesta á la de Helmholtz, que entonces gozaba de gran favor, pero su trabajo no pasó las fronteras y permaneció desconocido fuera de México. [1]

Su teoría está basada principalmente en la constitución anatómica del cristalino, en la retracción de la periferia del iris durante la acomodación, ya descrita por Cramer, y en las observaciones de Förster acerca de la diminución de la presión en la cámara anterior durante el cambio de curvatura de la lente.

Las investigaciones de Polaillon y las de Plicque habían demostrado que el cristalino está compuesto de dos substancias diferentes: el núcleo duro, incompresible, que ocupa el centro de la lente y las capas corticales blandas, de consistencia de

1 *Gaceta Médica de México*, 1871.

Digitized by Google

goma espesa, constituídas por celdillas poliédricas por compresión, que abundan sobre todo en la cara anterior y en los bordes, mientras que en la parte posterior forman una capa muy delgada.

Durante la acomodación la zónula sufre una tracción de parte del músculo ciliar, lo que comprimiendo la periferia del cristalino hace pasar la substancia gomosa de la periferia á las partes centrales, entre el núcleo y la cristaloide posterior en parte muy pequeña, y entre aquél y la cristaloide anterior en su mayor parte, lo que da lugar á un levantamiento del polo anterior que avanza en la cámara del humor acuoso. Al ser llevado hacia atrás el borde de la cristaloide anterior se desaloja por una parte la substancia blanda y por otra se amplia la cámara anterior hacia la circunferencia del iris, el humor acuoso se precipita á llenar el vacío, y de esta manera se produce un juego alternativo entre la substancia blanda y el humor acuoso que evita el aumento de la presión intra-ocular durante los esfuerzos acomodativos.

Para el Dr. Carmona, la tracción de la zónula es producida principalmente por la compresión que los procesos ciliares ejercen sobre las fibras anteriores de la zónula al contraerse las fibras circulares del músculo ciliar, lo que también explica el mayor efecto acomodativo producido sobre la cristaloide anterior; las fibras longitudinales del músculo de Brücke tendrían por efecto principal comprimiendo al vítreo sostener en su lugar al cristalino.

Desgraciadamente esta teoría no reposaba sobre pruebas materiales de ninguna clase y como chocaba con todas las nociones obtenidas hasta entonces, como no se podía comprender cómo la tracción de la zónula podía producir el abombamiento del polo anterior, tuvo pocos partidarios convencidos.

Las bellas experiencias de Tscherning, publicadas el año de 1894, vinieron á traer pruebas de orden rigurosamente experimental en favor del aplastamiento de la periferia del cristalino durante la acomodación y del aumento de curvatura en

Digitized by Google

el polo anterior. Por medio de su aberroscopio y con el optómetro de Young, demostró de una manera evidente que la amplitud de la acomodación aumenta en el centro y disminuye hacia la periferia de la pupila, y con el oftalmofacómetro pudo observar la aproximación de las dos imágenes centrales de la cristaloide anterior, lo que prueba también el aumento de la curvatura en el centro; según él, la acomodación se hace *por la formación pasajera de un lentícono anterior*, hecho que recientemente aun ha podido comprobar valiéndose de la esquiascopía. [1]

El cristalino, sin embargo, en contra de lo que supone Carmona, no avanzaría en la cámara anterior durante la acomodación y el cambio de curvatura producido por la tracción de la zónula estaría reducido al aplastamiento de los bordes, lo que daría á la superficie anterior la forma de un hiperboloide.

El mismo Tscherning confiesa, sin embargo, que: "es posible que se encuentre algunas veces un desalojamiento semejante (el avance de la superficie anterior) aunque para mí la experiencia de Helmholtz no da buen resultado y no estoy, además, seguro de que sus observaciones no admitan otra explicación. En el ojo, en el que emprendí mis experiencias, la superficie anterior no avanzaba; la parte correspondiente á la pupila no cambiaba de lugar, pero la parte cubierta por el iris retrocedía con esta membrana." [2] Y más lejos añade: "Es quizá interesante notar que el ojo que yo he examinado y en el cual la cristaloide anterior no avanzaba era miope de cerca de seis dioptrías, y que de los tres ojos de Von Helmholtz, el que presentaba el avance más pequeño era ligeramente miope." [3]

Es ciertamente más fácil concebir la formación del lentícono anterior tal como lo supone el Sr. Carmona, y en su favor hablaría el hecho del avance del borde pupilar durante la acomodación comprobado por Helmholtz.

1 *Journal de Physiologie et de Pathologie générale*, 15 de Marzo de 1899; Analiz. en *Anales de Oftalmología*, Junio de 1899.

2 *Optique Physiologique*, pág. 166, (3) pág. 170, nota.

Digitized by Google

Los opositores á la teoría de Tscherning le oponían principalmente el hecho de que la tracción de la zónula debería producir el aplastamiento de todas las superficies cristalinianas, pero tanto las investigaciones de este autor como las de Crzellitzer y Stadfelt, han probado plenamente que por el contrario la tracción de la zónula es la única que puede producir el cambio de curvatura que caracteriza la acomodación.

El fenómeno capital en que reposa la teoría de Helmholtz: el aumento de curvatura del cristalino extraído del ojo con su cápsula, ha sido muy exagerado por los adeptos del maestro; en las medidas del mismo Helmholtz se puede ver que el aumento de espesor es sólo de medio milímetro, lo que no corresponde al estado de acomodación máxima que debería existir en estas circunstancias, y estas diferencias, según Tscherning, estarían comprendidas en el límite de error de las observaciones.

En el último Congreso de Heidelberg, el Dr. Hess, haciendo la sección de la zónula en el cádaver ha creído comprobar un aumento en la curvatura de la cristaloide anterior, pero como ha hecho observar muy bien el Dr Schön la diminución de la presión intra-ocular en el cádaver por la suspensión de la circulación produciría el relajamiento de la zónula, pues ésta sólo puede tenderse por la separación de sus extremidades y cuando la presión disminuye estas extremidades tenderían á caer, insertadas como están á la retina y no á la esclerótica.

Ya Tscherning había señalado el desalojamiento de las imágenes catóptricas del cristalino hacia abajo al fin de la acomodación, pero fueron Wanscher, Hess y Heine quienes demostraron que este descenso obedece á las leyes de la pesantez. Inclinando la cabeza 90° hacia un lado ú otro, las imágenes descienden siempre en la dirección vertical; cuando la mirada está dirigida verticalmente hacia abajo, no se produce desalojamiento paraláctico de ninguna especie.

El descenso acomodativo del cristalino puede comprobarse objetivamente por el examen de las imágenes catóptricas, y

Digitized by Google

subjetivamente, como lo ha indicado Heine,[1] por medio de la experiencia siguiente: A 120 centímetros de distancia del ojo se coloca un porta objeto, en el que se han trazado dos líneas paralelas horizontales, distantes entre sí tres milímetros. En el punto próximo se coloca otro porta-objeto con una sola línea horizontal. A través de una hendedura estenopeica variable, situada entre el ojo y el punto próximo, se acomodan las líneas, de manera que la más próxima parezca situada entre las dos más lejanas. Dirigiendo la vista hacia estas últimas, la que está en el P. próximo se puede ver con claridad enmedio de las otras dos. Si se acomoda, la imagen llega á ser más neta y se desaloja hacia arriba y *como temblando* cuando el esfuerzo de acomodación aumenta. Si se relaja la acomodación, vuelve á bajar y llega á ser un poco confusa.

Por medio del microscopio corneano de Schoele-Mandelstam ó de la lente binocular de Zehender, es fácil comprobar objetivamente el desalojamiento de la imagen de la cristaloide posterior. Durante la acomodación la imagen se aproxima ligeramente en el sentido horizontal á la imagen de la córnea, en seguida baja *por sacudimientos*, permaneciendo allí mientras la acomodación se sostiene para volver á su lugar según una línea curva de concavidad dirigida hacia el medio cuando el músculo ciliar se relaja.

Cualquiera que sea la posición de la cabeza, la pequeña imagen se dirige siempre hacia abajo. En la mirada vertical hacia arriba ó hacia abajo ninguna curva aparece, pero la pequeña imagen cristaliniana tiembla y quizá más que en las otras posiciones de la cabeza.[2]

La medida hecha por Hess y Heine de esta caída del cristalino, ha demostrado que en la acomodación máxima la lente puede alejarse de su posición media en el sentido de la pesantez $\frac{1}{4}$ de milímetro ($\frac{1}{2}$ milímetro después del empleo de la eserina). Entre la inclinación de la cabeza á la derecha

1 *Archiv V. Græfe*, XLIV, 2.
2 Loco citato.

Digitized by Google

y la inclinación á la izquierda, el espacio total recorrido por el desalojamiento de la lente es de ½ milímetro en el ojo normal y de un milímetro en el ojo eserinado.

En el esfuerzo acomodativo máximo, Hess ha comprobado [1] que la superficie anterior del cristalino está *mucho más próxima á la córnea* cuando la cabeza está inclinada que cuando está recta, de lo que es fácil asegurarse estudiando las modificaciones de profundidad de la cámara anterior.

Todos estos fenómenos inexplicables por la teoría de Tscherning, lo serían fácilmente por la de Helmholtz, pues relajada la zónula el cristalino obedeciendo la acción de la pesantez caería siempre según la vertical, nueva prueba según los partidarios de Helmholtz de la verdad de su teoría.

Hay, sin embargo, varios hechos que hacen difícil la creencia en esta pretendida caída del cristalino.

Desde luego es interesante saber si durante la acomodación el borde del cristalino se aleja ó no de los procesos ciliares. Como es sabido, Coccius en ojos iridectomizados y cuya acomodación estaba intacta, había observado que los procesos ciliares quedan siempre alejados del ecuador cristaliniano y que esta distancia aumenta tanto más cuanto que la acomodación es más fuerte, pero sus resultados han sido contradichos en este punto por Hjort para quien este espacio no varía durante la acomodación y sobre todo por Hocquard, [2] quien ha hecho investigaciones muy precisas en un estudiante de derecho, á quien el Prof. Gayet había practicado una iridectomía por leucoma central de la córnea, y en un hombre afectado de aniridia traumática, valiéndose del microscopio corneano de Gayet y de un ocular de micrómetro cuadriculado, habiendo comprobado que el *espacio situado entre la cabeza de los procesos y la lente no varía durante la acomodación más fuerte.*

Como no se sabe en qué punto de la periferia del cristalino hizo sus exámenes Coccius, los resultados que obtuvo no son

1 Von Græfe's Archiv f. Ophth. Vol. XLIII, 3.
2 *Memoires d'Ophtalmométrie*, pág. 515.

Digitized by Google

probantes en este sentido, mientras que las de Hjort y de Hocquard sí lo son, ya que cualquier descenso del cristalino entero hubiera hecho variar de alguna manera la distancia que lo separa de los procesos ciliares en cualquier punto de la circunferencia.

Aunque la cristaloide posterior no está unida por ningún tejido á la foseta hialoidea, la adherencia es, sin embargo, muy íntima, el cristalino según la comparación clásica está solidamente engastado hacia atrás como un diamante en su montadura; cuando se rompen las inserciones zonulares el cristalino permanece en su foseta. Es, pues, difícil concebir cómo podría el cristalino en totalidad deslizar con tanta facilidad sobre la superficie hemisférica de la cúpula hialoide que lo engasta hasta cerca del ecuador y volver además á tomar su sitio cuando la acomodación ha cesado; si la caída se comprende con dificultad, el ascenso es más difícil de explicar, pues la zónula relajada necesita ser tendida con mayor fuerza hacia arriba que hacia abajo, primero para reponer al cristalino en su foseta y después para estirar la cristaloide y colocar en tensión la substancia cristaliniana.

A mi juicio, el llamado descenso acomodativo del cristalino se explica mejor según la teoría de Carmona, si suponemos que no es el cristalino *en totalidad* sino la substancia albuminoide, de consistencia gomosa *intra-capsular*, la que se desaloja por la acción de la pesantez. Como sabemos, las fibras anteriores de la zónula se insertan sobre la cristaloide á una pequeña distancia del borde, así es que durante la acomodación la substancia gomosa impelida hacia el polo anterior para formar el lentícono, se encontraría sin apoyo firme y seguiría la acción de la pesantez arrastrando consigo la cristaloide anterior muy elástica, de manera que el cono sufriría un ligero movimiento de descenso.

El pequeño movimiento centrípeto de la imagen de la cristaloide posterior, es debido al aumento de la curvatura de la superficie posterior y el desalojamiento hacia abajo á la acción

Digitized by Google

de la pesantez sobre la porción de substancia gomosa que se ha acumulado entre el núcleo y la cristaloide posterior.

De esta manera se explica también mejor el descenso *por sacudidas* de la imagen de la cara posterior al fin de la acomodación; el *temblor* que se observa en la imagen cuando se hace la prueba subjetiva de Heine, y la aproximación mayor de la superficie anterior del cristalino á la córnea cuando la cabeza está inclinada que cuando está recta.

Si durante la relajación de la zónula el cristalino cayese en totalidad por la acción de la pesantez, esta caída debería hacerse de un golpe y no habría razón para que existiese el temblor de la imagen.

Pudiera objetarse que la tracción de la zónula que tiene lugar en toda la circunferencia del cristalino, poniendo tenso en todos sentidos el saco capsular, impediría por completo cualquier movimiento de su contenido, pero si se tienen en cuenta los detalles anatómicos de la inserción de la zónula y la manera como tiene lugar la acomodación, esta objeción no tiene ya razón de ser. Como es bien sabido, las fibras anteriores de la zónula se insertan á una pequeña distancia del ecuador del cristalino (2^{mm}), de manera que la tracción producida por el músculo ciliar se localiza á una pequeña zona, y si admitimos con Carmona que esta tracción es producida por los procesos ciliares que oprimen las fibras anteriores, tendrá por efecto comprimir el borde del cristalino y aplastarlo, disminuyendo los diámetros ecuatoriales, y empujando hacia el polo anterior la substancia gomosa, sin que la cristaloide anterior quede tensa en dicho polo, pues toda la acción se ha gastado en la diminución de los diámetros ecuatoriales.

Para comprobar de una manera positiva que es la substancia albuminoide la que se desaloja y no el cristalino en totalidad, sería muy útil, además de repetir las experiencias de Coccius, Hocquard, etc., medir la proporción del descenso en las distintas edades; como en los viejos la substancia gomosa disminuye á proporción que el núcleo aumenta, el desalojamien-

Digitized by Google

to tiene que ser mucho menor que en los niños y en los adultos.

Parece ser ya un hecho admitido por todos que la desigual consistencia del núcleo y las capas corticales constituyen el primer factor en los fenómenos acomodativos. Tscherning [1] lo señala claramente y llama á la capa de substancia gomosa *capa acomodativa* "para hacer resaltar bien que es gracias á ella que el ojo pueda acomodarse."

Heine [2] por medio de experiencias ha demostrado que después de la sección de la zónula en el cádaver, se reune en el polo anterior una masa albuminoide que tiene un débil coeficiente de refracción. Bajo la presión de esta masa el polo anterior abomba (se bombe) y esta substancia está mantenida en las partes peripupilares en tanto que existe una tensión de la zónula. El índice total del cristalino en estado acomodativo es de 1.44, el del estado de reposo 1.43.

Sí, pues, las investigaciones de Tscherning han probado de una manera evidente que la acomodación se hace por la formación pasajera de un lentícono anterior y las de Heine, ardiente defensor de la teoría de Helmholtz, están de acuerdo en conceder el abombamiento del polo anterior durante la acomodación, el desacuerdo existe solamente en el estado de la zónula durante la contracción del ciliar.

Realmente el modo con que Tscherning explica la tensión de la zónula es poco convincente, pues supone que las fibras de la capa profunda del músculo ciliar que terminan libremente, sin inserción, en la superficie que da hacia la cámara anterior producen el retroceso del ángulo antero-interior del músculo ciliar (como se puede ver directamente en la cámara anterior), lo que ejercería sobre la zónula la tracción que produce la deformación de la superficie anterior, pero no se concibe bien cómo la contracción de las fibras, que tiende á acer-

1 *Optique Physiologique*, pág. 167.

2 Congreso de Heidelberg, 1898. Véase: *La Clinique Ophtalmologique*, tomo IV, núm. 18, pag. 210.

Digitized by Google

car sus extremidades, habría de producir el retroceso de los procesos, supuesto que ambos extremos son móviles.

El relajamiento de la zónula invocado por Helmholtz y que parece tan natural, ha sido batido en brecha por las experiencias de Crzellitzer y de Stadfeldt que han probado que la tracción de la zónula es capaz de producir la deformación cristaliniana que caracteriza la acomodación, hecho negado anteriormente, y principalmente por las medidas de Tscherning, de que ya hemos hablado anteriormente, y que han probado que el cristalino aumenta muy poco de volumen cuando se le extrae del ojo con su cápsula y que no presenta además el estado de acomodación máxima que debería tener.

Hasta ahora se ha tenido poco en cuenta el papel de las fibras circulares del músculo ciliar, tan desarrolladas en los hipermétropes, y que por lo tanto deben ser en ellos el agente más activo de la acomodación.

Según algunos autores, las fibras circulares que Müller consideraba como un verdadero esfinter no son completas; después de haber tenido durante cierto trayecto una dirección circular estasfibras cambian de dirección y se continúan con las fibras longitudinales profundas; así, pues, durante la contracción del ciliar la orientación diferente de las fibras tendría por objeto comprimir los procesos contra las fibras anteriores de la zónula y producir la tracción.

Las fibras radiarias longitudinales estirando hacia adelante la coroide sostendrían al vítreo é indirectamente al cristalino para evitar su retroceso.

Este modo de comprender la acción del músculo ciliar es mucho más lógico que el aducido por Tscherning y explica también mejor las particularidades anatómicas de los hipermétropes señaladas por Ivanoff.

P. S. Escrito lo anterior he leído en la reseña de las sesiones del Congreso Internacional de Oftalmología de Utrecht

Digitized by Google

(Agosto 14 á 18 de 1899), el resumen de un trabajo del Dr. Tscherning sobre "*Los cambios acomodativos del ojo*," en el que poniendo también en duda el desalojamiento del cristalino en totalidad atribuye el descenso de las imágenes á pequeños movimientos excursivos del ojo. Según él, el hecho de que el desalojamiento de la pequeña imagen sea mayor que el de la grande y mayor que la excursión de cualquiera de las partes visibles del ojo, se explica porque el centro de curvatura de la cristaloide posterior está mucho más lejos del centro de rotación del ojo que el de la cristaloide anterior. El temblor del cristalino sería producido también por el mismo mecanismo.

El instrumento de que se valió en sus observaciones el Dr. Tscherning le ha demostrado que el ojo eserinado se desaloja un poco hacia abajo en la órbita, según la pesantez, cuando se inclina la cabeza de lado, mientras que los diferentes objetos entópticos conservan sus posiciones relativas en el campo.

Aunque es difícil formarse juicio exacto de un trabajo por un resumen, casi siempre incompleto, se nos ocurren algunas objeciones á los hechos asentados por el Dr. Tscherning, los que creemos se explican mejor en la hipótesis de un desalojamiento de la capa acomodativa del cristalino.

Llama desde luego la atención que el ojo descienda siempre en la órbita durante la segunda etapa de la acomodación, de una manera constante, y que cuando se inclina la cabeza el globo caiga según las leyes de la pesantez sólo durante la acomodación máxima.

El descenso de la pequeña imagen es una etapa regular de la acomodación según ha sido descrita por el mismo Tscherning, aunque el esfuerzo del ciliar no sea máximo, y si pudiera suceder que la acción de los músculos extrínsecos durante la convergencia por su asociación con la acomodación produjese el descenso del globo, no se explica por qué cuando se inclina la cabeza 90° lateralmente, el globo cae en la órbita durante la segunda fase de la acomodación y desciende más cuando está eserinado que cuando no lo está.

Digitized by Google

El temblor de la pequeña imagen cuya realidad confiesa el Dr. Tscherning, es difícil de concebir como resultado de una serie de pequeñas contracciones de los músculos extrínsecos, que entrarían en acción aislada é independientemente unos de otros según las diferentes posiciones de la cabeza, para hacer descender el globo siempre según las leyes de la pesantez.

"He visto, dice, el temblor de la pequeña imagen en ojos atropinizados cuando pedía al observado hacer un esfuerzo de acomodación, pero la gran excursión de la pequeña imagen faltaba en estas circunstancias." (*Annales d'Oculistique*, Septiembre de 1899.)

Este hecho se explica fácilmente en nuestra hipótesis, pues el músculo ciliar bajo la acción de la atropina sería insuficiente para producir el lentícono, pero bastaría para poner en vibración la capa de substancia gomosa cortical por la ligera tensión capsular consecutiva al esfuerzo.

Por último, si el centro de curvatura de la cristaloide posterior está á la misma distancia del centro de rotación del ojo en el ojo normal y atropinizado, ¿por qué en este último no se observa el descenso de la pequeña imagen durante el esfuerzo de acomodación, que debería producir según las ideas de Tscherning la contracción de alguno de los músculos extrínsecos, y por qué en el ojo eserinado en el cual el centro de curvatura de la cristaloide posterior tendería más bien á acercarse al centro de rotación, puesto que aumenta la curvatura de esta superficie posterior durante la acomodación, el descenso de la imagen es mucho mayor que al estado normal?

Nuevas investigaciones son necesarias sobre este asunto, pero los hechos conocidos hasta el día hacen mucho más probable el desalojamiento de las capas corticales dentro del cristalino, que el de este órgano en totalidad ó el del globo entero.

M. U. T.

Digitized by Google

EDITORIAL.

EL EXAMEN DE LA VISTA EN LOS EMPLEADOS DE LOS CAMINOS DE FIERRO.

Parece increible, pero es desgraciadamente exacto, que no se haya establecido aún en las numerosas líneas de ferrocarriles que cruzan la República la inspección obligatoria de la vista en los maquinistas, fogoneros, cambia-vías, etc. Sin preocuparse de los intereses del público y de los suyos propios las Empresas admiten á su servicio toda clase de empleados, sin cuidarse en lo más mínimo si el alcance de su vista y su facultad de distinguir los colores es normal, y si tienen ó no afecciones externas de los ojos ó lesiones de las membranas profundas.

La importancia del examen oftalmológico practicada por oculistas expertos y concienzudos es de tal notoriedad que no nos detendremos en probar su alcance y absoluta necesidad. Un maquinista miope, por ejemplo, que sólo distinga con claridad á dos ó tres metros delante de sí, será incapaz de ver cualquier obstáculo colocado en el trayecto ó de percibir otro tren que llegue en dirección contraria. De la misma manera los daltonistas que confunden entre sí el verde con el rojo y que ven este último gris, serán incapaces de detener á tiempo un convoy cuando les presenten una señal ó una luz roja, etc.

En Europa y en los Estados Unidos hace mucho tiempo que el examen de la vista es obligatorio no sólo al ingreso al ferrocarril, sino en períodos de cinco en cinco años ó antes si se juzgare indispensable. En la "*Segunda Conferencia Internacional acerca de los servicios sanitarios y la higiene de los caminos de fierro y de la navegación*" celebrada en Bruselas el mes de Septiembre de 1897, bajo el patronato de M. de Bruyn, Ministro de trabajos públicos y de agricultura de Bélgica, la parte

Digitized by Google

oftalmológica recibió una gran atención de parte de los Congresistas. En el programa general de los trabajos la Sección B. *Garantías de aptitud del personal*, comprendía los siguientes puntos que fueron objeto de detenido estudio y discusión:

1º Constitución general.—Examen físico.—Predisposiciones morbosas.

2º Facultades visuales: *a*) estado exterior de los ojos y sus anexos; *b*) agudeza visual; *c*) campo visual; *d*) sentido cromático.

3º Oído.

4º Palabra.

5º Reexamen del personal.

6º Medios de descubrir la simulación y la disimulación de las enfermedades.

Tanto en las líneas de camino de fierro francesas, como en las italianas, alemanas, etc., el examen es de rigor, lo mismo que para la marina.

En Italia se exige á los empleados encargados de funciones activas una agudeza visual igual á uno en los dos ojos, un sentido cromático normal para el rojo y el verde, y un campo visual normal. Son desechados los que tienen más de 2 dioptrías de hipermetropía, más de 3 D. de miopía ó astigmatismo ó que presentan anisometropía fuerte ó estrabismo.

En la marina de los Estados Unidos cada navío y cada estación marítima posee la colección de lanas de Holmgren para la determinación del poder cromático, un ejemplar del Report del Comité de la Royal Sociëty sobre la visión de los colores y las escalas de Snellen. En varias estaciones existen cajas de vidrios de ensaye, un oftalmoscopio, etc. En 16,747 personas examinadas en 1895–96 había 511 daltonistas que fueron desechados para el servicio.

Los examenes de los empleados de los ferrocarriles, no sólo á su ingreso, sino de una manera periódica, se hacen necesarios por las condiciones de su vida ordinaria, generalmente desordenada y sin regularidad ninguna en las horas de comer

Digitized by Google

y de dormir, lo que los induce á fumar mucho y á absorber alcohol, y aunque no puede decirse que en general sean grandes bebedores, generalmente toman bastante á veces para acallar el hambre y en la mañana temprano.

Es de la mayor importancia diagnosticar lo más pronto posible ciertas enfermedades que como la ambliopía debida al abuso del alcohol y del tabaco, pueden originar verdaderas catástrofes, pues la ceguera para los colores y la diminución de la agudeza visual central, mientras que en la periferia del campo visual el poder de distinguir los colores persiste, es rara vez reconocida al principio, aun por el mismo enfermo, que puede continuar desempeñando sus trabajos habituales de una manera mecánica, pero si se le presenta algo imprevisto, una señal que no espera, un cambio de vía, etc., será impotente para reconocerla y su falta de certeza en la vista, su vacilación en reconocer los colores puede costar muchas vidas y mucho dinero.

Los exámenes deberán hacerse cada cinco años cuando menos y antes si el empleado sufre heridas ó contusiones de la cabeza, enfermedades cerebrales, infecciones graves, sífilis, etc.; si es afecto al uso del alcohol y el tabaco, y después de cada accidente ferroviario, haciéndolo entonces extensivo á todos los empleados del tren y de la vía (guarda agujas, etc.)

No sabemos si existe en México una ley especial que ordene á las Compañías de caminos de fierro la inspección oftalmológica de su personal, pero si no existe sería necesario crearla, ya que las Compañías sin tener en cuenta los intereses del público y los suyos propios, por una mal entendida economía ó por tolerancia excesiva con sus empleados, no harán nunca caso de lo que la ciencia recomienda. Tiempo es ya de fijar seriamente la atención sobre este punto y esperamos que el Sr. Ministro de Comunicaciones y Obras Públicas no lo echará en olvido al reglamentar la ley sobre ferrocarriles.

Lo excitamos á que ponga un remedio radical á un mal de tanta trascendencia.—M. U. T.

Digitized by Google

IX CONGRESO INTERNACIONAL DE OFTALMOLOGIA.

Utrecht, Agosto 14 á 18 de 1899.

Van Moll (Rotterdam).—*¿Existe una conjuntivitis metastática?* —Después de pasar revista á la literatura acerca de la conjuntivitis metastática á consecuencia de uretritis blenorrágicas, el autor refiere el resultado de sus investigaciones clínicas y bacteriológicas. En los seis casos que observó los resultados del examen bacteriológico fueron los siguientes: en el primer caso, nulos; en el segundo caso, no se encontraron gonococus, pero sí estafilococus que fueron cultivados; en el tercer caso, no existían microbios patógenos en la secreción conjuntival; en las flictenas estafilococus; en el cuarto caso, se encontraron sólo estafilococus y otros microbios patógenos, lo mismo que en el quinto caso. En el sexto pudieron cultivarse gonococus y estafilococus.

Conclusiones: la uretritis puede producir una conjuntivitis metastática que tiene un tipo propio, se acompaña, por lo general, de artritis; se mejora y se agrava con los otros órganos enfermos y es originada por una metástasis, ya sea sólo de gonococus, ya de estafilococus y quizá también de otros microbios patógenos.

Prof. Panas (Paris).—*Parálisis oculares motrices de origen traumático.*—El autor hace un estudio de conjunto de la patogenia de este género de parálisis, que puede resumirse en las proposiciones siguientes, que completan las ya emitidas en su comunicación de 1894 al Congreso Internacional de Edimburgo:

1º La desinserción de los tendones á la esclerótica, admitida como causa de parálisis muscular en los traumatismos directos del músculo, queda por probar á lo menos para la generalidad de los casos.

2º En las parálisis *nerviosas* traumáticas, las *basilares* son las más comunes, mientras que las *nucleares* constituyen la excepción.

5º A partir de los diez años hasta la edad adulta y la vejez, la parálisis proviene de una fractura de la base, la de la roca en particular, mas raras veces de una hemorragia ó de ataques de meningitis.

Lo inverso es verdadero en el niño pequeño en que la lesión de los senos venosos de la dura-madre, especialmente del seno *petroso inferior*, desempeña el principal papel.

Digitized by Google

4º El estrabismo concomitante *congénito* existe y depende, en parte, de presiones mecánicas de la cabeza, que tienen por resultado provocar hemorragias meníngeas capaces de comprimir los nervios en su trayecto *intra-craneano.*

Prof. Wickerckiewick.—Una nueva operación para el epicantus.

Dr. H. Coppez (Bruselas).—*Tratamiento de la conjuntivitis granulosa por la electrolisis combinada con el sublimado y el jequirity.*—Desde hace tres años se tratan de la manera siguiente en la clínica del Profesor Coppez los enfermos atacados de conjuntivitis granulosa:

1º Electrolisis, previa cloroformización, de los fondos de sacos conjuntivales, aplicando el electrodo negativo (la pequeña horquilla de acero de Wecker) sobre las granulaciones. La fuerza de la corriente debe ser de 4 á 5 miliamperes. Se hace por medio de la horquilla una especie de cuadrícula en la superficie de la conjuntiva, pero sin hacer nunca penetrar las puntas en el espesor de la mucosa, á menos que haya grandes paquetes aislados de granulaciones.

Se limpia la espuma y la sangre con torundas embebidas de sublimado al 4 por 1,000. Concluída la electrolisis, se frota suavemente toda la extensión del saco con las mismas torundas.

La cloroformización es necesaria porque la electrolisis es muy dolorosa; pero en cambio los sufrimientos consecutivos son nulos, lo que es una gran ventaja sobre el raspado ó el *brossage.*

Se coloca un vendaje durante 24 horas para evitar el hinchamiento de los párpados. Hay, por lo general, lagrimeo durante un día ó dos, que se calma con instilaciones de cocaina.

La producción de una delgada falsa membrana en la superficie de la conjuntiva, al día siguiente de la electrolisis, es muy favorable, porque indica que se ha obtenido el efecto máximo y las granulaciones desaparecen entonces con mucha rapidez.

2º Se tocan en seguida cada día las conjuntivas, por medio de un fragmento de algodón enrollado sobre una varilla de vidrio y humedecido con una solución de sublimado al 4 por 1,000. Se pasea veinte ó treinta veces el algodón sobre la mucosa hasta que se tiña ligeramente de sangre. Esta maniobra no es de ninguna manera dolorosa.

3º Si un panus grueso cubre la córnea, tres ó cuatro días después de la electrolisis, se bañan las conjuntivas con una maceración de jequirity al 5 p℥. Esta aplicación no se hace sino una vez. Se ve pronto á las córneas aclararse, á veces de una manera sorprendente.

Digitized by Google

Se han electrolizado, en la clínica de Bruselas, más de 350 enfermos con un éxito casi constante. .

La duración total del tratamiento, varía de tres á seis semanas.

Dr. Ole Bull.—Las alteraciones patológicas de los vasos de la retina.

Morax y *Elmassian.—Papel de las toxinas en la producción de las inflamaciones de la conjuntiva.* (Véase la Revista Bibliográfica y de la Prensa en este número).

Dr. H. Coppez (Bruselas).—*Acción de ciertas toxinas sobre la córnea.*—El autor estudia los puntos siguientes:

1º ¿Por qué vías las toxinas secretadas en el saco conjuntival pueden obrar sobre la córnea? Se puede tomar como enfermedad tipo la difteria de la conjuntiva. Una parte de la toxina pasa á la circulación general y otra se extiende mezclada á las lágrimas sobre la conjuntiva bulbar y la córnea. Sobre la conjuntiva inflamada las toxinas se absorben con dificultad á causa del volumen enorme de su molécula, que les impide la fácil penetración á través de las membranas animales, pero sobre la córnea la toxina diftérica obra fuertemente. El epitelio ofrece cierta resistencia á la acción de las toxinas, pero si se desagrega, la córnea se altera con rapidez; así, pues, todas las condiciones que produzcan una lesión en la superficie anterior de la córnea agravarán la afección: maniobras del médico ó de las personas que rodean al enfermo, afecciones preexistentes, frotamiento de las falsas membranas y, por último, la acción de la toxina misma que destruye el epitelio en un período de 48 horas.

Contrariamente á los resultados de Gosetti y Jona, las experiencias del autor han probado que las lágrimas no tienen poder antitóxico sobre la toxina diftérica.

2º ¿Cuál es la acción especial de cada toxina?

A) La toxina diftérica tiene una acción real sobre la córnea, como lo ha demostrado Coppez en 1899.

B) La *abrina* instilada en el saco conjuntival produce la opacificación y la necrosis de la córnea. El empleo del jequirity en los casos de panus granuloso, demuestra que la abrina no obra sobre la córnea deteniendo la circulación en los vasos periqueráticos; por el contrario, las toxinas tienen una acción vaso-dilatadora.

C) La toxina del estreptococo tiene poca acción sobre la córnea. Coppez cree que la mayor parte de los fenómenos señalados por Bardelli, en sus experiencias, dependen, no de la toxina misma, sino del caldo, de los cadáveres microbianos ó de las substancias añadidas al caldo para matar los microbios.

Digitized by Google

D) La toxina del pneumococo tiene igualmente muy poca acción sobre la córnea, lo que depende, no sólo de la resistencia particular del epitelio córneo, respecto de esta toxina, como lo creían Druault y Petit, sino también, y sobre todo, de la poca energía de esta última.

E) Las toxinas de los estafilococos estudiadas por Soloview y Molodorosky reproducen, en pequeño, las lesiones producidas por los estafilococos mismos.

Antes de aceptar estos resultados, es necesario tener en cuenta los factores accesorios: caldo, productos añadidos, etc.

Dr. Valude (Paris).—*Acción bactericida de las lágrimas.*—El autor, prosiguiendo sus antiguas experiencias (*Etude sur la tuberculose conjonctivale*, 1887), ha vuelto á estudiar la cuestión de la acción bactericida de las lágrimas en una enferma, en la cual había practicado la sutura total de los párpados, después de la extirpación del borde palpebral degenerado por un epitelioma, De esta manera obtuvo 22 centímetros cúbicos de líquido lacrimal puro. El examen químico demostró que dicho líquido tenía una reacción ligeramente alcalina como al estado normal; era además, absolutamente estéril y muy poco alterable por los fermentos del aire.

Ensayado con respecto á su acción sobre los diferentes micro-organismos, se obtuvieron los siguientes resultados:

La bacteridia carbonosa, muy sensible como se sabe á los agentes destructores, no puede desarrollarse en el líquido lacrimal; aun las bacteridias adultas pierden su vitalidad cuando quedan algún tiempo en contacto con este líquido.

El coli bacilo y el estafilococo dorado no se desarrollan tampoco.

La acción de las lágrimas sobre el bacilo de la tuberculosis ha sido buscada sobre todo en experiencias sobre los animales. Se inocularon dos cuyos: uno con materia tuberculosa en emulsión en el líquido lacrimal y otro con la misma materia en agua destilada. El último murió en 35 días de tuberculosis generalizada y el primero resistió hasta 54 días.

El autor concluye, pues, de una manera general, que el líquido lacrimal es un mal medio de cultivo para los micro-organismos y que puede aun neutralizar la virulencia de algunos.

Examinando en seguida la cuestión de la alcalinidad ó acidez de las lágrimas, en sus relaciònes con sus poderes bactericidas, el autor ha observado en su estadística de operaciones de catarata, que las lágrimas de reacción ácida (hecho bastante raro, 3 á 4 p$\frac{0}{0}$ únicamente), predispon á ciertas formas de infecciones y particularmente á ataques de iritis, por otra parte poco graves.

Digitized by Google

Dr. Nuel (Lieja).—*Evacuación normal del humor acuoso fuera de la cámara anterior.*

Dr. Kempner.—Nuevo instrumento para estudiar la reacción pupilar.—El instrumento está destinado á examinar la reacción hemianópica de la pupila. La dificultad de los métodos de examen seguidos hasta el día para alumbrar la mitad ciega de la retina, sin influenciar la parte que ha quedado normal y un caso especial de hemianopsia homónima, pura, permanente y sin complicación de parte de otros nervios, sobrevenida inmediatamente después de una hemorragia uterina profusa, determinaron al autor ha construir su aparato.

Apoyado en la idea de que el sitio de la enfermedad en la mayor parte de los casos de ambliopía y de amaurosis, después de una hemorragia, debe buscarse en la parte periférica del tractus visual, el autor admite que en el caso que tuvo oportunidad de estudiar la lesión residía en la parte periférica de los conductores visuales y que la reacción hemianópica de la pupila podía ser demostrada, lo que pudo comprobar por exámenes frecuentes, observando, además, que la rigidez de las pupilas no era fácilmente descubierta por los métodos clásicos (alumbrado de la mitad ciega de la retina por medio del espejo cóncavo y la lente biconvexa como para el examen á la imagen invertida, etc.).

El instrumento del autor consiste en un tubo de 38 milímetros de largo por 12 de ancho, en uno de cuyos extremos, de forma cónica, se encuentra un segundo tubo de 1^{mm} de diámetro por 10 de longitud. En el interior del tubo más grande están contenidos dos vidrios lenticulares plano-convexos de 50^{mm} de distancia focal y, además, dos diafragmas. En el tubo más pequeño existe también otro diafragma para impedir los reflejos laterales. El tubo principal está atornillado en su base á una caja que se pone sobre una lámpara eléctrica portátil, cuya luz puede concentrarse sobre la pupila ó interrumpirse á voluntad por medio de un pequeño botón colocado en la lámpara.

El examen se practica en un cuarto obscuro, colocando una bujía al lado del erfermo. Una vez vendado el otro ojo, se alumbra ó se deja en la obscuridad, alternativamente, una parte determinada de la retina ciega, lo que dará lugar á la reacción hemianópica de la pupila.

Las ventajas de este instrumento serían: 1º Su fácil manejo; 2º La intensidad y el pequeño diámetro del rayo luminoso; 3º El alumbrado de partes mínimas de la retina ciega sin influenciar las otras partes de la retina con luz difusa.

E. De Grosz (Budapest).—*La atrofia tabética de los nervios*

Digitized by Google

ópticos.—En todas las obras que tratan de la tabes dorsal, no se encuentran sino doce descripciones de las lesiones del nervio óptico, pero estas descripciones se refieren en parte á casos complicados de parálisis general y en parte á casos poco útiles para el estudio, atendido que se trata de una atrofia completa y consumada.

Las investigaciones del autor han sido practicadas sobre más de 200 individuos atacados de ataxia locomotriz, habiendo hecho el examen anatómico de los nervios ópticos en 18 enfermos.

En todos los casos sometidos al examen anatómico pudo observarse que la atrofia iba decreciendo á proporción que se aproximaba al cerebro. Las fibras periféricas son las que presentan la atrofia más marcada. La lesión misma consiste en una degeneración primitiva de la substancia nerviosa sin proliferación de los tabiques conjuntivos.

El hecho de la desunión y la desaparición de las fibras mielínicas de la retina, antes del debilitamiento de la vista y el estrechamiento del campo visual, por una parte, y por otra la atrofia de la capa de las fibras nerviosas y de la de las celdillas ganglionares de la retina, prueban que el punto de partida del mal se encuentra en la capa de las celdillas ganglionares, lo que explica por qué la atrofia disminuye á proporción que asciende hacia el cerebro y por qué cesa en la extremidad del neurono.

La atrofia del nervio óptico no puede ser explicada de otra manera que como síntoma coordinado de la afección de la médula espinal; es decir, la misma causa que determina la degeneración del sistema nervioso, produce igualmente la de la retina.

Todo inclina á creer que los vasos sirven para la propagación del mal y que la sífilis es la causa directa ó indirecta de su génesis.

El autor pasa revista á los signos clínicos que acompañan ordinariamente á la enfermedad.

Reymond (Turín).—*Corrección quirúrgica de los defectos más mínimos de curvatura de la parte óptica de la córnea.*—La corrección operatoria del astigmatismo por medio de heridas perforantes ó no, de la córnea, del limbo y de la esclerótica, han dado resultados que según el autor están lejos de ser constantes y cree difícil que se puedan llegar á establecer reglas positivas antes de haber encontrado no sólo el medio de obtener un aumento ó diminución de resistencia en alguna región de la córnea, sino también el de poder arreglar su grado.

(Continuará.)

Digitized by Google

EL OFTALMÓMETRO DE HARDY.

El favor creciente de los métodos objetivos en la determinación de la refracción, ha conducido á la invención de numerosos instrumentos más ó menos ingeniosos y útiles, y como la determinación del astigmatismo de la córnea es uno de los más frecuentes en oftalmología, el oftalmómetro, que tiene por objeto hacer esta medición, entra más y más en la práctica diaria.

El principio bajo el cual está construído este instrumento, consiste en la medida de la curvatura de la córnea por medio de las imágenes reflejadas vistas á través de un telescopio.

Las imágenes reflejadas por una superficie curva varían en tamaño según la curvatura de esta superficie, con tal de que el tamaño y la distancia del objeto permanezcan constantes. Por ejemplo, un disco de tamaño determinado colocado á cierta distancia de la córnea, producirá una imagen reflejada más grande si la córnea tiene un radio de curvatura mayor que en el caso de que la córnea tenga un radio de curvatura más pequeño. Cuando esto acontece, es evidente que si podemos medir el tamaño de la imagen de un objeto de dimensiones conocidas, reflejada por la córnea y la distancia, con estos datos podemos calcular la curvatura de esta membrana. Por el contrario, si podemos medir el tamaño del objeto necesario para dar una imagen reflejada de dimensiones determinadas sobre la córnea, á una distancia dada, podremos por este medio calcular también la curvatura de la córnea.

La objeción principal que se ha hecho á la mayor parte de los oftalmómetros consiste en la complicación de su mecanismo y en la dificultad para entenderlos y manejarlos. El instrumento que vamos á describir es, sin embargo, excesivamente sencillo, tanto en su construcción como en su manejo, puntos no despreciables en su favor. Consiste en un telescopio al que

están fijos arcos que llevan las miras sujetos al telescopio de tal manera, que dan vuelta con él. En el interior del anteojo está colocado un prisma bi-refringente que duplica los objetos que se ven á través de él, de manera que cuando se observa una córnea se ven dos imágenes, una de las cuales cubre á la otra en una extensión de tres milímetros. Las imágenes de las miras

Digitized by Google

se verán también duplicadas y separadas por la misma distancia, por consecuencia si la imagen primaria de una mira toca la imagen secundaria de la otra, podemos deducir que dichas imágenes están justamente separadas por un espacio de tres milímetros.

En el oftalmómetro, lo que se llama *objeto* y que es visto por reflexión sobre la superficie de la córnea, no son las miras, sino la *distancia entre las miras;* el instrumento está calculado de tal manera que con una córnea de un radio mediano ($7{,}8^{mm}$) las imágenes reflejadas de las miras se tocarán justamente cuando las miras mismas están á 22 milímetros una de otra. Si la curvatura de la córnea se separa de la normal, las imágenes, según los casos, se separarán una de otra ó por el contrario se cubrirán. Si entonces se hacen deslizar las miras sobre los arcos hasta que las imágenes se pongan en contacto, podremos medir exactamente, leyendo en los arcos la distancia que las miras se han alejado de la distancia normal de 22 milímetros, la cantidad que los meridianos del ojo se separan de la normal. Haciendo girar al telescopio, todos los meridianos de una córnea pueden ser sucesivamente medidos.

El instrumento de Hardy es de muy fácil manejo y tiene un mecanismo muy ingenioso, por medio del cual el eje del astigmatismo puede ser determinado desde luego sin tanteos, y otros detalles de construcción que lo hacen muy práctico; bastante hemos insistido, sin embargo, acerca de los principios del instrumento y sobre la facilidad y rapidez con la cual puede operarse con él.

D. V. Brown.
Filadelfia.

REVISTA BIBLIOGRAFICA Y DE LA PRENSA.

Dr. L. Chavez.—**Miopía tratada por la supresión del cristalino.**—(*Gaceta Médica de México*, Septiembre 1º de 1899.)

La enferma operada por el autor tenía 22 años, su miopía era superior á 20 dioptrías en ambos ojos, con una agudeza visual de $\frac{1}{100}$ en O D. y de $\frac{1}{50}$ en O I. Al examen oftalmoscópico se encontraron estafilomas posteriores muy extensos; en el ojo derecho, *placas de coroiditis aguda* en la región macular y una hemorragia coroidea en la parte superior de la papila. Con un vidrio negativo de 20 dioptrías el O D. llega á $V = \frac{1}{20}$ y con 30, $V = \frac{1}{10}$, para el O I, con 20, $V = \frac{3}{10}$ y con 24 $V = \frac{6}{10}$.

Digitized by Google

A la queratoscopía el ojo izquierdo se corrige con 25 dioptrías; no indica el autor la cifra esquiascópica de la miopía en el ojo derecho que fué el operado.

Aceptada la intervención se practicó en el O D. una amplia discisión, y á los ocho días la opacificación era completa, sin fenómenos glaucomatosos ni infecciosos. Dolor casi nulo é inyección ciliar insignificante. Once días después de la discisión se hizo la extracción del cristalino opacificado, practicando con el cuchillo de Græfe un colgajo en el limbo corneal comprendiendo el cuarto de la circunferencia de la córnea, y previa discisión se procede con la cucharilla á extraer las masas corticales opacificadas. La pupila no quedó completamente limpia debido á ligeras opacidades adherentes á la cápsula, pudiendo, la enferma, contar los dedos colocados delante del ojo operado. Después de esta intervención, no hubo tampoco accidentes infecciosos. Quince días después se hace la extracción de la cápsula, practicando un pequeño colgajo en el borde superior de la córnea á un milímetro del borde corneal; con el quistitomo se hacen en la cápsula opacificada dos incisiones curvas, de manera á circunscribir un colgajo ovalar, cuya extracción se practica con las pinzas de Wecker, quedando la pupila perfectamente limpia. Algunos días después se examina á la enferma encontrando á la esquiascopía: Meridiano vertical emétrope, horizontal miope de 5 dioptrías. La pupila en el mismo estado que antes, la hemorragia que existía en la parte superior presentaba un tinte muy obscuro. Las placas de coroiditis macular "casi han desaparecido." El examen funcional da una agudeza visual de $\frac{7}{10}$ con un vidrio cilindro-cóncavo de 5 dioptrías eje vertical, según el autor, superior á las agudezas visuales obtenidas hasta hoy en casos semejantes y atribuída "á la curación de la coroiditis macular." Para la visión de cerca con un vidrio esférico convexo de 4 dioptrías combinado con el vidrio cilíndrico cóncavo que se usa para la visión lejana, lee los caracteres ordinarios á 20 centímetros de distancia.

El autor entra en algunas consideraciones acerca de las indicaciones operatorias, accidentes y complicaciones de la operación y termina haciendo constar que los Dres. Uribe y Alonso han publicado antes que él dos observaciones de miopía tratada por la supresión del cristalino transparente.—D. M. V.

V. Morax y M. Elmassian.—**Papel de las toxinas en la producción de las inflamaciones de la conjuntiva.**—(*Annales d'Oculistique*, Agosto de 1899.)

De las conclusiones generales de este interesante trabajo de laboratorio extractamos lo siguiente:

Ha sido posible realizar en el conejo una conjuntivitis expe-

Digitized by Google

rimental, gracias al método de instilaciones continuas de cultivos vivos ó muertos, de gonococus, de bacilus de Weeks, de diplobacilos y de estafilococos ó bien con el producto de filtración de estos cultivos. Estos diferentes organismos no se multiplican nunca en el saco conjuntival del conejo, pero la mucosa ocular del animal es sensible á las toxinas de dichos microbios y reacciona de una manera semejante á la conjuntiva humana, necesitándose un contacto prolongado del líquido tóxico; además la reacción no es inmediata. Para la toxina diftérica este período de latencia es de 12 á 20 horas. Existen caracteres que permiten diferenciar las diferentes toxinas microbianas, por el modo de aparición de la reacción y las condiciones en las cuales se produce, de las reacciones producidas por los álcalis y ácidos ó por el calor.

La reacción que produce el contacto de la toxina puede persistir largo tiempo, como para la difteria, el jequirity y el veneno de la serpiente ó cesar poco después, como sucede con las instilaciones de diplobacilo y de bacilo de Weeks. Para el gonococus la reacción es poco persistente pero algo más que para los dos anteriores. Las toxinas que elaboran estos tres últimos microbios tienen una actividad infinitamente más débil y más limitada que la tóxina diftérica.

Se ha querido comparar la absorción de las mucosas á los fenómenos de diálisis, pero el fenómeno no es tan sencillo. Ciertas celdillas del organismo pueden quedar indiferentes en presencia de la toxina, mientras que otras tienen una sensibilidad electiva para tal ó cual toxina. En el estado actual de nuestros conocimientos nos faltan datos precisos acerca de las propiedades electivas de las toxinas, para poder formular leyes generales.—D. M. V.

Extractos de la literatura Oftalmológica Alemana por el Dr. Alberto B. Hale.

Chicago.

C. Hamburger.—**La secreción del humor acuoso.**—(*Deutsche Medicinische Wochenschrift*, nº 22, 1899.)

El autor hace referencia al estudio muy completo del Prof. Dr. Kuntz, hecho en el Instituto de Fisiología de Berlin. No acepta la idea de que la secreción del humor acuoso es hecha por el cuerpo ciliar, é insiste en la acción glandular de las capas anteriores del iris, aserción que apoya principalmente en el hecho de que la pupila no es siempre permeable á los líquidos, como se desprende de las observaciones de Schmidt-Rimpler, Schick y Von Michel. Es erróneo suponer que el vítreo,

Digitized by Google

rico en albúmina, puede ser secretado por el cuerpo ciliar, que da también origen al humor acuoso, líquido muy pobre en albúmina.

La comunicación entre las cámaras anterior y posterior, no está siempre impedida; muy probablemente, la comunicación se establece durante la dilatación máxima de la pupila, por inflamación del iris y del cuerpo ciliar y quizá en la hiperhemia general excesiva del ojo. La comunicación se pierde, por el contrario, al estado normal, cuando la pupila es muy pequeña, como sucede cuando el ojo está expuesto á una luz viva, durante la acomodación, en el glaucoma crónico y durante la acción de la eserina.

MÜHSAM.—**Cataratas y sordera.**—(*Sociedad Oftalmológica de Berlin*, Junio 22 de 1899.)

El autor refiere once casos de cataratas en individuos afectados de sordera, lo que dificultó notablemente la operación, pues los enfermos son muy inquietos y no pueden seguir las indicaciones del cirujano tan pronto como sería de desear. Hirschberg ha inventado, para estos casos, un lenguaje de señales que hace aprender de antemano á los enfermos. Es mejor en la mayoría de los casos hacer la extracción con iridectomía.

DEUTSCHMANN.—**Despegamiento de la retina.**—(*Münchner Medicin. Wochenschrift*, nº 23, 1899.)

Deutschmann refiere los resultados de su nueva operación que practicó en 101 ojos, de los cuales 26, ó sea el 25.7 p% curaron; 34, ó sea el 33.7 p% se mejoraron y 41, ó sea el 40.6 p%, no obtuvieron beneficio ninguno. Su operación primitiva consistía en una simple incisión tan posterior como era posible, á través de la conjuntiva, la esclerótica, la coroide y el interior del espacio en el que estaba reunido el líquido, haciendo la contrapunción á través de los mismos tejidos, excepto la conjuntiva. Posteriormente, introdujo el método de inyectar en el despegamiento vítreo de conejo, preparado según un método especial. (Véase el artículo original.)

Sus resultados han sido tan buenos, que la operación merece ser tomada en seria consideración.

KRAWTSCHENKO.—**Extracto de clavo (Caryophyllum.)**—(*Medicin der Gegenwart*, nº 6, 1899.)

Elogia el uso de esta droga en las opacidades de la córnea, en las que por lo menos aumenta la agudeza visual. Krawtschenko usa la solución acuosa del extracto, la que parece estimular la reabsorción de los exudados infiltrados en las opacidades recientes y activar la nutrición en las áreas atróficas de la córnea. En las opacidades difusas, el autor aplica el ex-

Digitized by Google

tracto dos veces al día, instilando algunas gotas con intervalos de 5 á 10 minutos. Si la opacidad está bien circunscrita, considera mejor aplicar la solución con un pincel.

J. Pfister.—**Significación diagnóstica de la reacción pupilar.**—(*Correspondenzblatt für Schweizer Aerzte.* Nº 15. Junio de 1899.)

El autor da la significación diagnóstica de los cambios en la pupila, en las tablas siguientes:

- **Contracción de la pupila.**
  - **Miosis irritativa.**
    - Normal.—Por aumento de la luz y durante la acomodación.
    - **Patológica (dependiente del óculo-motor).**
      - 1º Enfermedades inflamatorias difusas del cerebro ó de sus membranas que produzcan irritación directa del motor ocular común.
      - 2º Tumores cerca de los núcleos pupilares (tubérculos cuadrigéminos anteriores) ó en la vecindad de las fibras ó el tronco del óculo-motor.
      - 3º Período inicial de la apoplegía cerebral ó de los ataques histéricos ó epilépticos.
      - 4º Hemorragia.
      - 5º Trabajo de cerca prolongado (debida al espasmo del músculo de la acomodación y del esfínter de la pupila.
      - 6º Estados inflamatorios de la parte anterior del globo del ojo: queratitis, iritis, ciclitis, conjuntivitis, escleritis.
      - 7º Por efecto de la eserina, pilocarpina, muscarina, nicotina y opio.
  - **Miosis paralítica (dependiente del simpático).**
    - 1º Traumatismos, apoplegía, tumores é inflamación de la región cervical de la médula espinal.
    - 2º Tumores del mediastino, carcinomas del esófago.
    - 3º Parálisis del simpático.
- **Dilatación de la pupila.**
  - **Midriasis irritativa.**
    - **Normal**
      - Por diminución de la luz y por relajamiento de la acomodación.
    - **Patológica (dependiente del simpático).**
      - 1º En el miedo.
      - 2º Exceso de ácido carbónico en la sangre.
      - 3º Ataques completos de epilepsía ó eclampsia.
      - 4º Tumores ó inflamaciones de la médula y período de principio de la tabes.
      - 5º Estados reflejos, tales como gusanos intestinales, cólicos saturninos y hepáticos.
      - 6º Tumores del cuello.
      - 7º Melancolía y manía.
      - 8º Por efecto de la cocaina.
  - **Midriasis paralítica (dependiente del óculo-motor).**
    - 1º Hemorragia ó tumor del piso del acueducto de Silvio. (Núcleo del óculo-motor.)
    - 2º Enfermedad en foco de cualquier punto del trayecto de las fibras del óculo-motor (trombosis de los senos, glaucoma, etc.)
    - 3º Por efecto de la atropina, la duboisina, daturina, hiosciamina, escopolamina, hioscina y homatropina.
    - 4º Contusión del globo del ojo.

Funcionamiento de la pupila.

1. **Miosis irritativa: la luz, la acomodación, la convergencia y la eserina la aumentan. La atropina la impide.**

1. **Midriasis irritativa: la luz, la acomodación, la convergencia y la eserina estrechan la pupila.**

Digitized by Google

2. Miosis paralítica: la luz, la acomodación, la convergencia y la eserina la aumentan; la atropina parece no tener sino un efecto muy pequeño ó nulo sobre ella.

2. Midriasis paralítica: no hay reacción á la luz, ni á la acomodación, ni á la convergencia. La eserina la disminuye muy poco.

VARIAS FORMAS DE REACCIÓN PUPILAR.

1º Diminución del reflejo pupilar (signo de Argyll-Robertson). La pupila no reacciona á la luz, pero responde á la acomodación y la convergencia. Es un signo precoz de la tabes y la parálisis progresiva. A veces se presenta también este fenómeno en la demencia paralítica, la paranoia, la esclerosis múltiple, la sífilis del sistema nervioso central y la epilepsía.

2º Reacción pupilar hemianópica (signo de Wernicke). Hay contracción de la pupila solamente cuando se ilumina una mitad determinada de la retina, mientras que la iluminación de la otra mitad no tiene ningún efecto. Significa alguna enfermedad entre los ganglios centrales y el quiasma.

3º Reflejo pupilar cortical (signo de Haab). Hay contracción de la pupila (cuando el enfermo la tiene naturalmente dilatada en un cuarto obscuro) tan luego como el enfermo piensa en una luz brillante.—M. U. T.

NOTICIAS.

EL DR. L. DEMICHERI.

Tenemos el gusto de participar á nuestros lectores que desde esta fecha ha ingresado á la Redacción de los *Anales* el Dr. L. Demicheri, de Montevideo, antiguo Jefe de Clínica del Dr. de Wecker, de Paris, y autor de muy notables trabajos de oftalmología, algunos de los cuales son bien conocidos de nuestros subscriptores.

Tanto los conocimientos del Dr. Demicheri, como su actividad y la educación oftalmológica que recibió en Europa y que ha hecho de él un observador sagaz y profundo, creándole una reputación muy merecida, nos hacen esperar que su cooperación será de gran utilidad en la magna obra que hemos emprendido y dará á los *Anales* cada día mayor interés.

Digitized by Google

Tomo II. DICIEMBRE DE 1899. Núm. 6

ANALES
DE
OFTALMOLOGIA

TRABAJOS ORIGINALES.

TRATAMIENTO DE LA MIOPÍA POR LA SUPRESIÓN DEL CRISTALINO.

Estudio del Indice de refracción del cristalino,
por el Dr. L. Demicheri,
Montevideo, Uruguay.

Dos comunicaciones relativamente recientes han puesto sobre el tapete una cuestión vieja, olvidada y combatida, como es la supresión del cristalino transparente en los casos de miopía elevada. El abate Desmonceaux [1] en el siglo pasado; Weber en el Congreso de Heidelberg en 1858, y Mauthner, han luchado impotentes para vulgarizar el tratamiento quirúrgico de la miopía.

A Fukala en 1887 y á Vacher en 1889 se les debe la corriente nueva en favor de esta operación, que á pesar de los enemigos implacables que tiene entre algunos oculistas, tendrá que admitirse, al menos para los casos desesperados y muy acentuados de miopía.

La pérdida de la acomodación es un mal bien pequeño frente á la enorme ventaja de la gran diminución ó supresión de la miopía. Pero más; quizá sea esa pérdida de la acomodación

1 Traité des maladies des yeux et des oreilles.—Paris 1776.

Digitized by Google

el tratamiento profiláctico más racional de la miopía progresiva, cuando la extracción del cristalino se ha hecho en los dos ojos. (Pfluger.)

Yo insisto también en la supresión doble del cristalino, porque he tenido ocasión de observar un caso de afaquia monolateral en una mujer primitivamente miope, en la cual la hipermetropía de 5 dioptrías que quedó después de la operación de la catarata fué poco á poco disminuyendo á dos dioptrías, al mismo tiempo que en el fondo del ojo se notaba un aumento del estafiloma posterior y nuevas alteraciones maculares. Este caso encuadra perfectamente dentro de la opinión de Masselon, que sostiene que aunque la supresión del cristalino transforme un ojo miope en hipermétrope, el ojo, anatómicamente hablando, no ha dejado de ser miope y pueden aparecer en él todas las complicaciones retino-coroideas que se presentan en este defecto de refracción. Suprimiendo en absoluto la contracción acomodativa, deben alejarse las complicaciones consecutivas.

Como en el cristalino no tiene inserciones el músculo ciliar, con la supresión de él no se alteran en nada los puntos de apoyo de este músculo; por consiguiente, se contraerá sinérgicamente con el del otro lado. La doble supresión del cristalino debe hacer desaparecer todo estímulo al esfuerzo de acomodación.

La frecuencia del desprendimiento de la retina no ha sido demostrada consecutivamente á esta operación, cuando no ha habido salida del cuerpo vítreo. Por esto último debe, á mi juicio, operarse practicando pequeñas incisiones corneales. En nuestro caso hemos empleado la *aspiración*, como tendremos ocasión de exponer.

Creo, pues, que procediendo con la mayor prudencia posible, nadie podrá dejar de operar casos de miopía elevada, sobre todo cuando el sujeto se encuentra en la infancia ó en la pubertad, y por consiguente en una edad en la que la miopía tiene por delante los 10 ó 15 años en que progresa casi siempre de una manera más ó menos rápida.

Digitized by Google

Nuestro sujeto es un niño de 12 años, con ligeros estafilomas posteriores y signos de una antigua y pequeña hemorragia en la región macular derecha. Pues bien, este niño acusaba una miopía de 28 *dioptrías* de cada lado, contando esta miopía á 14 m.m. delante del ojo, es decir, más ó menos en el foco anterior del ojo. La agudeza visual era de $\frac{1}{6}$ difícilmente á la derecha y $\frac{1}{4}$ á la izquierda. Para medir la refracción practicamos el examen subjetivo, primero sin dilatar la pupila con atropina, apoyando los vidrios en la región superciliar, de manera que la distancia del vidrio al ojo quedaba siempre la misma de 8 m.m. [1] Pues bien, este examen nos arroja una miopía de 26 dioptrías. Paralizando la acomodación con atropina durante varios días, la miopía desciende á 22 subjetiva y objetivamente (á la esquiascopía); pero asciende á 24 dioptrías si colocamos delante del ojo un diafragma con un orificio central del tamaño de la pupila normal (3 m.m.). Con un cilindro — 1 no mejoraba casi nada la visión.

Por lo tanto, la miopía de nuestro sujeto es de 24 dioptrías á 8 milímetros delante de la córnea, y de 28 dioptrías más ó menos en el foco anterior del ojo, es decir, en el punto en que generalmente se colocan los anteojos.

Examen oftalmométrico del ojo derecho:

$$\begin{cases} 75^\circ - 46 \text{ dioptrías. } R = 7.34. \\ 165^\circ \pm 1 \text{ dioptría.} \end{cases}$$

El día 13 de Abril de este año practimos una discisión del cristalino derecho, habiendo previamente dilatado la pupila. Dos días después, al quitar la venda, nos encontramos con el cristalino blanco y opaco.

19 de Abril.—El niño se nos presenta con cefalalgias, malestar gástrico, vómitos y con el ojo un poco doloroso, y sobre todo duro (T^{+2}), es decir, en estado de glaucoma secundario.

20 de Abril.—Aspiración de las masas corticales con el apa-

1 Hemos hecho aumentar nuestra colección de vidrios cóncavos desde 20 hasta 30 dioptrías para no tener necesidad de superponer vidrios.

Digitized by Google

rato Redard. Esta absorción se hace con suma facilidad al través de una pequeña herida corneal, y sólo me detengo cuando empieza á aparecer el campo negro de la pupila. El niño acusa inmediatamente una cierta visión.

Dos días después volvemos sin temor á las instilaciones de atropina, y las masas corticales restantes van poco á poco reabsorbiéndose, de manera que 20 días después la pupila se presenta completamente negra. El único inconveniente de la operación ha sido una pequeña adherencia del iris á la cicatriz corneal, de manera que la pupila no es completamente redonda.

El examen hecho dos meses después de la operación nos da al oftalmómetro de Javal:

$$\text{O. D.} \begin{cases} 75° - 46 \text{ dioptrías. } R = 7.34 \\ 165° \pm 1.50 \quad - \end{cases}$$

Al examen subjetivo, colocando los vidrios á 14 m. m. del ojo:

$$165° - 1.50 - 1.50 \,.\, V = \tfrac{1}{3}.$$

Por consiguiente, haciendo abstracción del astigmatismo corneal que existía antes de la operación (1 dioptría), y que ha aumentado en media dioptría, vemos que el meridiano horizontal del ojo no ha cambiado de refracción corneal, pero se ha reducido la miopía de 28 dioptrias á 1 diopt. 50.

Nuestro caso, aparte de su interés clínico tiene su importancia desde el punto de vista de la óptica fisiológica. Desgraciadamente no hemos podido medir los radios de curvatura del cristalino y la profundidad de la cámara anterior con el oftalmofacómetro de Tscherning; nuestras medidas no pueden, por consiguiente, ser rigurosamente exactas, pero el error que se comete no es grande, quizá insignificante. Agregaremos que en nuestro estudio hemos seguido paso á paso los consejos de nuestro ilustrado maestro el Profesor Tscherning, de la Sorbona, así como el precioso trabajo del Dr. Parent: *Procédés objectifs d'Optométrie* (1895).

Digitized by Google

Calculemos las dimensiones y puntos cardinales del ojo miópico que hemos estudiado, así como el índice de refracción de su cristalino; para eso tendremos en cuenta solamente el meridiano horizontal corneal, que es el único que no ha sufrido modificación ni en su poder dióptrico, ni en su radio de curvatura. Si queremos conocer después las constantes del sistema astigmático, nos será fácil agregar á los datos anteriores los datos del meridiano vertical.

Empecemos por estudiar el ojo en estado de afaquia, es decir, la primera componente del ojo.

Siendo el radio vertical de la córnea de 7.34, las distancias focales del primer componente son:

$$\varphi^1 = \frac{R}{n-1} = 22 \text{ m.m.}$$

$$\varphi^2 = \frac{n\,R}{n-1} = 29.3$$

Con esto conocemos los 4 puntos cardinales del ojo afáquico: 1º distancia focal anterior de 22 milímetros. 2º distancia focal posterior de 29.3. 3º punto principal que corresponde al sitio en que el eje óptico atraviesa la córnea. 4º punto nodal que es el centro de curvatura de la córnea, distante 7.34 de ella.

¿Cuál es la longitud del eje antero-posterior del ojo de nuestro sujeto?

Si después de la supresión del cristalino el ojo hubiese quedado emétrope, la retina coincidiría con el foco posterior de la córnea, y la longitud del ojo sería de 29.3. Pero el meridiano vertical corneal es miope de 1.50 dioptrías, colocando este vidrio á 14 m.m. delante de la córnea y como sabemos que en el ojo afáquico cada dioptría del examen subjetivo hecho á partir del foco anterior del ojo, corresponde en un ojo de 7.34 de radio corneal á $0^{mm}66$ de alejamiento de la imagen del foco posterior $\left(l^2 = \frac{\varphi^1\,\varphi^2}{l^1}\right)$, la imagen estará situada á $0^{m}9$ más allá del foco posterior por tratarse de miopía. Por lo tanto, el eje

Digitized by Google

antero-posterior será igual á $\varphi^2 + l^2 = 29.3 + 0.966 = 30.3$ (para simplificar).

Ahora bien, antes de la supresión del cristalino el *remotum* del ojo que estudiamos se encontraba á $35.7 + 14 = 49^{mm}7$ delante de la córnea; pues bien, si en el ojo completo un objeto situado en este punto remotum (49.7) formaba su foco en la retina, es decir, á 30.3 de la córnea, después de la eliminación del cristalino, ese mismo objeto, situado en el mismo punto, formará su foco más atrás á una distancia de la córnea que se calcula con la fórmula de Helmholtz.

$$\frac{\varphi^1}{f^1} + \frac{\varphi^2}{f^2} = 1$$

$$\frac{22}{49.7} + \frac{29.3}{f^2} = 1$$

$$f^2 = 52.57.$$

Los rayos luminosos, que partiendo del *remotum* primitivo atraviesan el ojo afáquico de nuestro sujeto, convergerán, pues, hacia un punto situado á 52.57 detrás de la córnea, ó sea á 46.37 detrás del punto nodal del cristalino, suponiendo la distancia de este punto á la córnea de $6^{mm}2$.

Con estos datos podemos estudiar el valor dióptrico del cristalino ó segundo componente del ojo completo.

En el ojo completo el foco conjugado del *remotum* del ojo de nuestro sujeto se encuentra naturalmente en la retina, es decir á 30.3 detrás de la córnea, ó sea 24.1 detrás del punto nodal del cristalino. Una vez suprimido el cristalino, el foco conjugado del mismo *remotum* se encuentra, como sabemos, á 46.37 detrás del punto nodal del cristalino, luego el cristalino tiene el poder dióptrico de una lente que recibiendo rayos convergentes hacia un punto distante 46.37 de su punto nodal, les hiciera sufrir una nueva convergencia de manera á formar su foco á 24.1.

La fórmula de los focos conjugados nos da

Digitized by Google

$$\frac{1}{F} = \frac{1}{a} + \frac{1}{b}$$

$$\frac{1}{F} = \frac{1}{-46.37} + \frac{1}{24.1} = 19.9 \text{ dioptrías.}$$

Conociendo el poder dióptrico del cristalino (19.9 dioptrías), y suponiendo los radios de curvatura del mismo de 10 mm. y 6 mm., se puede calcular su índice de refracción.

$$\left(\frac{1}{10} + \frac{1}{6}\right) n - 1 = 19.9 \text{ dioptr.}$$

$$n = 1.0745 \text{ (con relación al humor acuoso).}$$

$$n \times \frac{4}{3} = 1.4326 \text{ (índice del cristalino con relación al aire).}$$

Esta cifra es un poco más elevada que la citada en los autores clásicos deducida del vidrio corrector que requieren los operados de catarata (+ 10 según Mauthner), sin embargo, las últimas experiencias en cristalinos de cadáveres hechas por Tscherning y Stadfeld en el Laboratorio de Oftalmología de la Sorbona, dán para el índice de refracción del cristalino una cifra que varía entre 1.4260 y 1.4434, término medio 1.4352, es decir, más ó menos el índice que hemos encontrado en nuestro sujeto.

La multiplicación de observaciones como la nuestra podrán aclarar, pues, este punto dudoso de Optica Fisiológica.

El ojo es una dioptría compuesta inequifocal, resultante de la combinación de dos dioptrías simples: la córnea y el cristalino.

Combinemos, pues, la primera y segunda componente que ya conocemos, y sabremos cuáles eran los puntos cardinales del ojo antes de la operación. (En cuanto á los puntos nodales y principales los consideraremos únicos por simplificación.)

Distancia focal anterior (Φ^1) y posterior (Φ^2).

Digitized by Google

$$\phi^1 = \frac{\varphi' f}{\varphi'' + f - d} = \frac{22 \times 50.2}{29.3 + 50.2 - 6} = 15 \text{ mm.}$$

$$\phi^2 = \frac{\varphi'' f}{\varphi'' + f - d} = \frac{29.3 \times 50.2}{29.3 + 50.2 - 6} = 20 \text{ mm.}$$

El punto principal se encuentra detrás de la córnea á una distancia

$$S' P = \frac{\varphi' d}{\varphi' + f}$$

$$S' P = \frac{22 \times 6}{22 + 50.2} = 1.7$$

El punto nodal puede deducirse fácilmente sabiendo que se encuentra detrás del punto principal á una distancia igual á la diferencia de la distancia focal anterior y posterior del ojo completo.

$$\phi^2 - \phi^1 = 5 \text{ mm.}$$

Agregando á estos 5 milímetros la distancia de la córnea al punto principal (5 + 1.7 = 6.7) conoceremos la distancia del punto nodal á la córnea.

En cuanto al poder dióptrico del ojo completo es igual á 46 + 19.9 = 65.9 dioptrías.

Podemos aún hacer una comprobación indirecta de nuestros cálculos por medio de la fórmula de Newton.

$$L^1 L^2 = \phi^1 \phi^2$$

$$L^1 = \frac{\phi^1 \phi^2}{L^2}$$

L^2 es la distancia de la retina al foco posterior del ojo. Como la retina se encuentra á 30.3 de la córnea, y el foco posterior á 20 + 1.7, es decir, 21.7 del mismo punto

$$L^2 = 30.3 - 21.7 = 8.6$$

$$L^1 = \frac{15 \times 20}{8.6} = 34^{mm}6 = \textit{28 dioptrías}$$

28 dioptrías casí exactas es la miopía del ojo, midiendo el *remotum* á partir del foco anterior del ojo completo.

Digitized by Google

NEURITIS OPTICA EN EL MAL DE POTT.

POR EL DR. D. JUAN SANTOS FERNÁNDEZ.

La observación que motiva estas líneas pudiéramos considerarla única en la literatura oftalmológica, si no tuviéramos el temor de que hubiese escapado á nuestras pesquisas alguna otra, pero sí podemos afirmar, que en los libros que hemos hojeado sólo Berger [1] hace referencia á manifestaciones oculares en el mal de Pott en su obra sobre "*Las enfermedades de los ojos en relación con la patología general.*"

Esta referencia, sin embargo, como se verá en las líneas que siguen, no hace mención de la neuritis óptica.

"Los síntomas oculares que complican el mal de Pott tienen una gran importancia, porque permiten saber si las meninges raquidianas cervicales son interesadas ó no. Cuando están libres no se observa nada anormal en las pupilas. En la neuritis de las raíces espinales consecutiva á la paquimeningitis se observa, al contrario, la midriasis causada por la irritación de las fibras nerviosas que van de la médula espinal al gran simpático. Si los trayectos nerviosos se interrumpen como consecuencia de lesiones de los cilindros-ejes, aparece la miosis (Jacobson). Los mismos síntomas pupilares se encuentran en las afecciones traumáticas de la columna vertebral."

Hé aquí el caso á que aludimos.

OBSERVACIÓN.—La joven E. F. A., de 14 años, nos consultó por primera vez el 7 de Julio de 1898. Hace unos tres meses próximamente que notó no podía volver la cabeza sin dolor en la parte posterior del cuello, así como tampoco podía usar de la mímica para decir sí ó no. El médico que la vió al empezar la enfermedad, le dijo que se trataba de escrofulismo de la columna vertebral y le ordenó un tratamiento apropiado.

1 Les maladies des yeux dans leurs rapports avec la pathologie générale. Paris.

Digitized by Google

Desde hace mes y medio observa que cuando se ponía á coser no podía hacerlo por deficiencia en la vista, y ahora ni los objetos grandes distingue V = $\frac{1}{20}$ ojo derecho; con el izquierdo no cuenta los dedos.

El campo visual normal; no hay escotoma ni discromatopsia. La región posterior del cuello está abultada, sensible á la presión, y cuando inclina la cabeza para adelante, sobresalen las apófisis espinosas de las vértebras cervicales. Se queja de dolor en la región mastoidiana derecha. Tiene vómitos por las mañanas en ayunas, pero con más frecuencia después de las comidas. El examen del fondo del ojo pone de manifiesto una neuritis óptica en ambos ojos: papila con los bordes borrados, abultada; los vasos de la retina aumentados de volumen y tortuosos.

No hay antecedentes traumáticos, y aunque aseguran que la niña parecía perfectamente sana algunos meses atrás, dice la que la acompaña que todos los miembros de su familia han muerto de tisis, y que ha observado que esta niña sudaba mucho antes, y estaba gruesa, pero que rápidamente adelgazó. Se le hace continuar con el ioduro de potasio que ya le habían prescrito, y tintura de iodo al raquis; glicerofosfato de cal y la limitación de los movimientos de la cabeza. La niña siguió concurriendo á la consulta cada cuatro ó cinco días sin que hubiese otro cambio que la pérdida completa de la vista.

El 3 de Agosto seguía en el mismo estado. Dormía más de lo habitual, y lo atribuía la familia á que como carecía de vista y no podía jugar, cuando se sentaba se quedaba dormida. Sentía la cabeza cargada y se quejaba de dolor de la cerviz á la frente.

El 31 de Agosto está más demacrada. Las papilas tienden á tomar el aspecto de atrofia.

En Enero de 1899 contrae una grippe, el medico que la asiste nos informa que presenta síntomas meníngeos, parálisis del velo del paladar y de la vejiga, con gran estupor y otitis, cuyo pus examina el Dr. Dávalos en el Laboratorio Bacteriológico

Digitized by Google

de la CRÓNICA MÉDICO QUIRÚRGICA, y no encuentra los gérmenes de la tuberculosis, lo que no es de extrañar.

Enero 27.—Examina el Dr. Dávalos por la decoloración de Ziehl la expectoración remitida por el médico de asistencia y tampoco encuentra los bacilos de Koch. Pero el examen se hizo sólo una vez. La orina normal.

En Febrero 9, nos informó que había dejado de existir hacía tres días y perdimos la oportunidad de practicar la autopsia.

***

Posteriormente nos enteramos por un colega que conocía la enferma, que los padres son alcoholistas y sifilíticos. Que asistió á la niña en su primera infancia de sífilis congénita, placas mucosas en la boca, íngles y vulva: la cicatrización del cordón umbilical fué muy lenta, tuvo varias sifilídes y gomas á los cuatro años.

¿Podemos considerar la neuritis óptica de esta joven como propagación de la meninges espinal á las meninges cerebrales y de éstas al nervio óptico y á su papila? No faltan fundamentos, pues los vómitos matinales revelan que las meninges estaban interesadas siquiera sea ligeramente, pero entendemos que se trata de una neuritis infecciosa y para ello han bastado las vías linfáticas, como ocurre en casos análogos de infección.

Si el mal de Pott que nos ocupa en vez de ser simplemente cervical hubiese sido sub-occipital los síntomas de meningo encefalitis caracterizados por fenómenos de parálisis cardíacas y pulmonares hubieran sido más ostensibles.

IX CONGRESO INTERNACIONAL DE OFTALMOLOGIA.

UTRECHT, AGOSTO 14 Á 18 DE 1899.

(Continúa.)

Dr. Benoit (Lieja).—*Vías de eliminación en el polo posterior del ojo.*—Estas vías de eliminación son en número de dos: 1ª del

Digitized by Google

cuerpo vítreo por los espacios intra-vaginales del nervio óptico, hecho ya demostrado por Gifford, Ulrich y Stilling, en el conejo. El autor presentó preparaciones microscópicas absolutamente típicas; tinta de China inyectada en el cuerpo vítreo, llenó el canal perivascular de las arterias centrales y se acumuló en la vaina del nervio óptico. Las mismas experiencias hechas en otros animales (perro, gato) y en el hombre, han demostrado al autor que esta vía de eliminación no existe en ellos ó es excesivamente débil.

Esta demostración merece ser tenida en seria consideración en el hombre, cuando se discuta la cuestión del glaucoma posterior, cuyos partidarios no dejan de invocar los resultados positivos de las experiencias hechas en el conejo.

2ª Comunicación de la hendedura supra-coroidea con el espacio intra-vaginal, al rededor de la papila.

Embriológicamente el espacio supra-coroideo es la prolongación del espacio cerebral subdural, lo que es anatómicamente demostrable en el conejo, en donde pueden verse grandes comunicaciones directas entre los dos espacios. Según Michel y Schwalb, esta disposición existiría también en el hombre, pero no es comparable con la que existe en el conejo.

Dr. E. Boeckmann (Estados Unidos).—*Tratamiento del panus tracomatoso por la peritomía.*

Dor (Padre).—*Tratamiento de los despegamientos retinianos.* —Desde 1893, el autor ha relatado un caso de curación espontánea de despegamiento de la retina en los dos ojos con una agudeza visual igual á 1 de un lado y á 2 séptimos del otro después de siete años de duración. Desde entonces, numerosos casos han sido publicados y hoy se cuentan 136.

En 1895, Dor presentó en la Sociedad Francesa de Oftalmología un método de tratamiento del despegamiento de la retina que le había dado cuatro curaciones en cinco enfermos. En la actualidad cuenta 19 casos tratados y 14 curaciones ó sea una proporción de 73.7 p%, mientras que siguiendo el procedimiento de Deutschmann no se ha obtenido sino el 25.7 p% de curaciones. El método de Dor consiste, como se sabe, en el decúbito dorsal conservado durante dos meses, la aplicación de ventosas de Heurteloup, puntos de fuego sobre la esclerótica é inyecciones sub-conjuntivales de agua salada al 20 p%. Cada una de estas intervenciones es hecha alternada con las otras una vez por semana.

Druault (Paris).—*Anillos coloridos al derredor de las llamas al estado normal ó patológico.*—Estos anillos son muy numerosos, pero tres solamente son estudiados en el trabajo de una manera más detallada: el anillo del glaucoma y dos anillos fisio-

Digitized by Google

lógicos. Uno de estos últimos es producido por la estructura fibrilar del cristalino y basta la instilación de una gota de cocaina para que se produzca. Algunas personas lo ven al estado normal, pero la mayor parte sólo cuando la pupila está dilatada. Después de la instilación de atropina, su aparición puede hacer pensar en un ataque de glaucoma; pero si se cubre la pupila progresivamente por medio de una pantalla, cuando se llega á cubrir más de la mitad de la pupila el anillo desaparece de los dos lados á la vez, lo que á falta de otra cosa permite hacer el diagnóstico, pues es el único de todos los anillos del ojo que presenta este signo, fácil de comprender por la disposición radiada de las fibras cristalinianas. El diámetro aparente de este anillo es de cerca de seis grados.

El segundo anillo fisiológico es un poco más pequeño, su diámetro es sólo de 4° y es debido al endotelio posterior de la córnea, porque si se raspa este endotelio, aun muy ligeramente, el anillo desaparece; mientras que si se quita completamente el epitelio anterior el anillo persiste.

El anillo del glaucoma tiene 8° de diámetro, no desaparece por dos puntos opuestos cubriendo la pupila y aunque ha sido generalmente atribuído desde Donders al cristalino, su sitio está en los elementos de la capa profunda del epitelio corneano.

Los otros anillos observados en la mañana al despertar, durante las conjuntivitis y por la acción del agua ó de los vapores de ácido ósmico sobre la córnea, son solamente objeto de algunas notas en el trabajo de Druault.

Dr. Darier (Paris).—*El massage en terapéutica ocular.*—Después de haber pasado revista á los diferentes géneros de massages oculares practicados desde la más remota antigüedad: massages palpebrales y periorbitarios, massages de la conjuntiva y de la córnea, massages simples ó medicamentosos, Darier estudia más particularmente el *massage vibratorio* de Maklakow y, sobre todo, el *massage presión del Dr. Domec.* Este último tiene la ventaja de no necesitar el concurso de ningún instrumento y de tener una acción más pronta y más evidente que todos los otros procedimientos. La técnica consiste en hacer presiones intermitentes, más ó menos rápidas y fuertes, sobre la córnea con la extremidad del pulgar á través del párpado superior, de una duración de cerca de cinco minutos con uno ó dos intervalos de reposo.

Según el autor, la córnea cediendo á la presión, trasmitiría el empuje al humor acuoso, el que siendo incompresible rechazaría hacia atrás al iris y al cristalino y estiraría la zónula tanto más cuanto que la presión sea más brusca, lo que á la

Digitized by Google

larga produciría su distensión. La presión se repercutiría también sobre el músculo ciliar y las membranas profundas.

Después de cierto número de massages el poder acomodativo aumenta notablemente y la astenopía acomodativa desaparece prontamente.

En los *hipermétropes jóvenes*, la distensión de la zónula, unida á una acomodación poderosa, permitiría la supresión de los vidrios esféricos inferiores á 3 D. El astigmatismo no sufre modificación ninguna.

En ciertos *estrábicos*, con ambliopía hipermetrópica, el massage presión permite restablecer la visión binocular y obtener la curación definitiva del estrabismo.

En la *miopía*, el massage obra estimulando el músculo ciliar y activando los cambios nutritivos intra-oculares.

El abatimiento muy notable de la presión intra-ocular, producida por el massage, se explicaría por el ensanchamiento mecánico del ángulo irido-córneo que permite una salida más fácil al humor acuoso, lo que da cuenta de los buenos efectos obtenidos por la aplicación del massage en los glaucomas prodrómicos y aun agudos.

El massage tiene, además, una acción trófica sobre la coroide y la retina, como lo ha demostrado Gradenigo en preparaciones microscópicas.

H. Knapp (Nueva York).—*Cinco tipos de tumores orbitarios raros.*—I. Tres lipomas, dos en la parte superior, circunscritos; uno en la parte inferior, difuso. Exoftalmía. Ceguera por atrofia del nervio óptico. Extirpación en tres sesiones. Curación.

II. Dos quistes serosos en el tejido celular de la órbita. Exoftalmía. Atrofia del nervio óptico. Exenteración de la órbita. Curación. Los quistes contenían un líquido claro y no tenían una membrana distinta, sino cavidades comunicantes.

III. Sarcoma de grandes celdillas fusiformes con placas osificadas en la profundidad de la órbita, aparentemente sin relación con el periostio y encapsulado, pero habiendo invadido ya el músculo recto interno. Extirpación. Curación. $V = \frac{20}{40}$.

IV. Gran quiste dermoide en el ángulo supero-interno de la órbita. Visión y campo visual normales. Neuritis óptica. Incisiones para reducir la masa; dos meses más tarde extirpación. El contenido era puriforme. Curación. Los tumores son considerados como quistes dermoides congénitos por desalojamiento de los elementos dérmicos que se desarrollan más tarde. Berlin ha referido 72 observaciones y Panas otras 10, de las cuales una es personal.

V. Sarcoma blando, de pequeñas celdillas fusiformes, que

Digitized by Google

simula un quiste. El tumor formaba una prominencia azulosa de la conjuntiva cuando se levantaba el párpado. La punción dió salida á cierta cantidad de líquido. Fué extirpado por la piel del párpado superior sin romperse. Constituía una masa uniforme de pequeñas celdillas fusiformes.

Según el Dr. Knapp, debe recordarse siempre que el sarcoma es el tumor por excelencia, de la órbita, aunque su naturaleza, como en el caso presente, parezca diferente.

H. Knapp (Nueva York).—*La simetría de nuestros ojos y utilidad de adoptar una notación uniforme de los meridianos de la córnea, basada en este principio.*

Los meridianos de nuestros ojos tienen curvaturas asimétricas, de ahí proviene el astigmatismo; pero nuestros ojos constituyen un órgano doble, colocado simétricamente con relación al plano medio del cuerpo, como las ventanas de la nariz, las orejas y todos los órganos simétricos del cuerpo. Aunque los meridianos de la córnea son asimétricos en sí mismos, tienen, sin embargo, un alto grado de simetría en su dirección con respecto al plano medio del cuerpo ó al plano medio vertical del ojo. Si apartamos las manos y describimos líneas curvas comenzando por el extremo del pulgar y siguiendo por los extremos de los otros dedos hasta el meñique, obtendremos curvas simétricas; es decir, los puntos correspondientes de las dos figuras estarán á distancias iguales del plano medio del cuerpo. Lo mismo se observa en la dirección de los meridianos en los ojos. Los meridianos de la córnea no tienen todos la misma curvatura: hay dos que se distinguen de los demás por tener uno el máximo y otro el mínimo de curvatura: son los meridianos principales; están siempre en ángulo recto entre sí y los meridianos intermedios tienen curvaturas intermedias á la de los meridianos principales. Basta, pues, determinar la dirección de uno de los meridianos principales para conocer la del otro.

Buscando la dirección de los meridianos de curvatura máxima en un gran número de ojos astígmatas con respecto al plano medio vertical del ojo, tanto Snellen como Knapp han encontrado una simetría notable. El último, en 1476 casos observados, ha llegado á los resultados siguientes: 1º En cerca de 2500 astigmatismos binoculares, los meridianos son simétricos el 80 p% de los casos; 2º el meridiano de curvatura máxima se encuentra cinco veces en la dirección vertical para una vez en la horizontal; 3º entre la vertical y la horizontal no hay ningún meridiano que posea una curvatura superior á los otros, y cuando los meridianos verticales no son exactamente simétricos se aproximan más ó menos á la simetría; 4º la di-

Digitized by Google

rección paralela, es decir, cuando el meridiano principal más convexo de un ojo está inclinado hacia la nariz y el otro hacia la sién, es excepcional; 5º en el astigmatismo intermediario el extremo superior del meridiano más convexo está situado casi dos veces del lado nasal contra una vez del lado temporal.

La manera de designar á los principales meridianos ó el eje del cilindro para corregir el astigmatismo, varía tanto en los diferentes países y aun en un solo país, que sería muy útil adoptar un sistema uniforme. El autor recomienda el siguiente:

El cero deberá colocarse en la extremidad nasal del meridiano horizontal de *cada ojo* y se cuenta en seguida yendo hacia arriba hasta el extremo superior del meridiano vertical 90°, y luego hacia abajo, del lado temporal, hasta el extremo temporal del meridiano horizontal 180°; luego se continúa en la mitad inferior hasta el extremo del meridiano vertical que lleva el núm. 270 y se termina la vuelta en el punto de partida. De esta manera se obtienen expresiones sencillas, simétricas y uniformes.

El mismo sistema se aplica también á las indicaciones del *campo visual*, cuyos límites normales son siempre figuras simétricas.

Dr. Tscherning (Paris).—*Los cambios acomodativos del ojo.*—Después de describir extensamente la manera de comprobar por medio de la esquiascopía, la formación acomodativa del lentícono anterior en el cristalino, del que ya hemos hecho un resumen en este periódico, [1] se ocupa el autor de considerar el mecanismo de lo que se ha llamado desalojamiento acomodativo del cristalino. Cuando la acomodación alcanza su máximum, la imagen catoptrica de la superficie posterior del cristalino se desaloja hacia abajo después que la imagen de la superficie anterior ha concluído su movimiento centrípeto. Algunas veces esta última hace también al mismo tiempo un movimiento hacia abajo, pero este movimiento es siempre muy pequeño en comparación del de la pequeña imagen. Aun admitiendo que se trate de un desalojamiento del cristalino en totalidad, parece imposible, dice el autor, considerar este desalojamiento como una caída de la lente; el desalojamiento de la pequeña imagen no se hace según una línea recta, describe una curvatura cuya concavidad está casi siempre dirigida hacia la parte media del ojo y si se tratara realmente de un desalojamiento del cristalino, la diferencia de extensión de la excursión de las dos imágenes indicaría un movimiento de báscula combinado con un ligero descenso.

1 *Anales de Oftalmología.* Tomo I. Junio de 1899.

Digitized by Google

Pero parece dudoso que estos fenómenos indiquen realmente un desalojamiento del cristalino. El hecho de que el descenso de la pequeña imagen sea mayor que el de la grande, parece más bien indicar que se trata de pequeñas excursiones del ojo. Durante esta excursión el desalojamiento de la imagen depende de la distancia del centro de curvatura de la superficie en cuestión al centro de rotación del ojo. En el ojo en acomodación, el centro de curvatura de la superficie anterior del cristalino está situado muy cerca del centro de rotación, de modo que el desalojamiento de la imagen de esta superficie es necesariamente muy pequeño. El centro de curvatura de la superficie posterior está situado por el contrario, muy lejos det centro de rotación y muy cerca de la córnea, lo que hace que la excursión de la imagen sea, no sólo mayor que la de la imagen de la superficie anterior, sino aun mayor que la excursión de cualquiera de las partes visibles del ojo. Me parece también que la mayor parte de los fenómenos de los cuales se ha querido concluir en un temblor del cristalino, durante la acomodación máxima, se explican así fácilmente. He visto un temblor de la pequeña imagen en ojos atropinizados, cuando pedía al observado que hiciera un esfuerzo de acomodación; pero la grande excursión de la pequeña imagen faltaba en esas circunstancias.

Desearía, en general, recomendar la mayor prudencia en la interpretación de los fenómenos que se observan durante la acomodación máxima. Al contrario de otros fenómenos acomodativos, todo depende aquí de la inmovilidad del ojo, hecho del que será muy difícil siempre asegurarse.

Yo no he logrado aún ver los fenómenos entópticos, de los cuales se ha querido concluir en un descenso del cristalino durante la acomodación máxima. Aquí también es necesario no olvidar que los cambios que se observan solamente en la superficie posterior del cristalino, pueden, á causa de la paralaje entóptica, indicar tanto un desalojamiento del ojo, como un desalojamiento del cristalino. El instrumento de que me he servido permitía demostrar fácilmente que el ojo eserinado se desaloja un poco hacia abajo en la órbita, según la pesantez, cuando se inclina la cabeza de lado; los diferentes objetos entópticos me parecieron, por el contrario, conservar sus posiciones relativas en el campo. La observación es más fácil de hacer con eserina, porque entonces el campo es muy pequeño, pero me parece que el desalojamiento es el mismo sin eserina.

(Concluirá.)

Digitized by Google

REVISTA BIBLIOGRAFICA Y DE LA PRENSA.

Dr. Manuel T. Leal.—**Patogenia y tratamiento del glaucoma.**—(*Tesis inaugural*, México, 1899.)

El autor resume de una manera muy completa nuestros conocimientos actuales acerca de la anatomía y fisiología del ángulo iriano, lo mismo que lo que respecta á la anatomía patológica, patogenia y tratamiento del glaucoma, basándose principalmente en la obra de Panas y Rochon–Duvigneaud, aparecida últimamente. Las conclusiones de la tesis son las siguientes.

1ª Las vías de filtración de los líquidos oculares están constituídas por el ángulo iridiano y la pared anterior del mismo. No existe la filtración posterior de Wecker, y por consiguiente la división del glaucoma en anterior y posterior que este autor admite, es infundada.

2ª La obstrucción de dichas vías tiene como consecuencia forzosa el glaucoma.

3ª De la anterior conclusión se desprende que no hay obstrucción sin glaucoma; pero sí puede haber glaucoma con integridad del ángulo iridiano y su pared anterior.

4ª No deben admitirse las teorías de Graefe, Priestley-Smith y Weber. La teoría de Donders no puede desecharse en el estado actual de nuestros conocimientos sobre la patogenia del glaucoma, pues es manifiesta la influencia de las emociones morales en la aparición rápida del glaucoma, con integridad de las vías de filtración, que se alteran lentamente. Tiene más probabilidades de ser la cierta la teoría de Knies, tal como la comprenden Panas y Duvigneaud.

5ª La iridectomía sigue siendo la operación preferible en los glaucomas agudos, la esclerotomía en los crónicos, hemorrágicos é infantiles. Esta última puede dar felices resultados en los glaucomas agudos, cuando aquella ha fracasado.

6ª La esclerotomía tiene la ventaja sobre la iridectornía de poder repetirse muchas veces.

7ª La esclerotomía interna de Wecker y la operación de de Vincentiis son una misma operación, que debe comprenderse bajo el nombre de desbridamiento del ángulo iriano.

8ª Deben preferirse las agujas de Valude y de de Vincentiis al cuchillo de de Graefe.

9ª La resección del simpático cervical propuesta por Abadie, no ha dado buenos resultados en manos de todos los operadores, y en consecuencia nada positivo se puede asegurar respecto de ella."

Digitized by Google

A pesar de su título de patogenia y tratamiento del glaucoma, el autor sólo se ocupa del primitivo dejando á un lado el glaucoma secundario, sin embargo de lo cual en la primera de sus observaciones, que pertenece al Dr. Chacón, se trata de gláucoma secundario consecutivo á una irido-coroiditis serosa. Las otras dos observaciones sólo tienen de particular el haber cedido los ataques de glaucoma á la iridectomía, habiendo fracasado las esclerotomías que habían sido hechas antes de la primera operación.—M. U. T.

Erasmo Marin.—**Reflexiones sobre algunas de las formas de las queratitis.**—(*Tesis inaugural*, México, 1899.)

En este trabajo el autor se ocupa de las formas de queratitis que presentan en México algunas particularidades propias, sin entrar en el detalle de la sintomatología, patogenia, etc., de cada una de ellas.

Después de pasar revista á las diversas opiniones que han prevalecido en la ciencia acerca de la escrófula, y hacer notar que la mayor parte de las afecciones así denominadas son ya sifilíticas, ya tuberculosas, según los trabajos de Arloing que ha encontrado en las escrofulides el bacilo de Koch atenuado, estudia como variedades de las llamadas queratitis escrofulosas, la queratitis flictenular, el panus escrofuloso y la queratitis parenquimatosa.

Refiriéndose á la primera, compara entre sí la forma de queratitis *flictenular miliar*, descrita por Wecker, con la que bajo el nombre de *periqueratitis miliar* ha descrito como entidad patológica especial el Sr. Dr. José Ramos,[1] deduciendo de ambas descripciones que el único punto que separa las dos afecciones sería que en la periqueratitis faltan ó son poco notables los síntomas funcionales, fotofobia, lagrimeo y dolores ciliares, mientras que en la forma flictenular miliar de de Wecker estos fenómenos son muy acentuados.

Este carácter diferencial, único, es tanto más de extrañar, según el autor, cuanto que en todas las queratitis *superficiales* los fenómenos de orden funcional son muy marcados, dada la riqueza nerviosa característica de la córnea.

Si se admite con Michel y algunos autores alemanes que la queratitis flictenular es de origen microbiano, el papel de la escrófula, tan decantado por varios autores, quedaría reducido únicamente al de causa predisponente ó adyuvante.

Marín menciona en seguida dos casos de pannus cuya etiología era dudosa, pues no pudieron ser referidos al tracoma ni á la escrófula, y en los cuales el Sr. Chacón empleó el jequiri-

1 Gaceta Médica de México, t. XXXI, pág. 11.

Digitized by Google

ty pero sin haber obtenido resultados favorables para la agudeza visual.

En el capítulo de queratitis intersticial comprende dos variedades: la infiltración corneal superficial y la queratitis intersticial, propiamente dicha, ó profunda, atribuyendo á la primera un origen escrofuloso mucho más frecuente que á la segunda. Lo que el Sr. Marín comprende con el nombre de infiltración superficial y que parece considerar como una variedad no suficientemente estudiada aún, sería "consecuencia de la queratitis flictenular ó bien enfermedad primitiva precedida de flicténulas." Nos parece raro que se quiera clasificar en la clase de las queratitis intersticiales, que están caracterizadas por la integridad del epitelio de la parte anterior de la córnea, variedades en las que existen flicténulas. Fuchs y todos los autores mencionan la posibilidad de que el exudado que caracteriza las eflorescencias se infiltre en las capas superficiales de la córnea, pero nunca han pretendido hacer de estas diferencias variedades de la queratitis intersticial.

Al hablar del tratamiento de esta forma, el autor hace el paralelo entre la acción de los midriáticos y de los mióticos en las queratitis, y declara indicada la atropina cuando hay fotofobia intensa y amenazas de iritis. La eserina dice haberle dado buenos resultados; pero cree que el mayor efecto curativo es debido á los antisépticos y los otros recursos terapéuticos y no á los midriáticos ó los mióticos.

Volviendo al estudio de la queratitis intersticial, afirma que la forma profunda es casi siempre debida á la sífilis y pocas veces á la escrófula.

Para terminar menciona la *periquerato-conjuntivitis exuberante*, descrita desde el año de 1893 por el Dr. Carmona y Valle, y que no es otra cosa, como lo hizo notar primero el Dr. Chacón, sino la entidad morbosa conocida en Europa con el nombre impropio de *Catarro de primavera*, puesto que no es realmente catarro de la conjuntiva ni se presenta sólo en primavera. El Dr. Carmona y Valle, sin conocer los trabajos europeos, había ya hecho de la enfermedad un cuadro completo, que transcribe el autor.

La tesis en lo general adolece de falta de método, tanto en las materias que trata como en la forma de la exposición, que algunas veces es poco inteligible.—M. U. T.

Dr. J. Santos Fernández.—**Algunas perturbaciones oculares tratadas por el suero equino fisiológico.**—(*Crónica Médico-Quirúrgica de la Habana*, T. 24, p. 196.)

Fundado el autor en los estudios de Brown-Sequard sobre el papel que en la nutrición de los elementos de nuestra eco-

Digitized by Google

nomía desempeñan las secreciones internas, y además considerando que el líquido hemático es el vector y distribuidor de estos bienhechores principios ó energías, ha empleado el suero en un caso de anemia de la papila, uno de amaurosis histérica doble, y dos de hemeralopía.

La señora atacada de anemia de la papila era una histeroneurasténica típica. Tres años antes había perdido la vista del ojo izquierdo por anemia de la papila que en la actualidad está blanca. $V = \frac{1}{15}$. Cuando nos consulta la papila derecha normal, la vista empieza á disminuir y la papila á blanquear. Al ver que toma el aspecto de la del ojo izquierdo recurre á las inyecciones y pronto mejora el estado general; la vista mejora también y queda detenida en $V = \frac{1}{10}$; la papila conserva el aspecto blanco. Desde este momento los dolores de cabeza que le hacían la vida insoportable desaparecen, y ella se dedica tranquila á sus quehaceres con la vista que se logró alcanzar. El segundo caso es el de una señorita de 19 años que hace año y medio padece ataques de nervios, durante los cuales ha perdido la vista, pero la ha recobrado en seguida. Esta vez hace diez días que no le vuelve y esto hizo temer una amaurosis permanente. Se le puso una inyección de suero de 10 c.c. y á la hora y media recobró la vista y ha seguido sin novedad.

Los otros dos casos fueron de hemeralopía: un joven de 24 años y una niña de 9; á la segunda inyección la niña veía ya de noche y á la tercera el joven.

Dr. Luis Cirera.—**Un caso de entropión curado por la electrolisis.**—(*Revista de ciencias médicas de Barcelona*, Mayo de 1899).

Caso de parálisis facial periférica del lado izquierdo en un individuo de 60 años, que curó por la faradización pero le quedaba un entropión de la mitad del párpado inferior del mismo lado; las pestañas estaban para dentro y bañándose en el líquido lagrimal obraban como cuerpos extraños irritando la conjuntiva. El Dr. Cirera empleó el método que Bordier (de Lyon) recomienda, pero no le dió resultado, y recurrió al siguiente: introdujo una aguja poco más de un centímetro por debajo de la piel, á unos 2 milímetros del reborde palpebral y paralelamente á éste, en comunicación con el polo negativo de una batería galvánica provista de un buen reóstato y miliamperímetro, y en la nuca colocó una placa en comunicación con el polo positivo. Se hizo pasar una corriente de 6 miliamperios durante cinco minutos. Se retiró la aguja y quedó terminada la intervención.

Los tejidos, como era de esperar, se pusieron enfisematosos, quedando un trayecto tubular abullado, que mejoró ya en algo

Digitized by Google

la posición del reborde palpebral y que no exigió ninguna clase de curación ni apósito. Siguió á esto la licuación y absorción de los tejidos cauterizados, acabando por una *cicatrización subdérmica* que rectificó la posición viciosa del párpado.

En este proceso se invirtieron quince días, pero en forma que al tercero era evidente la mejoría y al octavo habían desaparecido ya todas las molestias oculares, sin señal alguna de la operación.

El autor no asegura que este método dé resultados en otra clase de entropión.—J. S. F.

Dr. R. Jocqs.—**Método de opacificación rápida y completa del cristalino transparente sin desgarradura de la cápsula.**—(*Congreso Internacional de Oftalmología de Utrech. La Clinique Ophtalmologique.* Agosto 25 de 1899.)

A pesar de los numerosos hechos relatados y de los perfeccionamientos introducidos en la técnica de la extracción del cristalino transparente en los casos de miopía elevada, esta operación conserva un carácter de gravedad innegable de que es necesario que el enfermo esté bien penetrado. Además de las complicaciones principales de esta operación, tales como la infección de la herida, el glaucoma consecutivo al hinchamiento de las masas cristalinianas y el despegamiento de la retina, la frecuencia de las operaciones es un obstáculo que detiene á muchos enfermos. El ideal sería obtener una catarata blanda análoga á la de la infancia y que pudiera extraerse por una sola operación, sin tener necesidad después de recurrir á la discisión, operación siempre peligrosa.

El Dr. Jocqs ha ideado un medio muy ingenioso que ha puesto en práctica en varios conejos y perros, habiendo obtenido siempre la opacificación rápida y completa del cristalino en su cápsula. Su técnica es la siguiente: con una jeringa de Pravaz, provista de una aguja fina, punciona la cámara anterior en la periferia, aspira en la jeringa algunas gotas del líquido y después, sin salir de la cámara anterior, punciona oblicuamente la lente é inyecta el líquido aspirado.

Al cabo de 24 horas el cristalino está opalescente, y después de dos, tres días, ó más, está completamente opaco. Una simple incisión lineal de la córnea en la parte superior, permite entonces extraer todo el cristalino en una sesión.

Hasta hoy el autor no ha practicado todavía su muy ingeniosa operación en el hombre; pero los resultados obtenidos en los animales son de tal naturaleza, que vale la pena de ensayar el método en el ojo humano.—M. U. T.

Dr. Sameh Bey (Cairo, Egipto).—**Manifestaciones oculares observadas en el Cairo á consecuencia de la in-**

Digitized by Google

fluenza —(*La Clinique Ophtalmologique*, Agosto 10 de 1898).

El autor ha observado, después de una epidemia de influenza, un caso de neuro-retinitis gripal, dos casos de glaucoma agudo en dos mujeres de edad de 46 y 55 años, un caso de iritis serosa, tres casos de herpes de la córnea, cinco de queratitis flictenular (?) y dos casos de queratitis supurativa, dos de queratitis ulcerosa, tres de hiperhemia de la conjuntiva, dos de conjuntivitis catarral simple (?), nueve casos de conjuntivitis catarral granulosa (ataque inflamatorio agudo en los granulosos), dos casos de equimosis conjuntival y uno de quemosis de la conjuntiva.—M. U. T.

Algunos nombres propios que sirven para designar afecciones y síntomas clínicos en oftalmología.—(*La Semaine Medicale.*)

Argyll Robertson (Signo de). En la tabes y la parálisis general las pupilas reaccionan á la convergencia pero no á la luz; este síntoma sería debido á la extensión de las lesiones al dominio del simpático cervical.

Bard (Signo de). Sirve para diferenciar el nistagmus orgánico del nistagmus congénito. En el primero las oscilaciones del globo del ojo aumentan cuando el enfermo sigue el dedo del médico, paseado delante de su ojo alternativamente de derecha á izquierda y de izquierda á derecha. En el segundo las oscilaciones desaparecen en estas condiciones.

Basedow (Enfermedad de). Bocio exoftálmico.

Begbie (Síntoma de). Exoftalmía.

Bell (Signo de). En la parálisis facial periférica cuando se ordena al enfermo cerrar el párpado del lado paralizado el globo ocular se dirige hacia arriba y afuera. Este signo no se encuentra en la parálisis facial de origen central.

Benedikt (Sindroma de). Parálisis del óculo-motor común de un lado, con temblor en los miembros del lado opuesto. Este sindroma, como el de Weber, traduce una lesión peduncular.

Berger (Signo de). Deformación pupilar frecuente al principio de la tabes, de la parálisis general, en la parálisis del motor ocular común, etc.; en estas afecciones la pupila en lugar de ser regularmente circular, puede tomar una forma elíptica de gran diámetro transversal ú oblicuo.

Bostock (Enfermedad de). Entidad morbosa caracterizada por la asociación de un elemento espasmódico á un catarro de las mucosas conjuntival, nasal y laringea y á veces aun brónquica (fiebre de heno, asma de otoño).

Crichton Browne (Signo de). Temblor de las comisuras de os labios y de los ángulos externos de los ojos al principio de la parálisis general.

Digitized by Google

Flajani (Enfermedad de). Los autores italianos designan bajo este nombre el bocio exoftálmico.

Gowers (Síntoma de). Caracterizado por el hecho de que la pupila reacciona á la luz, no contrayéndose sino dilatándose; se observa á veces este fenómeno en el período pre-atáxico de la tabes, al principio de la parálisis general y en ciertas parálisis del óculo motor común.

Graefe (Enfermedad de). Oftalmoplegia progresiva que ataca sucesivamente todos los músculos motores del globo ocular, el cual queda inmovilizado en posición neutra.

Graefe (Signo de). Diminución de los movimientos del párpado superior cuando la mirada se eleva ó abate. Este signo tiene un gran valor diagnóstico en los casos frustros de enfermedad de Basedow.

Graux-Féréol (Oftalmoplegia tipo). Parálisis asociada de los músculos recto interno de un lado y recto externo del lado opuesto.

Graves (Enfermedad de). Nombre con el cual los autores ingleses designan habitualmente el bocio exoftálmico.

Hutchinson (Facies de). Aspecto de los individuos atacados de oftalmoplegia: los ojos inmóviles, los párpados caídos, la frente arrugada.

Hutchinson (Triada de). Conjunto sintomático que caracteriza la sífilis hereditaria y que está constituído por alteraciones de la oreja (sordera, catarro de la oreja media), de los ojos (queratitis, iritis, coroiditis, etc.) y de los dientes.

Klumpke (Parálisis de). Tipo inferior de la parálisis del plexus braquial, al que se añaden perturbaciones óculo-pupilares cuando el simpático participa de la lesión.

Leber (Enfermedad de). Atrofia óptica hereditaria.

March (Enfermedad de). Bocio exoftálmico.

Möbius (Síntoma de). Insuficiencia de la convergencia de los globos oculares en el bocio exoftálmico.

Parinaud (Oftalmoplegia de). Caracterizada por la parálisis del recto externo de un lado y el espasmo del recto interno del lado opuesto; es inversa de la oftalmoplegia de Sauvineau.

Parrot (Signo de). Dilatación pupilar que se observa en la meningitis como reflejo al dolor (pellizcamiento de la piel).

Parry (Enfermedad de). Bocio exoftálmico.

Revilliod (Fenómeno de). Imposibilidad en la hemiplegia orgánica de cerrar el ojo del lado paralizado sin cerrar al mismo tiempo el ojo del lado sano. Este fenómeno no se encuentra en la hemiplegia cortical, pero caracterizaría la hemiplegia debida á las lesiones intra-hemiplégicas.

Robertson (Signo de). Signo de Argyll-Robertson.

Digitized by Google

Romberg (Signo de). Síntoma frecuente en los tabéticos y los paralíticos generales, y que consiste en que el enfermo vacila y aun puede caer si se le ordena mantenerse en pie con los pies juntos y los ojos cerrados.

Rosenbach (Síntoma de). Imposibilidad que sufren la mayor parte de los neurasténicos para tener los párpados inmóviles, cuando se les ordena tener los ojos fuertemente cerrados.

Sauvineaud (Oftalmoplegia de). Constituída por la asociación de la parálisis del músculo recto interno de un lado y el espasmo del recto externo del lado opuesto. Es la inversa de la oftalmoplegia de Parinaud.

Stelwag (Signo de). Abolición del parpadeo, provocada por la exoftalmía en los basedonianos.

Vigouroux (Síntoma de). Diminución de la resistencia al paso de la corriente galvánica, en la enfermedad de Basedow.

Weber (Sindroma de). Parálisis del óculo motor de un lado asociada á la hemiglegia del lado opuesto. Es característica de una lesión de la parte posterior é interna del pie del pedúnculo cerebral que interesa la emergencia del tercer par.

Wernicke (Afasia de). Sordera y ceguera verbales (afasia sensorial).

Wernicke (Signo de). Consiste en el hecho de que en un individuo atacado de hemianopsia bilateral homónima, la reacción pupilar no se produce cuando un rayo luminoso hiere la mitad ciega de la retina, sino en el caso de lesión que interese las vías ópticas más allá del tálamo. En el caso contrario no se obtiene reacción sino impresionando la mitad sana de la retina.—D. M. V.

GOULD.—**Illustrated Dictionary of Medicine, Biology and Allied Sciences.**—(*P. Blakiston's Son & Cº* Philadelphia, 4ª edición, $ 10).

El bien conocido oculista americano Dr. Gould, Director del *Medical News*, ha dotado á los médicos de lengua inglesa con un magnífico diccionario enteramente al corriente de todas las nuevas palabras que han sido introducidas en la ciencia de pocos años á la fecha. Es un hermoso volumen de 1633 páginas, impreso con claridad y elegancia, é ilustrado con numerosos y excelentes grabados. En cada una de las palabras se halla, además de su etimología griega, latina, etc., la pronunciación inglesa exacta y una definición clara y concisa de su significado. No sólo están comprendidos los términos médicos, sino que además de la zoología y la botánica, la química, la farmacología, la microscopía, dentistería, etc., entran en el cuadro de esta publicación, que recomendamos á todos nuestros lectores, aun á aquellos que no estén suficientemente familiarizados con

Digitized by Google

el idioma inglés, pues por su intermedio les será fácil la traducción de los términos técnicos que se encuentran en los libros de medicina y que los diccionarios ordinarios no definen exactamente en el sentido médico.

NOTICIAS.

El Royal London Ophthalmic Hospital acaba de ser trasladado á su nuevo edificio en City Road. La instalación es soberbia y las enfermerías construídas según todas las reglas de la higiene moderna. La gran sala de operaciones está alumbrada por tres ventanas, de las cuales la de enmedio esta hecha con un solo vidrio para obtener la mayor luz posible. Hay una instalación eléctrica completa que comprende máquinas de corriente constante é interrumpida, y un electro-imán de Haab para la extracción de los cuerpos extraños del ojo. El esterilizador está calentado por medio de la electricidad á fin de evitar el humo y los vapores que se producen con el gas. Hay una sala especial para el examen de la refracción, otra para exámenes oftalmoscópicos, otra para la radioscopía, un museo, una biblioteca y numerosos laboratorios. Las enfermerías tienen capacidad para 50 enfermos.

El Prof. Dimmick, de Innsbruck, ha logrado por fin obtener fotografías del fondo del ojo en el vivo, no sólo de la papila, sino también de la región macular, evitando, por un procedimiento especial, el reflejo de la córnea, escollo en el que habían fracasado los experimentadores desde hace treinta años.

El Dr. Burton K. Chance, ayudante del Dr. Oliver en la sección de literatura oftalmológica de los Estados Unidos en estos *Anales*, acaba de ser nombrado cirujano asistente del Wills Eye Hospital de Filadelfia.

Se ha establecido en el *Jefferson Medical College* de Filadelfia un laboratorio de oftalmología, en el que los estudiantes recibirán además de su curso regular de oftalmología teórica y clínica una instrucción especial, que comprenderá ejercicios de microscopía aplicada á la anatomía patológica y bacteriología del ojo, y podrán practicar además operaciones sobre ojos de animales, etc.

Digitized by Google

Tomo II. ENERO DE 1900. Núm. 7

ANALES
DE
OFTALMOLOGIA

TRABAJOS ORIGINALES.

CONVERSIÓN DE LAS FÓRMULAS DE LOS VIDRIOS QUE SIRVEN PARA CORREGIR EL ASTIGMATISMO.

Por el Dr. Agustín Chacón.
México.

El efecto óptico producido por una combinación esfero-cilíndrica sobre dos meridianos perpendiculares entre sí, puede realizarse, para cada caso, con tres combinaciones de dos vidrios: dos de un vidrio esférico y un cilíndrico y una de dos vidrios cilíndricos con sus ejes perpendiculares el uno al otro. En efecto, si representamos en la figura la refracción del meridiano horizontal por $+r$ y la del vertical por $+r+r'$, po-

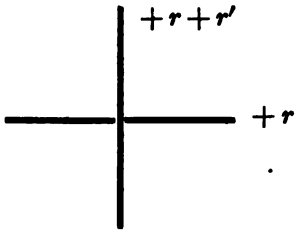

demos obtener el mismo grado de refracción en cada uno de los meridianos principales con cualquiera de estas combina-

Digitized by Google

ciones: 1ª, $+r \frown +r'$ ax. 180°; 2ª, $+r+r' \frown -r'$ ax. 90°; 3ª, $+r+r'$ ax. 180° $\frown +r$ ax. 90°.

El astigmatismo compuesto ó el mixto es preciso corregirlos con alguna de las combinaciones citadas; el examen por los métodos objetivo ó subjetivo nos da una de ellas; pero puede ser que el vidrio esférico resulte de signo contrario al cilíndrico, en cuyo caso es conveniente simplificar la fórmula, cambiándola en otra en la que ambos vidrios sean del mismo signo, lo que permite, además, disminuir el número del vidrio esférico. Otras veces sucederá, en poblaciones cortas, que el óptico no cuente sino con una existencia limitada de cristales esfero-cilíndricos y entonces tendrá que resolver á cuál de las combinaciones que él tiene corresponde la de la prescripción del oculista. Por último, las combinaciones de un vidrio esférico y un cilíndrico no cuestan lo mismo que la de dos vidrios cilíndricos; las primeras se venden más baratas y en ocasiones habrá que preferirlas por ese motivo á sus equivalentes bi-cilíndricas. Estas son las razones por las que el oculista tiene que convertir una fórmula en su correspondiente. Para los casos más usuales existen dos reglas para ejecutar esa operación, á saber: 1ª, si el vidrio esférico y el cilíndrico son de signo contrario y el segundo es el más débil, se sustituye la combinación por otra en la que se cambia el signo del cilindro y su dirección, que queda perpendicular á la primera, y el vidrio esférico se sustituye con otro vidrio esférico igual á la diferencia entre el primer vidrio esférico y el cilindro. 2ª, si el esférico y el cilíndrico son de signo contrario y el segundo es el más fuerte, se cambia la combinación por otra de dos cilindros dispuestos así: el cilindro queda en su primitiva dirección pero su grado es igual á la diferencia entre el vidrio cilíndrico y el esférico y se reemplaza el vidrio esférico por un cilindro del mismo valor y del mismo signo á 90° del otro.

Para no tener necesidad de conservar en la memoria estas reglas y hacer en un momento dado una mala aplicación de ellas, por la prisa, las he reducido á fórmulas que se pueden

Digitized by Google

aplicar llegado el caso, no habiendo así necesidad de poseer una tabla de correspondencias, que por otra parte se puede hacer á la hora que se quiera con ayuda de las mismas fórmulas. e representa el valor del vidrio esférico; c el del cilíndrico; g° la primitiva inclinación del cilindro.

A.—Reducción de las fórmulas de las combinaciones esfero-cilíndricas.

1º $e > c$

a.) $+e > -c$ ax. g°, se convierte en:

$+(e-c) \supset +c$ ax. $(g^\circ + 90^\circ)$

b.) $-e > +c$ ax. g°, se convierte en:

$-(e-c) \supset -c$ ax. $(g^\circ + 90^\circ)$

2º $e < c$

a'.) $+e < -c$ ax. g°, se convierte en:

$-(c-e)$ ax. $g^\circ \supset +e$ ax. $(g^\circ + 90^\circ)$

b'.) $-e < +c$ ax. g°, se convierte en:

$+(c-e)$ ax. $g^\circ \supset -e$ ax. $(g^\circ + 90^\circ)$.

En estas fórmulas, que no son algebraicas sino mnemotécnicas, no debe tenerse en cuenta el signo de que están precedidos los números de los vidrios en las primitivas fórmulas; al sumarlos ó restarlos deben considerarse siempre como positivos, pues he tenido cuidado de indicar el signo que debe tener cada uno de los cristales en la fórmula ya convertida, y es el que precede ó bien á una letra sola ó los que están encerrados en un paréntesis para sumarse ó para restarse entre sí.

B.—Conversión de las fórmulas de las combinaciones de dos vidrios cilíndricos.

Una combinación bi-cilíndrica se puede convertir en dos esfero-cilíndricas. Designemos por c el cilindro de signo positivo y por c' el de signo negativo. Las fórmulas que siguen nos procuran la manera de hacer la conversión. g° indica la inclinación del cilindro que en la fórmula primitiva lleva el signo $+$.

Digitized by Google

$a''.)$ $+c$ ax. $g^\circ \subset -c'$ ax. $(g^\circ + 90^\circ)$, igual á
$+c \subset -(c + c')$ ax. $(g^\circ + 90^\circ)$, igual á
$-c' \subset +(c + c')$ ax. g°.

Ejemplos de aplicación de las fórmulas:

1º $-3 \subset +1$ ax. 15°, aplicando la fórmula b, resulta:

$-2 \subset -1$ ax. 105°.

2º $+1 \subset -3$ ax. 180°, la fórmula a' nos da:

-2 ax. 180° $\subset +1$ ax. 90°.

3º -4 ax. 30° $\subset +2$ ax. 120°; según la fórmula a'' tendremos:

$+2 \subset -6$ ax. 30° y
$-4 \subset +6$ ax. 120°.

Como se ve por el último ejemplo, al convertir una fórmula de una combinación de dos cilindros de signo contrario en una combinación esfero-cilíndrica, la segunda resulta más complicada, por cuya razón no es conveniente realizar esa conversión, sino en casos excepcionales, como por ejemplo, existencia limitada de cristales ó por motivos de economía.

ALGUNAS CONSIDERACIONES PRACTICAS ACERCA DE LA SIFILIS OCULAR.[1]

Por el Dr. Antonio Alonso.
San Luis Potosí.

Entre las enfermedades que plantean diariamente al médico y al cirujano los más arduos problemas diagnósticos y terapéuticos, se cuenta sin duda la sífilis, y entre las numerosas ma-

1 Comunicación hecha á la Academia Médica Potosina, el día 25 de Septiembre de 1899.

Digitized by Google

nifestaciones de esta infección apenas habrá alguna que presente un interés tan grande, que su estudio sea tan importante, que comprometa más la responsabilidad del médico, como las que se refieren al órgano visual: pequeño por su tamaño, pero complicadísimo por su estructura y grande por las elevadas funciones que desempeña.

La historia completa de las manifestaciones de la sífilis en el aparato de la visión prestaría material suficiente para escribir todo un libro, en el cual solamente aquellas del globo ocular ocuparan principalísima parte. No es ese nuestro objeto; nos proponemos tan sólo decir algunas palabras en relación con nuestra práctica acerca de las manifestaciones que con desigual frecuencia produce la infección sifilítica en tres de las membranas más altamente diferenciadas del organismo: la córnea, el tractus uveal y la retina. En la membrana transparente la sífilis hereditaria origina lesiones de la mayor importancia. La queratitis parenquimatosa es su manifestación clásica. La relación que hay entre ambas ha sido objeto de los estudios más minuciosos y de las discusiones más acaloradas. Hutchinson, entre los primeros, ha afirmado, y con él la mayoría de los autores, que la queratitis parenquimatosa está unida siempre á la sífilis hereditaria en la relación de causa á efecto, y trazado magistralmente un cuadro sintomatológico que ha quedado clásico; pero Foster antiguamente y en nuestro tiempo el Profesor Panas, han negado la afirmación absolutista de Hutchinson. Para aquél la queratitis parenquimatosa de los adolescentes no dependería sino en parte de la sífilis hereditaria, 40 por ciento según diversas estadísticas, y sería una manifestación simplemente distrófica ó caquéctica, originada por diversos estados diatésicos. Para el Profesor Fournier la afección corneana sería producida por la discrasia originada por la sífilis hereditaria. Hace de ella más bien un accidente parasifilítico.

No sólo la sífilis hereditaria tiene sus manifestaciones en la córnea sino también la adquirida, hecho que no ha mucho

Digitized by Google

tiempo fué negado por varios observadores. Ésta, aunque con menos frecuencia que la anterior, produce en la córnea lesiones parenquimatosas, entre cuyas varias formas se han descrito dos principalmente: la una se manifestaría por una lesión de forma triangular limitada á la periferia de la membrana y complicándose muy frecuentemente de iritis maligna, y la otra, descrita por Mauthner con el nombre de queratitis puntuada, se caracterizaría por una infiltración gris granítica que desaparecería y aparecería con facilidad, sin participación del iris y sin reacción. Estas formas deberán distinguirse de los simples depósitos puntiformes sobre la cara posterior de la córnea, que se observan en las irido-ciclitis específicas de forma serosa.

Nosotros hemos tenido oportunidad de estudiar varios casos de queratitis parenquimatosa, teniendo casi todas un origen específico. En tres de ellos, adultos jóvenes, hemos observado una forma circunscrita, monocular, caracterizada por una infiltración gris, de forma más ó menos circular, ocupando el centro de la córnea en una extensión de 0m.004 ó 0m.005 con ligera alteración del epitelio y casi sin vascularización ni reacción iriana.

Cedió la afección con facilidad al tratamiento. En una de las observaciones había antecedentes clarísimos de sífilis; en la otra no los había, pero el individuo era netamente artrítico y acababa de sufrir un reumatismo articular agudo. El tercero acababa de pasar la influenza. En una mujer en quien hemos estudiado una forma análoga de queratitis, no había antecedentes específicos, pero coincidía su enfermedad con afecciones del aparato útero-ovárico.

En otro caso, en un enfermo de 32 años, hemos observado una infiltración gris, binocular, de poco espesor, extendida á la totalidad de la córnea con despulimiento de la superficie epitelial, y descomponible por medio de una lente y el alumbrado lateral en pequeñísimas infiltraciones parciales, graníticas, unidas por estriaciones de color gris; había una mediana

Digitized by Google

vascularización y ninguna participación del tractus uveal en el proceso. Después de una duración de cerca dos meses la córnea recuperó su completa transparencia, desapareciendo la infiltración de la periferia al centro de la membrana. Los antecedentes de sífilis adquirida no dejaban duda de la naturaleza de la enfermedad.

Hemos estudiado otro caso en un hombre de 30 años, netamente sifilítico, en el cual una queratitis parenquimatosa estaba extendida á la totalidad de la córnea, revistiendo un aspecto análogo á la anteriormente descrita respecto á la extensión de la infiltración en la córnea y su espesor, pero acompañada de gran reacción y complicada de iritis.

De los hechos que hemos mencionado nos parece deducir que la queratitis parenquimatosa de los adultos, especialmente la forma parcial, es muchas veces de naturaleza específica, pero puede tener también otro origen y estar en relación con diversos estados distróficos ó discrásicos del organismo.

¿Hay algunos caracteres que independientemente de la edad de los enfermos, sus antecedentes hereditarios y los estigmas descritos por Hutchinson, acompañantes de la afección ocular, puedan servir para distinguir la queratitis parenquimatosa debida á la herencia sifilítica de la producida por la infección adquirida? Por lo que nosotros hemos observado nos parece que esta última reviste mucho más frecuentemente que la primera la forma parcial monocular, que puede desarrollarse sin vascularización ni reacción marcada, y cuando se extiende á toda la córnea, no sigue su marcha regular la secuela de los distintos períodos del proceso que es tan característico en la queratitis parenquimatosa clásica. Además, con mucha más frecuencia que esta última, se complica de inflamación iriana ó irido-coroidea.

El tractus uveal y la retina son lugares predilectos de las manifestaciones sifilíticas. El estudio de las múltiples formas que revisten nos llevaría demasiado lejos y fuera del propósito de las presentes líneas. Tan sólo diremos algo de lo que con más frecuencia en nuestra práctica hemos observado.

Digitized by Google

En la etiología de la iritis la sífilis representa un importantísimo factor, puesto que entra en juego en un 60 por ciento de los casos y puede producirla en todos sus períodos. Hemos visto á la iritis específica revestir todas las formas, muy especialmente la plástica y la sub-aguda.

Los signos que se han descrito como propios á la iritis de esta naturaleza: decoloración especial del iris, forma ovoidea de la pupila, granulomas de color cobrizo en la superficie de la membrana, etc., nos parecen tener una importancia secundaria para el diagnóstico de la naturaleza de la enfermedad, pues los primeros los hemos encontrado en iritis de otra naturaleza, y los últimos, aunque característicos, no es frecuente observarlos. Estos datos servirán, por lo común, de adyuvantes en el diagnóstico etiológico de la flegmasia iriana, el que se basará principalmente en el estudio completo del estado general del enfermo y de sus antecedentes.

Un fenómeno local de importancia, acerca del cual ha insistido Galezowski, es la multiplicidad de membranas oculares ó de otros elementos del mismo aparato, afectados simultáneamente. Así por ejemplo: si al mismo tiempo que á una iritis se asiste al desarrollo de lesiones retinianas ó coroideas de cierta forma, de una queratitis parenquimatosa ó de una parálisis muscular, es eminentemente probable que la multiplicidad de manifestaciones tenga un origen común: la sífilis.

En la corio-retina la infección sifilítica produce lesiones variadas, entre las cuales hay algunas acerca de las cuales deseamos insistir en algunas palabras. Una de las más interesantes por su frecuencia y los signos característicos que la constituyen es la descrita con el nombre de corio-retinitis específica. La imagen oftalmoscópica que produce es casi patognomónica.

Al alumbrado con el espejo cóncavo ordinario se observa una nebulosidad en el fondo del ojo que hace aparecer la papila velada é indistinta, muy especialmente hacia su borde interno. Se podría comparar la imagen que presenta el disco óp-

Digitized by Google

tico á la que se observa viendo el sol á través de una bruma más ó menos densa. Las alteraciones se limitan al principio de la enfermedad al fondo del ojo, en su centro, pues explorando la periferia se encuentra transparente y los vasos bien distintos. Después la alteración se generaliza á todo el fondo ocular.

El examen con el espejo plano, especialmente con el de corto foco, de Parent, permite percibir una alteración polvosa del vítreo, formada por pequeñísimos corpúsculos animados de movimiento propio en las diversas excursiones del globo. Cuando la enfermedad lleva un tiempo más ó menos largo, grandes copos pueden ser percibidos. El fenómeno es mejor perceptible interponiendo, detrás del agujero del oftalmoscopio una lente de + 10 ó 14 D. Esta forma de corio-retinitis específica se asocia algunas veces con otras menos frecuentes y que siguen por lo general una marcha crónica. Entre estas hemos encontrado varias veces, sola ó asociada á la anterior, la caracterizada por lesiones de las arterias retinianas, las cuales perdiendo su línea central brillante se transforman en cordones grises, blanquecinos, las que, dejando escapar muchas veces la sangre, originan hemorragias diseminadas aquí y allá en el fondo del ojo. Estas hemorragias pueden, en otros casos, existir sin que la alteración vascular originaria sea percibida al oftalmoscopio. En una de las observaciones que referimos después estos fenómenos eran perfectamente perceptibles.

El *tratamiento* de la sífilis ocular entra por lo general en el grupo de los tratamientos de urgencia. Es de aquellos que demandan del médico la actividad más grande, dada la importancia del órgano afectado y las desastrosas é irreparables consecuencias que con frecuencia producen sus lesiones. De acuerdo con las modernas ideas respecto á la manera de ministrar el mercurio, empleamos sistemáticamente en nuestra práctica la inyección de sales mercuriales, dando la preferencia á las sales solubles. Solamente en casos excepcionales empleamos las fricciones, porque entre otros inconvenientes de menor im-

Digitized by Google

portancia, presentan los principales de no poder dosificarse la cantidad de mercurio introducida en el organismo, pudiendo con facilidad producirse una intoxicación; y por ser este un procedimiento no tolerado por muchos enfermos, muy especialmente los que presentan alteraciones gingivo-dentarias, encontrándose muchas veces el médico en la necesidad de interrumpir más ó menos prematuramente el tratamiento.

Dos son las sales á que damos la preferencia en nuestra práctica. El cianuro de mercurio disuelto en el agua esterilizada al 1 por ciento, solución aconsejada por Abadie, Kalt, Darier y otros oftalmologistas distinguidos, y el biyoduro de mercurio disuelto en el aceite esterilizado según la fórmula del Profesor Panas. Ambas soluciones las empleamos desde hace más de tres años y hemos, con las dos, obtenido los éxitos más satisfactorios. La solución de biyoduro tiene sobre la de cianuro la ventaja de ser sus inyecciones menos dolorosas, inconveniente para éstas que puede en gran parte atenuarse adicionándole uno ó dos centígramos de clorhidrato de cocaina por centímetro cúbico de solución. En cambio la solución aceitosa de Panas tiene la desventaja de ser una preparación que requiere, para ser bien hecha y por consiguiente activa, manipulaciones hábiles de parte del farmacéutico, no factibles, por lo general, en farmacias de tercer orden, de las cuales no es raro recibir pseudo-soluciones con el biyoduro precipitado en su totalidad en el fondo.

Hé aquí brevemente las observaciones siguientes:

1ª A. J., joven de 22 años, bien constituído; ha sido siempre sano. En Febrero del presente año tuvo una ulceración en el miembro, por la cual se le practicó la fimosis fuera de esta ciudad.

Refiere que en Abril sintió dolores músculo-articulares en los brazos, muy especialmente en el brazo derecho, por cuyo motivo fué consultado nuestro compañero el Dr. Méndez. El 1º de Junio empezó á padecer del ojo derecho, atribuyendo él su enfermedad á un golpe de aire. En uno de los últimos días de dicho mes le ví por vez primera, habiéndome participado que hacía ocho días se le había enfermado también el ojo izquierdo. Me encontré en ambos ojos todo el cuadro de una irido-ciclitis serosa. Humor acuoso turbio, pupila estrecha y adherida, depósitos abundantes en la membrana de Descemet; tensión

Digitized by Google

ocular normal en el ojo izquierdo, aumentada en el derecho. O. I. V.= Cuenta los dedos á 3 metros de distancia. O. D. V.=Cuenta los dedos á 1 metro. Imposible de alumbrar el fondo del globo, muy especialmente en el ojo derecho.

Tratamiento.—Fué el enfermo sometido á los midriáticos en ambos ojos, habiéndole practicado en el derecho una amplia punción, con la cual se logró dilatar la pupila medianamente y bajar la tensión intraocular.

Se le practicaron 40 inyecciones de cianuro de HG. de 1 cg. diario, al cabo de las cuales y después de múltiples alternativas en pro y en contra, desapareció la inyección ciliar y los dolores, y se esclarecieron los medios oculares, al grado de poderse examinar con el oftalmoscopio el fondo del ojo izquierdo, sin que hayamos encontrado nada digno de mencionarse especialmente. La agudez visual ascendió en el O. D. á $\frac{1}{10}$; en el O. I. á $\frac{1}{2}$. En estas condiciones el enfermo decidió salir fuera de esta ciudad, habiéndole recomendado que no dejase su tratamiento mercurial y iodurado (3 gr. diarios de K. I.). Después de una permanencia de veinte días fuera de esta capital, y no obstante seguir el tratamiento, volvió con una recaída de su irido-ciclitis: manchas pequeñas rojo-cobrizas en la membrana iriana, en ambos ojos, y en la cara una erupción papulo-crustácea. Ha sido sometido el enfermo esta segunda vez á dos inyecciones diarias de Biyod. de Hg. en aceite esterilizado, según la fórmula de Panas, llevando hasta la fecha 32 inyecciones y habiendo el enfermo notablemente mejorado, así de su enfermedad ocular como de las manifestaciones cutáneas. Es este un caso de sífilis maligna, por la forma é intensidad de sus manifestaciones y su rebeldía á la terapéutica.

2.ª Hombre de 38 años, bien constituído y sano habitualmente. Hace dos años tuvo un chancro seguido de accidentes secundarios perfectamente claros. El 20 de Julio del presente año notó que la vista se le obscurecía de un modo notable en el ojo derecho, por cuyo motivo algunos días después vino á consultarme. El ojo enfermo tenía exteriormente la apariencia normal. El examen oftalmoscópico á la imagen invertida me permitió ver una nebulosidad en el fondo, que hacía aparecer la papila velada y sus bordes confusos. Hacia la periferia el fenómeno era mucho menos acentuado. Recorriendo el campo oftalmoscópico hacia la parte externa é inferior de la papila y á una distancia como de dos diámetros papilares, observé un vaso arterial transformado en un cordón blanquecino, y en toda su extensión, hemorragias de diverso tamaño, siguiendo su trayecto. $V = \frac{1}{20}$.

Tratamiento.—Se le ha mantenido la pupila en un estado de dilatación media por medio de la cocaina y de la homatropina. Se le han practicado 30 inyecciones de á 1 cg. diario de la solución de cianuro de H. G. y hasta la fecha toma el enfermo 3 gramos diarios de ioduro. A la décima inyección empezó á mejorar notablemente y á esclarecerse el vítreo y la retina. En la actualidad la transparencia del fondo ocular es casi igual á la del ojo sano. El disco óptico no presenta ya el aspecto velado del principio de la enfermedad, y pueden seguirse perfectamente los vasos y percibirse los detalles del fondo del ojo en toda su

Digitized by Google

extensión. El vaso transformado en cordón blanquecino con sus hemorragias, algunas de ellas en vía de reabsorción, es perfectamente perceptible. V = $\frac{2}{3}$. Existe un ligerísimo estrechamiento del campo visual.

3ª H. P., de 30 años de edad. Entre sus antecedentes se hace notar en su familia tres niños nacidos muertos antes que él, dos de ellos macerados. En su adolescencia tuvo algunas manifestaciones escrofulosas, y dice que ha gozado siempre de buena salud en el resto de su vida, exceptuando hace tres años que tuvo un chancro con bubón supurado del que curó con facilidad. No acusa el enfermo haber tenido antes accidentes secundarios, ni hay en él deformaciones craneanas, dentarias ó palatinas, ni sordera. Tiene sí bien perceptibles nudosidades en las tibias, y dice recuerda tenerlas desde niño. En la actualidad presenta una pequeña ulceración palatina.

A principios de Febrero del presente año, notó en el ojo derecho fotofobia y dolores. Transcurrido un mes próximamente en este estado, empezó su vista á obscurecerse de un modo notable, y dice las gentes le decían tenía una nube. A las tres semanas de haberse enfermado el ojo derecho, se enfermó el izquierdo, experimentando los mismos fenómenos que en aquél. Le ví yo por primera vez el 25 de Abril, habiéndome encontrado una inyección pericorneana considerable, infiltración densa y profunda de la córnea, de color gris, extendida á toda la membrana, á la que daba un aspecto de porcelana, superficie epitelial de apariencia mate y despulida; imposible percibir la cámara anterior. Teensión aumentada ligeramente en el ojo izquierdo. Visión reducida á la percepción luminosa. No obstante la dificultad de observar el iris, pensé que el tractus uveal tomase parte en el proceso, por los dolores espontáneos y á la presión ciliar, experimentados por el enfermo, y el cambio de tonicidad ocular.

Le sometí localmente á los midriáticos, alternando con mióticos en el ojo izquierdo. Compresas calientes en ambos, repetidas varias veces al día, de media hora de duración. Se le han practicado 50 inyecciones de á 1 cg. diario de cianuro de HG., y toma aún hasta la fecha 3 gr. diarios de ioduro de potasio. A las 15 inyecciones el enfermo empezó á notar la mejoría de su visión, coincidiendo esto con la diminución del espesor de la opacidad corneana, y á los dos meses del tratamiento comenzó á ver lo suficiente para poder dirigirse por si mismo. A la fecha (25 de Septiembre) la infiltración parenquimatosa de la córnea derecha ha desaparecido casi por completo, pudiendo verse una pupila con adherencias y dilatada irregularmente. Con el oftalmoscopio se observó el fondo del ojo derecho lo suficiente para poder lo explorar en toda su extensión, sin haber encontrado en la coroides ó la retina nada digno de especial mención. En el ojo izquierdo aun quedan restos de la infiltración corneana, bien visibles al alumbrado lateral, pero bastante delgados para percibir á través de ellos una pupila adherida y en irregular dilatación. O. D. V. = $\frac{1}{2}$. O. I. V.=Cuenta los dedos á un metro.

La enfermedad ocular en nuestro caso actual reconoce sin duda un origen específico. Su forma, los antecedentes del enfermo, el éxito del

Digitized by Google

tratamiento lo justifican. Pero aquí podría surgir otra cuestión: ¿Es la sífilis hereditaria ó adquirida la que ha originado la enfermedad?

Este hombre tiene en sus antecedentes tres hermanos nacidos muertos antes que él, dos de ellos macerados. Él recuerda desde su infancia tener nudosidades en las tibias bien marcadas; si bien no existen los otros estigmas que, con Hutchinson, se describen como acompañantes de la sífilis hereditaria, ni la edad del enfermo es la más frecuente en que se observa la queratitis parenquimatosa de la herencia sifilítica.

Por otra parte, este hombre dice haber padecido una úlcera en el miembro y un bubón supurado, sin manifestar nada de accidentes secundarios posteriormente. Podría, pues, suponerse racionalmente, que en este joven se ha verificado un caso raro de una enfermedad ocular por sífilis hereditaria, tardía, ó bien que el enfermo, no obstante sus antecedentes eminentemente probables de sífilis hereditaria, ha adquirido posteriormente la infección sin acusar accidentes secundarios, tal vez por haberle pasado desapercibidos, como frecuentemente sucede. En este caso, la herencia, para no admitir una reinfección, estaríamos obligados á considerarla como la transmisión de una distrofia orgánica, más que como la de la sífilis propiamente dicha, según la concepción del Prof. Panas. En este dilema clínico, ¿cuál será la verdad?

Nosotros basándonos en los antecedentes hereditarios del enfermo; en la binocularidad de la enfermedad; en el espesor tan considerable de la infiltración corneana, acompañada de notable vascularizacion, y en la marcha regular que la enfermedad ha seguido en sus períodos, nos inclinamos á considerar el caso presente como un ejemplar raro de sífilis hereditaria tardía. No importa que el enfermo no presente el conjunto de estigmas descrito por Hutchinson; el Prof. Panas ha observado queratitis parenquimatosas típicas en individuos robustos desprovistos de los clásicos signos degenerativos.

UN CASO DE CEGUERA REPENTINA.

Por el Dr. Howard F. Hansell.
Filadelfia.

R. G., negra, de 45 años de edad, al volver á su casa en la noche de su trabajo diario, fué atacada de vértigos, dolor de cabeza, pérdida casi completa del conocimiento y ceguera parcial; todos estos síntomas mejoraron paulatinamente, excepto la ceguera, que siguió aumentando hasta completarse enteramente á las nueve de la mañana del día siguiente. En este estado fué admitida por el Dr. N. F. Mossell, en el Hospital Frederick Duglas, en donde la examiné un día ó dos después.

Digitized by Google

Antecedentes hereditarios: el padre murió hace años de neumonía; la madre vive y es sana, habiendo llegado á la edad de 80 años; un hermano murió con parálisis y el otro por difteria.

La enferma ha tenido un hijo y dos abortos hace muchos años. En Agosto del presente año tuvo fiebre malárica durante tres semanas y desde entonces ha estado aparentemente en buena salud.

Estado actual: las papilas están ampliamente dilatadas é inmóviles y no responden á la luz ni á la acomodación; los medios están claros; ambas papilas hinchadas, probablemente por un exudado fluido que se extiende á alguna distancia en la retina; las arterias están contraídas y las venas dilatadas, y no existen hemorragias ni placas inflamatorias en el resto de la retina. La percepción luminosa falta por completo en todo el campo; no hay parálisis oculares ni de otra clase, aunque la enferma ha tenido pérdida parcial de la palabra y dispoena. Se quejaba de dolor en la región lombar, dificultad en la micción y retención de orina y ligero tenesmo en la defecación. Había también dolor en los dos ojos.

Examen de la orina: densidad, 1020; reacción alcalina, ligeras huellas de albúmina; no hay cilindros.

El 28 de Octubre, después de dos semanas de permanencia en el Hospital, la percepción luminosa central volvió en el ojo derecho y gradualmente se extendió hacia afuera, quedando sólo abolida en la periferia. Siete días después la percepción central volvió al otro ojo que pudo ya distinguir objetos en movimiento.

Noviembre 9. O. D. visión = $\frac{1}{2}$. O. I., percepción de la luz en todo el campo, aunque la visión central es inferior á la periférica.

Ha estado sometida al tratamiento por las unciones mercuriales y grandes dosis de yoduro de potasio y la mejoría avanza aunque de una manera muy lenta.

El punto interesante en este caso es el carácter y sitio de la

Digitized by Google

lesión. El edema de la papila parece indicar que existió alguna obstrucción mecánica en la circulación, pues la palidez de las papilas dependía, tanto de la constricción de las arterias como del obscurecimiento de sus detalles por los exudados, y su aspecto era enteramente diferente del de la papila estrangulada y la neuritis óptica.

El examen de las cavidades nasales y de los senos esfenoidales y etmoidales, no presentó nada anormal.

Aunque no pudieron obtenerse antecedentes sifilíticos claros, es probable que la lesión haya sido causada por el crecimiento repentino de una goma de la base del cerebro; quizá también la ruptura de algún pequeño quiste que haya vaciado su contenido cerca del quiasma, ó la salida de una pequeña cantidad de sangre que se derramó en la misma región pudieran explicar el cuadro morboso. Se encuentra una confirmación posterior del diagnóstico de goma cerebral en la mejoría de la visión debida á la administración del mercurio y los yoduros.

La vuelta de la visión se hizo de una manera especial: comenzó primero en el centro, volviendo las funciones de la fóvea y las fibras centrales del nervio óptico, pero después hubo un aumento más notable en la periferia que en el centro.

El pronóstico es favorable porque puede aún esperarse una mejoría más grande y porque los buenos efectos alcanzados parecen ser duraderos, pero es enteramente dudoso que la visión vuelva á lo que era antes.

Por su aparición repentina y por la ceguera completa el caso referido se parece al de un joven que el autor tuvo oportunidad de observar hace algunos años, y en el cual los síntomas fueron determinados por una meningitis consecutiva á la inflamación supurativa de los senos esfenoidales. En este último enfermo, la percepción luminosa y la visión de objetos en movimiento volvieron á todo el campo, pero quedando siempre mucho menores en la mácula.

Digitized by Google

IX CONGRESO INTERNACIONAL DE OFTALMOLOGIA.

UTRECHT, AGOSTO 14 Á 18 DE 1899.

(Concluye.)

R. Jocqs.—Método de opacificación rápida y completa del cristalino transparente sin desgarradura de la cápsula.—(Véase la Revista Bibliográfica del número anterior.)

J. Hern.—Tratamiento operatorio del glaucoma.—En el tratamiento del glaucoma, tanto agudo como crónico, no se debe perder de vista que abandonado á sí mismo el mal, acarrea siempre la ceguera; es, pues, de nuestro deber no rehusar nunca la intervención si se ve en ella la menor probabilidad de éxito.

En el glaucoma agudo, si una iridectomía no ha bastado para detener el mal, una esclerotomía secundaria es un recurso que no debe nunca descuidarse.

En el glaucoma crónico, el resultado es mucho más inseguro; pero en tanto que no existe la ceguera, el autor es de opinión que debe practicarse la operación como en los casos agudos.

Según él, el glaucoma consiste en un estado de hipertensión del segmento posterior del ojo, porque si se examina cuidadosamente la cámara anterior, se ve que no participa de la hipertensión, y la mejor prueba está en que frecuentemente su profundidad está muy disminuída por el empuje hacia adelante del sistema cristaliniano. Admitiendo, pues, que la hipertensión está confinada sobre todo á la cámara vítrea, es evidente que todos nuestros esfuerzos deben tender á establecer una comunicación entre las dos cámaras, cosa que se obtiene por la iridectomía, cuando esta operación surte.

El autor propone practicar, como operación complementaria á la iridectomía, una punción córneo-irido-vítrea, por medio de un cuchillo de De Graefe, en el coloboma producido por la iridectomía.

J. M. Ball (San Luis, E. U. A.).—*Extirpación del ganglio cervical superior del gran simpático en dos casos de glaucoma y uno de atrofia de los nervios ópticos.—Conclusiones:* 1ª La simpatectomía es una buena operación contra el glaucoma simple. 2ª En los casos de glaucoma inflamatorio rebeldes á la iridectomía, la extirpación del ganglio cervical superior debe ser intentada. 3ª En el glaucoma absoluto, con dolores violentos, la operación debe practicarse antes de llegar á la enucleación.

Digitized by Google

4ª En manos de un operador atento, la extirpación del ganglio superior y aun del ganglio medio es inofensiva; la del ganglio cervical inferior es más difícil y peligrosa.

Dr. Leber (Heidelberg).—*La nutrición del ojo.*—Nuevas investigaciones han hecho aumentar notablemente nuestros conocimientos acerca de la nutrición de la córnea, el cristalino y el vítreo. Consideraré primero los cambios nutritivos que tienen por objeto conservar sin alteración el aparato óptico, en lo que concierne á sus curvaturas y su transparencia, por intermedio de la presión intra-ocular. La secreción de los líquidos que mantiene esta presión, es proporcional á la diferencia de presión que existe entre el contenido del ojo y la presión de los vasos intra-oculares. Las paredes vasculares forman el filtro que retiene las substancias de la sangre que no deben pasar al humor acuoso. No es seguro que el epitelio ciliar desempeñe un papel en esta función.

Los procesos ciliares son el órgano secretor del líquido intra-ocular. No se puede admitir que la superficie anterior del iris desempeñe un papel en esta secreción, y menos aún que ella sola sea el sitio de la secreción del humor acuoso del ojo normal, como lo han pretendido recientemente Ehrlich y Hamburger; se podría demostrar fácilmente que la experiencia de Ehrlich que ha visto á la fluorescina inyectada en la sangre, penetrar en la cámara anterior á través de la superficie anterior del iris, debe ser considerada como proveniente de la difusión de la fluorescina y no de un proceso secretorio. Hamburger ha demostrado que la fluorescina inyectada en la cámara posterior necesita más de un cuarto de hora para penetrar á la cámara anterior. [1] Mencionaré el hecho de que las emulsiones de tinta de China penetran en la cámara anterior en un tiempo un poco más largo. Como para la tinta de China no se puede pensar en un proceso de difusión, deduzco de ahí que la secreción del humor acuoso es mucho más lenta de lo que se ha supuesto hasta hoy. Este hecho puede ser confirmado en los enfermos que tienen cristales de colesterina en la cámara anterior y en los animales, en los cuales se ha introducido oro volador en la misma cámara. En estos dos casos no se observa ninguna corriente líquida que dependa de una secreción

1 Ultimamente el Dr Levinsohn (*Klinische Monatsblaetter für Augenheilkunde.* Febrero de 1899), ha repetido las experiencias de Hamburger sin resultado, y cree que la aparición tardía de la fluorescina en la cámara anterior es debida á que la inyección había sido hecha en el vítreo y no en la cámara posterior. Cuando se inyecta realmente esta última, la coloración verde de la cámara anterior se manifiesta tres minutos á lo más después de la inyección. —M. U. T.

Digitized by Google

rápida; cerrando artificialmente la cámara anterior del animal, se puede uno convencer de la realidad de la secreción ciliar, mientras que nada indica una secreción de la superficie anterior del iris.

Mis experiencias, repetidas por Von Bentzen, en el ojo después de la muerte, y por Noel en el ojo vivo, hacen probable que la superficie anterior del iris desempeñe cierto papel en la reabsorción del humor acuoso secretado por los procesos ciliares

La secreción del humor acuoso por los procesos ciliares queda probada por el hecho de que en la irideremia congénita, así como en la pérdida traumática total del iris, la presión intra-ocular queda normal; mientras que después del arrancamiento del iris y del cuerpo ciliar la secreción de los líquidos intra-oculares se suspende completamente.

El mantenimiento de una presión intra-ocular constante demanda una gran limitación del escurrimiento de los líquidos fuera del ojo; además de la filtración tan conocida á través del círculo venoso de Schlemm, he encontrado con Benoit, un escurrimiento de líquido á través del canal central del cuerpo vítreo y los espacios perivasculares de los vasos centrales. No se puede pensar en un transporte de las substancias inyectadas por los leucocitos; pero este escurrimiento es de todas maneras muy poco importante.

El poder de imbibición de la córnea desempeña un gran papel en el mantenimiento de la presión intra-ocular, porque impide la pérdida de agua en la superficie anterior de esta membrana. El endotelio y el epitelio de la córnea impiden á la imbibición alcanzar un grado incompatible con su transparencia normal.

Es absolutamente falso suponer que todos los órganos del cuerpo, aun los que no producen ningún trabajo, están sujetos á una renovación perpetua y tienen necesidad de consumir constantemente substancias nutritivas. Para las celdillas solas se puede admitir este proceso; pero no existe, de seguro, para la substancia intracelular; de ahí proviene que las necesidades de la nutrición de los elementos constitutivos de la córnea, del cristalino y del cuerpo vítreo sean muy pequeñas y puedan ser satisfechas completamente por la difusión. La ausencia de vasos en estas partes no es un defecto, sino una propiedad de adaptación que tiene por objeto impedir un exceso de nutrición. Esto resalta con más claridad tratándose del cristalino, que se nutre por difusión únicamente por intermedio de la substancia intracelular. En los epitelios, la llegada de los líquidos nutritivos se hace por finos espacios intracelulares que

Digitized by Google

forman un sistema comunicante que puede ser inyectado. Este sistema se dilata de una manera manifiesta cuando la llegada de las materias nutritivas aumenta, como sucede, por ejemplo, en la inflamación de la córnea. No se puede admitir una circulación en este sistema de espacios, porque la salida al exterior falta. En los tejidos compuestos de substancias intracelulares fibrilares, la llegada del líquido nutritivo se hace al través de los vacíos del tejido lleno de líquido; la córnea presenta un caso especial: la nutrición en ella no se hace por canales nutridores, cuya existencia no se ha demostrado nunca, sino por medio de la difusión á través de la substancia intracelular, como lo demuestran las reacciones químicas y las imágenes de impregnación negativas de la córnea. Estas imágenes dependen de la selección física que hace la substancia intracelular oponiendo resistencia á la penetración de ciertas substancias y ejerciendo atracción sobre otras. Las substancias nutritivas siguen el mismo camino. El cristalino y la membrana de Descemet pueden ser atravesados por los albuminoides. En las inflamaciones, la córnea se embebe de una manera difusa de líquido y llega á ser permeable para las substancias coloides

El cuerpo vítreo está compuesto de un armazón fibrilar empapado de líquido que escurre por las incisiones. La fuente de estos líquidos es la misma que la del humor acuoso; pero el líquido vítreo contiene más substancias albuminoides que aquél. De esto depende que el vítreo se atrofia después del arrancamiento de los procesos ciliares sin intervención de un proceso inflamatorio.

Priestley-Smith (Birmingham). — *Tratamiento del estrabismo en los niños.*—Inspirado en las publicaciones de Javal he llegado á confirmar, por mi propia experiencia, los puntos siguientes:

1º El estrabismo comienza ordinariamente en muy pequeña edad.

2º El tratamiento se instituye, por lo general, mucho tiempo después de la aparición de los primeros síntomas.

3º Los resultados obtenidos por el tratamiento son tanto mejores mientras éste ha sido instituído más pronto.

He examinado 576 casos de estrabismo y he podido precisar la época del desarrollo de la desviación ocular. En 60 p% de los enfermos el estrabismo aparece antes de la edad de cuatro años. El máximum de estos casos coincide con la edad de 3 años. 68 p% de todos los casos no han sido tratados sino más de 12 meses después del principio de la afección. 47 p% de los casos no han sufrido tratamiento ninguno sino 3 años y

Digitized by Google

más después de su principio. Esta tendencia á la espectación se explica fácilmente teniendo en cuenta que muchos estrábicos curan espontáneamente y también por la idea, muy esparcida aún, de que la operación constituye el único recurso curativo.

La pérdida del poder de fijación no se presenta sino en el estrabismo fijo unilateral. Ha sido observada 205 veces en los 576 casos observados. Constituye el mayor perjuicio causado por el estrabismo y depende de la precocidad y duración de éste.

Casi una tercera parte de los casos de estrabismo fijo monolateral presentan, pues, la falsa fijación, más frecuente, sobre todo, en los casos que han comenzado en los dos primeros años de la vida. Su proporción disminuye á medida que el principio llega á ser tardío y no se encuentra ya en los que han comenzado desde el 6º año de la vida en adelante. La pérdida de la fijación normal es, pues, secundaria y no primitiva. La fijación normal se desarrolla durante el primer año de la vida y desaparece con tanta mayor facilidad cuanto que ha durado menos tiempo.

El sentido de la fusión se pervierte ó nulifica por la larga duración del estrabismo. En el alternante, la pérdida puede ser tan completa que no puede ya ser restablecido aun por el tratamiento mejor aplicado. Hay razones para creer que el sentido de la profundidad se detiene también en su desarrollo.

La ambliopía del ojo desviado depende probablemente, de la ausencia de desarrollo de las diversas facultades del órgano; pero la cuestión no podría ser resuelta fácilmente porque no es posible determinar la agudeza visual de los recién nacidos.

Los datos necesarios al tratamiento son dados por los métodos objetivos, que son aplicables de hecho aun en los niños muy pequeños. La primera probabilidad de éxito estriba en la corrección tan exacta como sea posible de los vicios de refracción. 96 de mis enfermos han podido ser sometidos al tratamiento ortóptico antes de la edad de 4 años, y yo he podido seguir 55 de ellos. No se puede poner en duda los grandes servicios que presta *la louchette* colocada sobre el ojo no desviado; gracias é ella, 5 de los niños que presentaban la falsa fijación han llegado á fijar de una manera normal. Uno de estos niños tiene bastante edad para que se pueda examinar su visión binocular que es perfecta, á lo menos para la distancia de la lectura. A proporción que la edad aumenta, la restauración de la fijación llega á ser más difícil. En 5 enfermos el estrabismo fijo unilateral se cambió en estrabismo alternante, por el uso de *la louchette*, y en un caso la desviación cambió de lado.

Digitized by Google

El tratamiento precoz es lo mejor en los casos de estrabismo.

Schirmer.—Las ciclitis infecciosas benignas que sobrevienen después de las operaciones.—Entre las inflamaciones que sobrevienen después de las operaciones y, ante todo, después de la operación de la catarata, las inflamaciones supurativas y las fibrinosas, de evolución más crónica, que terminan en la atrofia del globo, son consideradas como siendo de origen infeccioso; pero no lo son de seguro las iritis ligeras que se presentan después de una discisión ó de una extracción, y que desaparecen en algunos días bajo la influencia de la atropina, pues son producidas por las masas corticales ó por el pinchamiento del iris. Entre estos dos tipos de inflamaciones post-operatorias hay iritis y ciclitis cuya evolución puede extenderse á semanas y meses. En catorce meses he observado 16 casos, cuando hasta entonces todos mis operados (60 á 70 por año) habían tenido excelentes resultados. La afección antes dicha evolucionaba con el tipo de una ciclitis serosa que principiando 10 á 12 días después de la operación, curaba al cabo de 2 ó 3 semanas, por las instilaciones de atropina, las aplicaciones calientes, el salicilato de sosa y los sudoríficos. He podido asegurarme después que la causa de estas infecciones consistía en la mala preparación de la solución bórica al 3 por ciento, que el enfermero encargado de prepararla hacía con agua simple, en lugar de agua hervida. Una vez evitado esto, las infecciones no volvieron á presentarse nunca.

Franke (Hamburgo). *Anatomía patológica de la lepra ocular.* —He examinado 3 globos oculares de dos enfermos afectados de lepra. Bajo el punto de vista clínico, uno de los ojos había presentado durante la vida el aspecto de la queratitis intersticial. Las lesiones más extensas tenían su sitio en el cuerpo ciliar, que estaba ocupado por un tejido de granulaciones que que contenía un gran número de bacilus, los que existían también en la córnea, la raíz del iris y las partes anteriores de la esclerótica. Los otros dos ojos presentaban lesiones mucho más avanzadas: el iris y el cuerpo ciliar se habían transformado en un tejido de granulaciones con numerosos bacilus, que existían también en las partes anteriores de la coroide y de la retina; pero las partes eran normales, aparte de algunas lesiones inflamatorias de la papila. El autor admite como verosímil el origen endógeno de la infección en estos casos.

Digitized by Google

COLEGIO DE MEDICOS DE FILADELFIA.

Sección de Oftalmología.

(*Sesión del día* 21 *de Noviembre de* 1899.)

El Dr. W. F. Norris presentó un caso de *Chancro del párpado inferior* en un enfermo de edad de 45 años, en el cual la afección había empezado dos días antes bajo la forma de una pequeña vesícula blanquizca distante cerca de un cuarto de pulgada del ángulo externo del ojo derecho. Al examinarlo se encontró un hinchamiento marcado de los párpados y una masa endurecida en el borde del párpado inferior, cerca del ángulo externo, como de un centímetro de diámetro, y de color amarillento. La conjuntiva bulbar estaba notablemente quemótica y había una pequeña secreción conjuntival. El enfermo se quejaba de fuertes dolores nocturnos en la frente y la sien. No había sinequias ni otras huellas de inflamación del iris. Se le recetó una solución de atropina y yoduro de potasio que se fué aumentando gradualmente hasta 2 gramos. Cuatro días después, la cara, los párpados y los ganglios del cuello se habían hinchado notablemente, y los últimos estaban duros; la masa amarilla del párpado inferior se había roto dejando en su lugar una úlcera irregular y un ectropión del párpado inferior. Estos síntomas decrecieron gradualmente, y á los 27 días no había ya dolor y el hinchamiento de los párpados y la quemosis habían disminuído.

En el borde superior de la córnea, aparecieron varias úlceras pequeñas y superficiales que fueron tratadas por la holocaina y la úlcera del párpado fué tocada con una solución de protargol al 5 p℥ y después con bicloruro de mercurio á 1 para 500. Veinte días después, quedaba una úlcera endurecida con bordes cortados á pico. En la actualidad, la inflamación ha cedido, la úlcera está casi curada y hay tres pequeñas elevaciones en el margen del párpado, justamente atrás del borde exterior de la úlcera. El autor presentó dos dibujos en color del chancro.

No hay antecedentes de infección, ninguna huella ó cicatriz en el pene, ni síntomas de sífilis secundaria ó terciaria. El enfermo atribuye su afección á un traumatismo causado por un fragmento de vidrio que le fué extraído inmediatamente por un compañero.

Discusión.—El Dr. L. A. Duhring encuentra varios puntos

Digitized by Google

de interés en el caso: en primer lugar el período de incubación fué muy pequeño, suponiendo que haya sido la primera manifestación de la sífilis, pues de hecho es el único caso referido en que haya transcurrido tan poco tiempo desde la recepción de la herida hasta la manifestación de la enfermedad; en segundo lugar, es extremadamente rara la gran reacción inflamatoria que acompañó á la úlcera. El enfermo se quejaba de dolor y la conjuntiva estaba quemótica y equimótica, cuyos signos no están de acuerdo con la marcha ordinaria de las úlceras primarias. La palabra "chancro" es á menudo mal empleada; hay varias lesiones que no son propiamente chancros. Una úlcera para ser realmente chancro debe estar rodeada por tejidos endurecidos y ser seguida por los síntomas clínicos de la sífilis.

Respondiendo á una pregunta del Dr. Thomson sobre si la úlcera podría haber sido un chancroide, el Dr. Duhring replicó que en este caso habría debido existir mayor tendencia á la destrucción, una marcha más rápida, y no hubiera habido además ni quemosis ni edema.

El Dr. Thomson refirió un caso de un tumor que tomado primero por un orzuelo resultó ser una úlcera sifilítica. La enferma se había infectado por el contacto de ropas sucias de pus que estaba lavando. La úlcera era extensa y fué seguida por el crecimiento de los ganglios parotideos. El tratamiento específico la alivió por completo sin que se presentaran después síntomas secundarios de ninguna clase.

El Dr. B. A. Randall mencionó el caso de una señora infectada por intermedio de la aguja de la jeringa con la que se le puso una inyección en la encía. El cultivo de los productos demostró la existencia de estreptococos. La úlcera invadió el paladar y presentaba el aspecto típico de una úlcera sifilítica; se acompañó después de caries, pero no fué seguida por ningún accidente específico, hecho que demuestra que las lesiones anómalas no son siempre sifilíticas, aunque lo parezcan

El Dr. G. Oram Ring presentó un enfermo con *sarcoma de la órbita*, de gran tamaño y rápido crecimiento, originado probablemente por un golpe. Se trataba de un muchacho de 18 años que una semana antes había sido admitido en el hospital, presentando exoftalmía, quemosis intensa é hinchamiento marcado de los párpados y tejidos orbitarios, sin que hubiera fiebre. La quemosis y la exoftalmía crecieron rápidamente, la córnea se ulceró y sobrevino una hernia del iris. Se hizo el diagnóstico de hemorragia retro-ocular, pero después de la enucleación el examen microscópico de una porción del tejido orbitario nuevamente formado, promovió grandes dudas acer-

Digitized by Google

ca de la naturaleza maligna del tejido, que consistía principalmente en grandes celdillas redondas y poliédricas con algunas celdillas fusiformes. La numeración de la sangre demostró la ausencia de leucocitosis, siendo el término medio de los leucocitos 9,000. El tumor se extendió rápidamente, invadió el frontal, el maxilar superior y el seno maxilar y se extendió varias pulgadas adelante del plano de la órbita. La superficie anterior se ulceró y sangraba al menor contacto. El caso fué considerado inoperable.

Discusión.—El Dr. de Schweinitz describió cuatro casos de sarcoma de la órbita, El primero comenzó en la coroide y el ojo fué enucleado en el período glaucomatoso cinco años después del principio de la afección; pero reincidió á los cinco meses y entonces se hizo la excenteración de la órbita. El segundo comenzó en la órbita y se extendió al seno. El tercero se produjo por metástasis de un sarcoma de la región abdominal. El cuarto fué enucleado por sarcoma de la coroide, formado de grandes celdillas fusiformes pigmentadas y después hubo que hacer la excenteración.

El Dr. Friebis mencionó un enfermo que sufría de sarcoma diseminado que apareció primero en el ojo.

El Dr. Randall mencionó un sarcoma del cuello consecutivo á un traumatismo directo, que apareció al cabo de un mes y que hubo de ser extirpado tres veces á causa de reincidencias repetidas. El tumor se extendió al ojo, á un lado de la cara, á la oreja y hacia abajo hasta la clavícula. Se le consideró como inoperable y se le aplicaron inyecciones de suero anti-erisipelatoso. El enfermo mejoró bastante y pudo volver á su trabajo, sin que durante seis meses hubiese signos de reincidencia ó metástasis. Recomendó se siguiera este tratamiento en el caso del Dr. Ring.

El Dr. Duhring cree que el tumor en el caso relatado fué producido por el golpe. Llamó la atención acerca de la anemia de la piel que se ve á menudo en los sarcomas de crecimiento rápido. En todos los casos debe recurrirse desde luego al examen microscópico del tumor, y al análisis de la sangre.

El Dr. Carlos A. Oliver presentó un estudio clínico é histológico de un caso de *Melano-sarcoma de la coroide.* El enfermo es un hombre de 64 años de edad, que 26 años antes descubrió accidentalmente que no veía con el ojo izquierdo. Con excepción de dos ligeros ataques inflamatorios, el ojo permaneció tranquilo hasta hace cuatro meses, en que comenzó á aumentar de tamaño y á hacerse doloroso de una manera intermitente. Una masa nodular, muy vascular y densamente pigmentada hizo salida al través de los párpados, y el autor se

Digitized by Google

resolvió á extirpar enteramente el contenido de la órbita. El examen demostró que se trataba de un sarcoma melánico de la coroide, que había roto el globo del ojo, atrófico, en su parte anterior, bajo la forma de un hongo, y en su parte posterior invadiendo toda la órbita. Existían en muchos lugares del tumor extravasaciones sanguíneas y el todo estaba rodeado de celdillas neoplásicas degeneradas; había, además, una grande área de osificación y transformaciones óseas probablemente asociadas con el tumor mismo. Después de la operación no se presentaron reincidencias ni metástasis. El enfermo murió tres años después por un accidente de ferrocarril.

El Dr. de Schweinitz refirió la historia de un caso de *Goma del iris* y *del cuerpo ciliar*, y presentó preparaciones del ojo enucleado. El tumor ocupaba la parte anterior del cuerpo ciliar, y comprendía el iris hasta su borde pupilar; presentaba los caracteres histológicos ordinarios de las gomas y contenía en su centro un quiste que se había desarrollado á expensas de uno de los proceso sciliares más grandes. Había inflamación adhesiva de la periferia del iris en un lado, que obstruía el ángulo de la cámara anterior. y el tumor mismo cerraba el ángulo en el otro lado, lo que trajo como consecuencia ataques de glaucoma que hicieron necesaria la enucleación, pues la vista había sido destruída desde hacía tiempo y las medidas terapéuticas médicas habían fracasado enteramente.

Discusión.—El Dr. C. A. Oliver mencionó un caso de goma del iris y del cuerpo ciliar, seguido de curación, en un hombre de 37 años de edad, cuya vista había quedado reducida á $\frac{1}{60}$, principalmente á causa de infiltraciones gomosas y pigmentarias de los medios. La vista volvió casi á la normal tres veces, por el empleo de dosis heroicas de ungüento doble en fricción. Considera este caso de grande interés no sólo por su terminación favorable, lo que es muy raro, sino por el hecho de que durante los primeros períodos de la enfermedad se necesitaron vidrios cóncavos, esféricos y cilíndricos para mejorar la vista, cuando la verdadera refracción del ojo era una hipermetropía notable.

El Dr. Randall habló de un enfermo en el que el tratamiento por el mercurio y el yoduro no dió resultado, y en el que la solución de Dónovan fué extremadamente útil.

El Dr. Burton K. Chance refirió (por invitación) los *Síntomas oculares encontrados en 23 casos de meningitis cerebro-espinal epidémica.* Los síntomas primordiales consistieron en pérdida de la visión central, fotofobia, ardor de los párpados y catarro; en un caso hubo diplopía, en otro dolores orbitarios profundos, seguidos por ptosis y parálisis facial del lado izquierdo. La agu-

Digitized by Google

deza visual era normal en varios casos, á despecho de la intensa congestión del fondo; en otros había una diminución marcada á causa de neuritis óptica manifiesta. Las lesiones de la conjuntiva que se encontraron eran localizadas y unilaterales, y sin duda habían sido producidas por contaminación proveniente del exterior. En dos casos había convergencia anormal de los dos ojos. Había también una variación más grande en el tamaño de la pupila, de la que se presenta ordinariamente en los individuos sanos. Nunca se observó inflamación de la córnea ó del iris, ni alteración en la transparencia del cristalino. La coroide y la retina nunca presentaron tampoco lesiones marcadas. Las alteraciones estaban localizadas principalmente en las papilas, en las que se podía comprobar muy pronto una neuritis progresiva, caracterizada por hiperemia, edema y proyección hacia adelante del disco y constricción de los vasos aferentes y eferentes.

REVISTA BIBLIOGRAFICA Y DE LA PRENSA.

Dr. V. Domínguez Roca.—**Estadística Operatoria de la Clínica Oftalmológica del Hospital general de Toluca.** —*(Boletín de Higiene, Septiembre 15 de 1899).*

Al terminar el primer año de la fundación de la Clínica Oftalmológica en el Hospital general de Toluca, el Dr. Domínguez Roca, oculista español encargado del servicio, da cuenta del número y clase de las operaciones que fueron practicadas en dicho período de tiempo, y cuyo total ascendió á 232. Los resultados obtenidos fueron ciertamente halagadores, y hablan por sí solos en favor de la habilidad operatoria de nuestro colega.

El número de cataratas operadas fué de 50, de las cuales 27 eran duras, 3 traumáticas, 1 congénita, 1 luxada y el resto, según la clasificación del autor, semiblandas, blandas, morgagnianas, grumosas (?), cápsulo lenticulares y dos incompletas. Sólo hubo que practicar la discisión para cataratas secundarias una vez y en ninguno de los casos hubo infección, excepto en un enfermo atacado de delirium tremens, que se arrancó varias veces el apósito hasta que hubo que sujetarlo con una camisa de fuerza, y en el cual sobrevino la panoftalmía, que el autor, no sabemos por qué, llama "oftalmía purulenta," nom-

Digitized by Google

bre reservado hace mucho tiempo á la conjuntivitis de los recién nacidos, y á la blenorrágica de los adultos.

En todos los casos, excepto en cuatro, se hizo la extracción simple, sin iridectomía, de la cual, y con razón, el Dr. Domínguez es partidario convencido, habiendo tenido solamente dos hernias del iris en 49 operaciones, es decir, un poco menos de 4 por ciento, estadística superior á la de Panas que cuenta 5 por ciento de hernias del iris en sus operados.

Llama la atención que el autor atribuya las dos hernias á "iritis traumáticas producidas en el momento de batir la catarata," pues nunca una iritis podrá ser causa de hernias. Consiguió hacerlas desaparecer "la una por el nitrato de plata, y la otra por sección de la hernia seguida de cauterización."

La visión en los operados osciló entre $\frac{1}{6}$ y la normal, despues de la correción óptica.

Durante el tiempo que comprende la estadística se presentaron á la Clínica 17 enfermos con glaucoma agudo ó subagudo y 9 con glaucoma crónico, y todos ellos fueron tratados únicamente por la esclerotomía, según el método de Galezowski, consiguiéndose 9 curaciones y 4 mejorías en los del primer grupo, y 2 mejorías en los del segundo. Las esclerotomías fueron practicadas varias veces, cuando se acentuaban los síntomas glaucomatosos y siempre se obtuvo, según el autor, el alivio inmediato de los síntomas.

Es raro que el Dr. Domínguez no haya recurrido á la iridectomía de preferencia á la esclerotomía—y más hecha por el procedimiento de Galezowski—cuando este mismo autor confiesa que la esclerotomía es muy inferior á la iridectomía en el glaucoma agudo, y sobre todo que haya obtenido con ella resultados tan brillantes como los que acusa la estadística.

Entre los títulos que usa el Dr. Domínguez Roca en su anuncio publicado en el mismo número del Boletín de Higiene, encontramos los de "Profesor durante cuatro años en la Clínica del célebre Dr. X. Galezowski, de París, y Profesor de las Clínicas interna y externa de enfermedades de los ojos del Hospital General de Toluca." Es bien sabido que en la Clínica libre del Dr. Galezowski no hay más profesor que él, y seguramente que en la ciudad de Toluca, adonde no hay Escuela de Medicina, no puede haber profesor de Clínica oftalmológica ni externa ni interna.—M. U. T.

Dr. C. Finlay (Habana).—**Oftalmía simpática después de treinta años del traumatismo.**—*(Progreso Médico, núm. 1899).*—El Dr. Finlay da cuenta de una interesante observación en una señora de 40 años de edad, que 30 años antes había sido herida en el ojo derecho por una flecha, lo que lo redujo

Digitized by Google

á la atrofia. No sintió en él la menor molestia hasta el 23 de Diciembre de 1896, que sintió un dolor muy intenso de noche, con inyección del muñón, sin saber á qué atribuirlo. El ojo izquierdo era normal. En vista de que la inflamación del muñón y los dolores no cedían, en Enero propuso el Dr. Finlay la enucleación que no fué aceptada. A fines de Marzo se exacerbaron los dolores del ojo derecho y se presentó empañamiento en el izquierdo y fotofobia. Examinado el fondo del ojo izquierdo se advierte que los bordes de la papila no están bien definidos, opacidades flotantes del vítreo, el iris normal, se dilata libremente, ausencia de inyección ciliar. V = 1.

La enucleación del derecho se practicó el 28 de Marzo de 1897. El izquierdo sigue igual.

El 13 de Abril, 17 días después de la enucleación, exudación en el borde del iris. V = $\frac{3}{4}$. La pupila cede á la atropina; ligero depósito exudativo en la cara anterior del cristalino; se enturbia el vítreo; papilitis.

El 25 de Abril, sinequias posteriores; disminuye la vista. Junta con los Dres. Santos Fernández y Dehogues, que convienen en la gravedad. Fricciones mercuriales, yoduro. V = $\frac{1}{10}$.

Después de mejorar y retroceder varias veces, á mediados de Mayo se inicia una franca mejoría, hasta la curación.

J. S. F.

Dr. J. Santos Fernández.—**La extracción del cristalino transparente.**—*(Crónica Médico-Quirúrgica de la Habana, T. 24, pág. 240).*—El Dr. Santos Fernández publica una observación de extracción del cristalino transparente en la oclusión pupilar completa con sinequias posteriores totales. Se refiere á un individuo de 28 años de edad, que después de una oftalmía blenorrágica le quedó una opacidad parcial de la córnea izquierda y la pupila obstruída por opacidades en la cristaloide anterior, y sinequias posteriores casi totales. Se le hizo una pupila artificial, y las opacidades capsulares dificultaron su utilidad. Hecha la extracción de la lente transparente el operado alcanzó con + 20 dioptrías V = $\frac{1}{2}$.

La oftalmía purulenta en los recién nacidos.—*(Gaceta Médica de Cataluña, Septiembre de 1899).*—Publica una carta del Dr. Alvarado, de Valladolid, que se propone reunir los datos que posean los oculistas españoles acerca de cuanto haga relación á la oftalmía purulenta de los recién nacidos. Celebra, imitando á Cohn de Breslau, el método de Credé, y cree con él que "la oftalmía purulenta de los recién nacidos puede y debe desaparecer de todo país civilizado."—J. S. F.

Dr. J. Cerrillo.—**El tatuage de la córnea.**—*(Revista Médica de Sevilla, Abril de 1899).*—El Dr. Cerrillo se declara

Digitized by Google

partidario de esta operación, que algunos practican con repugnancia porque puede hasta provocar la oftalmía simpática. Da cuenta de un caso en que habiéndosele practicado una iridectomía á un enfermo que tenía una opacidad de la córnea se encontró peor que antes de la operación, y practicado el tatuage mejoró, al grado de leer pequeños caracteres, sin duda porque se disminuyó el diámetro pupilar, que, aunque no lo dice el Dr. Cerrillo, es de suponer que así lo haya entendido.

J. S. F.

Dr. F. C. Hotz (Chicago).—**Simblefarón total del párpado superior curado con injertos á la Thiersch.** (*The Ophthalmic Record*, Noviembre de 1899.)—Desde el año de 1893 el autor había recomendado el uso de los injertos cutáneos para sustituir la conjuntiva en los casos de destrucción extensa, cuyo método da grandes resultados en el simblefarón, como sucedió en el caso que refiere el autor, en el cual, á causa de una explosión de dinamita, la adherencia de los párpados á la conjuntiva bulbar era tan completa en casi todos sus puntos, que quedaba visible sólo una faja muy pequeña de la córnea enteramente opaca. Después de destruir las adherencias del párpado inferior hasta poder invertirlo con facilidad, Hotz practicó el deslizamiento conjuntival, con lo cual quedó rehecho el fornix inferior. Poco tiempo después, habiendo destruído las adherencias del párpado superior. procedió á injertar un fragmento de piel tomado de la parte interna del brazo derecho. Para mantener en su lugar el injerto y no teniendo á mano una concha de porcelana como la que había usado ya antes el Dr. May, se valió el autor de una delgada lámina de plomo de forma oval y de tamaño suficiente para que, una vez amoldada á la curvatura del globo del ojo, alcanzara en las partes superior é inferior los fondos de saco. Una vez desprendido de su sitio el colgajo cutáneo, se hizo cabalgar sobre el borde superior de la lámina de plomo con la epidermis en contacto de la lámina y se deslizó bajo el párpado superior, de manera que el injerto quedase en contacto con el nuevo fondo de saco; se unieron después los bordes de los dos párpados por tres suturas y se aplicó un vendaje binocular.

El resultado fué completo, pero como desgraciadamente el injerto era de pequeña dimensión, hubo necesidad de una segunda operación para llenar por medio de uno nuevo una faja de tejido arriba del borde tarsal.—M. U. T.

Digitized by Google

NOTICIAS.

El Dr. Juan Santos Fernández ha sido nombrado redactor corresponsal del Departamento de literatura Española y Portuguesa, de los *Annals of Ophthalmology* de San Luis Mo., Estados Unidos.

La segunda edición del gran *Tratado de enfermedades de los ojos de Graefe-Saemisch*, actualmente en publicación, constará de trece volúmenes y un índice especial y está escrita por treinta autores diferentes, entre los que se cuentan A. Graefe, E. Landolt, Leber, Merkel, Von Michel, Snellen, Wecker, Fick, Förster, Hirschberg, Hess, Sattler, etc.

La primera edición, que se publicó por los años de 1879 á 1880, constaba de siete volúmenes á los que se agregó después un octavo, escrito por el Prof. Graefe: "Perturbaciones de la motilidad del globo del ojo y descripción de sus movimientos normales."

El nuevo *Handbuch der Gesamten Augenheilkunde* será sin disputa el libro más completo é importante publicado sobre oftalmología de treinta años á esta parte, y abrazará todas las nuevas investigaciones y descubrimientos en la anatomía y fisiología del ojo, lo mismo que en la patología y terapéutica.

En vista de los peligros que el agotamiento intelectual trae consigo, las autoridades suisas del cantón de Lucerna han prohibido que los niños estudien en sus casas las lecciones que deben dar en la escuela y han disminuído el excesivo trabajo de las escuelas secundarias. Se concederán 10 minutos de descanso cada media hora y una semana de vacaciones cada seis ó siete semanas de trabajos. No se admitirán en las escuelas niños menores de siete años. (*The Ophthalmic Record.*)

Se ha calculado que de cada ochocientas personas hay una ciega para los rayos X, es decir, incapaz de percibir por medio del fluoroscopio los huesos del esqueleto, monedas ó cualquier otro objeto perfectamente visible para un observador normal.

Digitized by Google

Tomo II. FEBRERO DE 1900. Núm. 8

ANALES
DE
OFTALMOLOGIA

TRABAJOS ORIGINALES.

AMBLIOPIA NICOTINICA.

Por el Doctor Enrique López.
Habana, Cuba.

La ambliopía tóxica más común es la alcohólica. La nicotínica es muy rara. En Cuba, probablemente por la calidad de su tabaco superior al de otros países, y por tanto menos cargado de nicotina, es un hecho excepcional esta forma de trastorno ocular. Por algún tiempo he dudado de la existencia de neuritis exclusivamente nicotínica. Los casos que he observado se prestaban á confusión, por el predominio de la causa alcohólica. Ahora, sin embargo, puedo presentar uno que me merece confianza por el examen general del enfermo y por haber recaído en un médico cuya relación es verídica en todos sus puntos.

Este señor, de 40 años de edad, es de costumbres morigeradas. No padece sífilis, sólo dice ser artrítico. Orinas normales. Buen reflejo rotuliano. Fuma dos cajetillas de cigarros al día, y toma varias veces café puro, pero no toma otro alcohol más que una copa de vino en cada comida. Su naturaleza no es fuerte pero habitualmente está sano, y su modo de expresarse es correcto.

Digitized by Google

Su actual ambliopía empezó con cefaleas poco intensas desde tres meses antes de consultarme. La vista fué gradualmente disminuyendo hasta serle imposible la lectura, por lo cual vino á verme. Compruebo atrofia de los nervios ópticos en el mismo grado en ambos ojos. Esa atrofia es parcial, limitada á la mitad externa de la papila, que está gris. $V \begin{cases} D = \frac{1}{6} \\ I = \frac{1}{10} \end{cases}$ Escotoma central, negativo, elipsoidal, de 15° en su eje mayor en O.D. y de 25 en O.I. Ordeno supresión de café y tabaco y tomar 10 gotas en cada comida de la solución: yoduro de potasio 30 gramos. Agua destilada 20. Tint. qq. 10. Aumentando una gota cada dos días.

Bajo este simple tratamiento á los tres meses llegó á

$$V \begin{cases} OD = 1 \\ OI = \frac{2}{3} \end{cases}$$

La papila tenía mejor aspecto, pero quedaba siempre decolorada. Aquí no entra para nada el alcohol en la patogenia de la enfermedad. Sólo podría quedar alguna duda respecto al café, de que también abusaba. Con frecuencia he anotado ambliopías en personas que tomaban mucho café puro, pero que al mismo tiempo eran fumadores ó bebedores. Hasta ahora no he tenido oportunidad de cargar al café por sí solo como causante de ambliopía. En este enfermo se recomendó solamente la supresión rigurosa del tabaco y así se hizo, obteniéndose la curación gradual. En cuanto al efecto medicamentoso de la solución yodurada lo considero secundario, siendo lo esencial la cesación del agente tóxico.

BREVES REFLEXIONES SOBRE LA OFTALMIA REFLEJA.

Por el Dr. V. Chiralt.

Sevilla, España.

A muchos lectores de esta interesantísima revista parecerá tal vez ocioso y falto de interés este trabajo; pero la práctica

Digitized by Google

diaria y la diversidad, á veces radical, de criterio con que los distintos profesores resuelven los problemas disímbolos á este tema referentes, así como el no haber dicho su última palabra la ciencia acerca de él, son parte bastante para no considerarla fuera de lugar y que yo no juzgue perdidas en el vacío mis pobres opiniones, sólo en la práctica fundamentadas.

Comienzo, como punto de partida, por el breve extracto de un caso clínico, y en él y en otros varios de los que conservo recuerdo basaré mis reflexiones con cuyo espíritu estoy encariñado por hallarse conforme con lo poco que de tradicional y patrio ha formado escuela: me refiero á la cirugía llamada *conservadora.*

D. A. A. y G. de la C., actualmente de unos 52 años de edad, medianamente constituído y de temperamento marcadamente nervioso, que es el predominante en la provincia de Málaga donde nació y vive este sujeto, recibió hace como 20 años un plomo de caza en el ojo derecho que, penetrando por el límite esclerótico-corneal en su parte lateral externa, quedó alojado en el fondo del ojo, próximo á la papila. Tratado inmediatamente por los facultativos de su pueblo (Ronda), y desde lejos, por consultas escritas, por quien estas líneas escribe, curó de su *ciclitis traumática* aguda, la cual, pasada á un estado subagudo que permitió al lesionado trasladarse á Sevilla, mi residencia, sin peligro, fué combatida y curada directamente por mí.

A su llegada de Ronda presentaba el Sr. A. inyección periquerática en el ojo izquierdo, cicatriz completa en su herida esclerotical, dolor á la más ligera presión sobre la mitad externa del ojo, y apenas visión cualitativa, pues difícilmente veía la dirección en que se paseaba ante su ojo herido la llama de un cerillo. Examinado el ojo con el oftalmoscopio, veíanse claros, diáfanos los medios refringentes, y, á través de ellos, en la proximidad de la parte externa de la papila (imagen inversa), un cuerpo esférico, blancuzco, de superficie filamentosa, blanco-gris, muy parecido á la bolsa de un cisticerco, que no podía ser otra cosa que el plomo de la caza, envuelto en un quis-

Digitized by Google

te formado con los exudados que la flegmasía traumática le había suministrado.

El ojo izquierdo continuaba exento de síntomas, gozando de perfecta integridad anatómico-fisiológica.

Mi diagnóstico no ofrecía dudas: *ciclitis traumática* con permanencia de cuerpo extraño en el interior del ojo, sin complicaciones de su órgano congénere; tal fué el que le dí al enfermo, y en cuanto á pronóstico, *fatal* para el órgano herido y *reservado* para su compañero. Tratamiento el propio del caso (que suprimo por demasiado conocido), y *nada de enucleación* mientras no aparecieran síntomas evidentemente reflejos en el ojo sano.

Al cabo de cuatro ó cinco meses quedó curada la ciclitis y, al parecer, borrado ó suspenso todo el proceso morboso en el ojo herido, y nada, absolutamente nada, en el sano. Ordené, pues, al interesado la suspensión de todo tratamiento, higiene perfecta, que su posición social desahogada le permitía, de la función visual, y el uso de gafas-conservas de color azul cobalto, con encargo bien expreso de *recurrir á mí ó á otro oculista tan pronto como advirtiese la menor alteración en cualquiera de ambos ojos.*

Así transcurrieron los años, durante cuyo espacio de tiempo el Sr. A. me vió varias veces, no porque él hubiese percibido nuevos síntomas en ninguno de ambos ojos, sino para asegurarse con mi opinión de que ningún peligro corría su ojo sano y disipar los temores que amigos suyos, muy bien intencionados, pero sobradamente oficiciosos, con sus contradictorios consejos le infundían.

Hará como unos diez años fué llamado á Málaga para operar las cataratas de un opulento comerciante el célebre Dr. Galezowski, y, como era muy natural, el Sr. A. aprovechó la venida á la capital de su provincia del distinguido profesor para consultarle, mereciendo de parte de éste la más absoluta conformidad con la conducta seguida por el que subscribe y la continuación del *statu quo*, pues sin desconocer el peligro posible

Digitized by Google

por la permanencia del cuerpo extraño, como yo no lo desconocí ni oculté jamás al enfermo, los largos años pasados sin tropiezo eran una confirmación tácita del acierto con que se venía empleando la cirugía llamada conservadora.

Llegó el año de 1857 sin más novedad que el haberse atrofiado ligeramente el globo ocular herido y enturbiado su humor vítreo hasta el punto de no ser ya posible reconocer ni la más mínima parte de su fondo, habiendo también desaparecido casi por completo los fosfenos. En tal estado, hacia principios del referido año comenzó el Sr. A. á sentir dolores de cabeza difusos, menos intensos que constantes, los que fueron atribuídos á excesivos trabajos mentales á que se vió obligado el paciente, á pesar de su buena posición, por haberse hecho cargo del albaceazgo de la testamentaría de su parienta la marquesa de M.; pero comenzaron á alarmarse él y su familia por parecerle que perdía alguna vista en el ojo sano, no obstante el uso de cristales correctivos de su naciente presbicia. Atribuyóse el descenso de la vista al exceso de trabajo, no acostumbrado en este individuo, por lo que, hallándose lejos de mi residencia y no queriendo consultar otro oculista, continuaron algunos meses sin hacer nada, ni aun disminuir el penoso trabajo, al que pronto se mezclaron profundos disgustos que afectaron hondamente al Sr. A., de temperamento muy nervioso y carácter muy impresionable, como dije al principio de este trabajo. Llegó el mes de Mayo, y hacia mediados de él, después de una breve excursión al campo en cómodo carruaje, vióse dolorosamente sorprendido por tal diminución de visión que no podía leer ni la cabeza de un periódico. Asistido por los médicos de la población fué tratado sin resultado por una medicación tópica que duró muy pocos días, aconsejándole aquellos que me llamara; así lo hizo, en efecto, é inmediatamente me trasladé á la ciudad encontrando lo siguiente tras minucioso examen. El ojo derecho, el perdido, indolente á la presión en todas sus regiones, blando y ligeramente atrofiado, completamente turbio el vítreo, sin vestigios de visión, co-

Digitized by Google

mo también *sin síntomas de proceso flegmásico actual.* El ojo izquierdo, el sano hasta pocos días antes, ligeramente hiperemiado, lo que le hacía aparecer sonrosado, indolente á la presión y con tal diminución visual que no veía en su alcoba, donde le reconocí, ni destacarse los cuadros que de sus blancas paredes estaban colgados; había, además, alguna cefalalgia pero mucho menos intensa y persistente que la que anteriormente venía padeciendo. El examen oftalmoscópico me hizo ver *un extenso desprendimiento de la retina*, central sin más excepción que la papila profundamente hundida enmedio de la elevación retiniana. *Tratamiento inmediato:* posición supina, reposo absoluto, ninguna conversación, ración de sopa y sudoríficos.

Problema diagnóstico: no existiendo proceso actual morboso en el ojo perdido y, dada la hidropesía subretiniana, producida, al parecer, de repente, ¿debía pensarse en la naturaleza refleja ó *simpática* del nuevo mal? El haber transcurrido veinte años desde la herida del ojo derecho sin fenómenos reflejos sobre el compañero, la forma insólita en afecciones reflejas de un desprendimiento retiniano y el no poder relacionar patológicamente el proceso de ambos ojos, alejaban la idea de afección refleja; pero la ausencia de toda causa conocida del desprendimiento, la cefalalgia, la diminución de la visión que se notaba en el ojo sano y el color sonrosado de su esclerótica, pues en ésta y no en la conjuntiva radicaba, infundían sospechas de oftalmía simpática; en la duda, pues, siendo casi infructuoso, á lo menos en mi práctica, todo tratamiento del desprendimiento retiniano, y absolutamente perdido el ojo derecho, planteé á mis compañeros, sus médicos de cabecera, y á la familia la única solución posible y perentoria: la enucleación del ojo perdido, la que, aceptada por todos, fué por mí practicada en brevísimo tiempo y sin accidentes, dos días después de mi llegada, recomendando la continuación del reposo que venía guardando, el que se extremó por parte del enfermo, fidelísimo cumplidor de todas mis prescripciones.

Digitized by Google

A los dos días de la operación y cuatro de mi llegada cerca de él, comenzó el paciente á distinguir los cuadros más grandes de la pared, pero sólo la mancha cuadrada, obscura, que formaban éstos destacándose de las blanqueadas paredes; distinguía igualmente nuestras caras, no confundiendo con otro á ninguno de los circunstantes, y á distancia como de medio metro, y manejaba con acierto las tasas, cucharas, etc., que tenía necesidad de usar.

Tres días más tarde, quinto de la operación, me despedí del paciente, quien distinguía hasta los más pequeños cuadros de su alcoba, que no había abandonado, como tampoco la quietud en cama, aunque cada vez menos rigurosa.

Al mes de la operación me escribía su familia que desde su balcón distinguía el operado á distancia de ochenta ó cincuenta metros las personas que transitaban por un puente cercano á su casa, distinguiendo perfectamente los hombres de las mujeres y los niños; á los dos meses, por haberle mantenido retraído en casa su mucha aprensión, salió á misa, viendo cercanos y á larga distancia cuantos objetos se presentaban ante su vista; finalmente, en la actualidad lee á 25 centímetros, caracteres del núm. 5 de la escala de Wecker, pero sin poder fijar largo tiempo el trabajo visual sobre objetos cercanos.

Comprenderán los lectores desde luego que no presento este caso clínico como base de mis consideraciones, pues en ciencias de observación como la Medicina ningún caso, por terminante que parezca, puede bastar para sacar deducciones, ni aun establecer reglas fijas de conducta, pero sí por su importancia como muestra del largo plazo que concede la naturaleza para defender la integridad del ojo sano por medio de la inhibición del ojo herido cuando éste es punto de partida de la oftalmía simpática.

Tan poco decisivo es el caso en cuestión que ambas escuelas dominantes, la conservadora, esperando los primeros síntomas de la oftalmía simpática, y la de intervención inmediata, operando tan pronto como se considera perdido el ojo lesionado, estaban en él justificadas.

Digitized by Google

Ya cuando en el Congreso Oftalmológico Internacional de Londres en 1872 presentó el Dr. Warlomont su proposición de operación inmediata antes de la presentación de los primeros síntomas de oftalmía simpática, tenía yo opinión formada acerca del particular, habiéndome enseñado la práctica que no sólo son en pequeño número proporcional los casos de oftalmía simpática, sino que, aun después de desarrollada hasta el extremo de perderse la visión en el ojo indemne, es posible el restablecimiento de la integridad visual; no obstante, tan distante estoy de una extrema pasividad como de leyes absolutas en materia tan opinable como la *oportunidad de la intervención quirúrgica en la oftalmía simpática.* Sobre todo, desde que se han consignado casos de muerte á consecuencia de la enucleación y se ha visto el fracaso de las operaciones con que se ha querido sustituir este método de inhibición ocular, no son lícitos, á mi entender, los apresuramientos en la acción quirúrgica, y únicamente en los casos en que acompañan fuertes dolores al proceso de la ciclitis traumática debe plantearse el problema de la operación inmediata, siempre sobre la base de hallarse el ojo perdido. No puedo citar de memoria los numerosos casos de ojos heridos con persistencia de cuerpo extraño en su interior y pérdida total de la visión que, ó no han presentado proceso flegmásico del cuerpo ciliar ó, terminado éste, ninguna acción refleja han ejercido sobre su órgano compañero, afirmándome yo, por tanto, en mi criterio de cirugía conservadora, muy difícil de mantener, en esta localidad, si la práctica de cada día no la abonara, por cuanto mi dignísimo compañero el oftalmólogo gaditano, Dr. del Toro, profesa opiniones radicalmente contrarias á las por mí mantenidas, y opera todo ojo herido con persistencia de cuerpo extraño, y aun sin esta complicación, recordando yo, como ejemplo, á un niño de pocos meses, hijo de un farmacéutico de Huelva, el cual sufrió la pérdida y atrofia de un ojito por oftalmía purulenta, y fundando en esto su indicación, le practicó la enucleación el citado profesor.

Digitized by Google

Ya sé cuán difícil es, sobre todo en los enfermos residentes en poblaciones pequeñas, lejos de los centros donde hay oculistas establecidos, que acudan en el caso de oftalmía simpática, en busca del profesor desde los primeros síntomas; pero como la práctica acredita que aún después de avanzado el proceso simpático es la enucleación del globo primitivamente afecto soberano remedio, prefiero correr y que corra el enfermo esta contingencia, siempre en más ó menos grado remediable, á que una sola vez fuese seguida de éxito funesto una enucleación practicada por mí sin estar plenamente justificada.

En su consecuencia: la fórmula á que sujeto mi regla de conducta en todo caso de ojo herido con persistencia de cuerpo extraño, presente ó no flegmasia del cuerpo ciliar, *pero sin complicaciones en el ojo sano, es esperar*, con expresa y muy recalcada advertencia de que *á la presentación de cualquier síntoma, por insignificante que parezca, en el ojo sano, busque el paciente un oculista para consultarle*, que cuenta de éste será ó tranquilizarlo, si el síntoma presentado no es síntoma de padecimiento reflejo, ó, si lo es, de aconsejarle la operación inmediata. No creo necesario advertir que no despido al enfermo sino después de curado, ó suspendido, al menos, todo proceso morboso actual, que no llega mi criterio conservador al extremo de abandonar al paciente á su poco envidiable suerte aun en el caso menos grave. Soy *conservador* como cirujano, cuanto á la acción quirúrgica se refiere, pero activísimo y esclavo del *occasio præceps* en el tratamiento médico de la afección primitiva. Mis treinta y cinco años de práctica confirman mi conducta.

Mucho y muy bueno se ha escrito acerca de este asunto desde que Graeffe instituyó la enucleación del ojo perdido como remedio eficaz y único para la salvación del sano atacado, de oftalmía simpática; pero como los prácticos están aún muy lejos de hallarse de acuerdo sobre este problema, he dedicado á los lectores de los *Anales de Oftalmología* estas breves consideraciones con la única pretensión de aportar al acervo de la ciencia estos datos de mi humilde práctica.

Digitized by Google

UN CASO DE CHANCRO DURO DEL PÁRPADO.[1]

Por el Dr. Charles A. Oliver.

Filadelfia, E. U. A.

El día 29 de Enero de 1891 se presentó en mi Clínica en el Hospital Wills para enfermedades de los ojos, un barbero de veinte años de edad, refiriendo que algunas semanas antes le había aparecido una "ampolla" en la parte externa del borde ciliar del párpado inferior derecho. Al romperse la ampolla dejó una úlcera que fué aumentando gradualmente de tamaño. Una semana antes de que se presentara en la Clínica los ganglios submaxilares se hincharon haciéndose dolorosos al tacto. Había ligera secreción catarral en el ojo. No se aplicó otro tratamiento que una pomada de cosmolina.

Al examen encontré una úlcera de bordes cortados á pico y de base endurecida, situada en la parte central del borde cutáneo del párpado inferior derecho. Su forma era la de una media luna y penetraba profundamente en el tejido palpebral. El párpado estaba hinchado y endurecido especialmente en la región de la úlcera y había alguna secreción purulenta sobre esta última. El globo del ojo no presentaba lesiones externas de ninguna clase. Los ganglios cervicales posteriores estaban aumentados de volumen lo mismo que los linfáticos epitrocleanos, particularmente del lado derecho. Las dos glándulas submaxilares, pero particularmente la izquierda, estaban también hinchadas. Existían placas mucosas en la superficie interna de los labios, á los lados de la lengua y en las encías. El pene no presentaba huellas de úlceras ni cicatrices, ni había adenitis inguinal. Un examen cuidadoso de toda la superficie del cuerpo y de las mucosas de la boca, la nariz, la uretra y el ano no permitió encontrar otras lesiones atribuibles á la sífilis.

La úlcera fué tratada con lavatorios bóricos y pulverizaciones de iodoformo y se administraron al interior dosis crecien-

1 Extractado del artículo *in extenso* publicado en el Codex Medicus Philadelfiæ.

Digitized by Google

tes de protoioduro de mercurio. Al cabo de una semana la úlcera había disminuído mucho y sus bordes eran menos recortados; el infarto submaxilar y varias de las placas mucosas habían desaparecido. El enfermo se quejaba de fotofobia intensa y lagrimeo del ojo derecho, y habiéndose practicado el examen oftalmoscópico se encontraron los signos de una inflamación ligera y de fecha reciente de la coroide y la retina: los bordes de la papila difusos y la porción máculo-papilar cubierta como con un velo bien marcado aunque ligero. La visión central en este ojo había disminuído hasta $\frac{2}{3}$ de la normal.

El fondo del ojo izquierdo estaba sano.

Además del tratamiento ya descrito se ordenó al enfermo llevar anteojos obscuros, prohibiéndole el uso de su vista.

Trece días después la úlcera del párpado había casi desaparecido y la inflamación de la retina había disminuído mucho. La adenitis no existía ya y las placas mucosas eran apenas visibles.

En este estado el enfermo fué perdido de vista.

ACADEMIA NACIONAL DE MEDICINA.

Sesión del día 8 de Noviembre de 1899.

(*Gaceta Médica de México*, Enero de 1900).

El Dr. Chávez dijo: Se recordará que en el mes de Marzo presenté á una enferma operada de miopía fuerte por la supresión del cristalino transparente, con un resultado tan brillante, que la misma enferma solicitaba la operación en el otro ojo. Hoy tengo el gusto de presentarla operada de ambos ojos. Antes de operarse, con vidrios de 20 dioptrías, la agudeza visual del ojo derecho era $\frac{1}{50}$ y la del izquierdo de $\frac{1}{10}$. El primero, después de la operación, alcanzó una agudeza visual de $\frac{1}{10}$ con un vidrio cilíndrico cóncavo de 5 dioptrías. Como dije entonces, esa agudeza visual es superior á la obtenida hasta hoy por los oculistas europeos, que sólo han llegado á alcan-

Digitized by Google

zar $\frac{1}{3}$. En la última operación el resultado ha sido aún más feliz, la agudeza visual es de $\frac{1}{2}$ sin vidrios correctores, á pesar de un ligero astigmatismo hipermetrópico que existe. Como se ve, el astigmatismo post operatorio se ha reducido mucho, tal vez por haber practicado en este ojo la extracción lineal, que no ha dejado la menor huella de cicatriz en la córnea. La pupila se ve negra, redonda, perfectamente contráctil y sólo algunos restos capsulares muy periféricos atestiguan la operación practicada.

He deseado nuevamente llamar la atención de mis consocios sobre este punto, por ser todavía una operación muy temida por muchos oculistas. En el curso del año he practicado cinco, todas con brillantes resultados, en cuatro ojos miopes y una en un caso de queratoconus con opacidad central de la córnea y con visión nula. En este caso, después de haber ensayado inútilmeute las cauterizaciones con el gálvano-cauterio por el procedimiento de Critchet, me decidí á practicar la supresión del cristalino con iridectomía en el lugar de elección. La enferma, que actualmente ocupa una cama en el Hospital de Nuestra Señora de la Luz, en donde la pueden ver las personas que se interesen, cuenta ya muy bien los dedos á tres metros de distancia, á pesar de algunos restos capsulares opacificados, que quitaré más tarde.

Creo que esta es la primera operación de este género, que de una manera intencional y pensada se practica en México; pues aunque he sabido que fué recomendada hace muchos años por nuestro maestro el Dr. Carmona y Valle, debido á un éxito accidental que obtuvo, dicho éxito se reputó como una casualidad, y ninguno, que yo sepa, siguió su consejo. Terminó el Dr. Chávez diciendo que en las cinco operaciones que ha practicado, no ha visto presentarse el menor peligro, por lo que la recomienda nuevamente á sus estimados compañeros, atendiendo al inmenso beneficio que de ella resulta á los enfermos.

El Dr. Chacón después de examinar á la enferma, dijo, que el procedimiento ha sido usado ya con éxito en Europa; que aunque las condiciones en las que verificó el reconocimiento no eran de lo mejor, por no estar corregida la refracción, sin embargo, la agudeza visual era de $\frac{1}{2}$ y que mejoraría más remediando el astigmatismo hipermetrópico de que adolecía. Las consecuencias de la intervención deben reputarse como felices, pues un pequeño fragmento de cápsula que ha subsistido, no podía en rigor considerarse como un defecto, puesto que estando lejos del campo pupilar, no dificulta la visión. Hay autores que encomian mucho esta operación y afir-

Digitized by Google

man que cura la coroiditis y otras enfermedades oculares, á más de la miopía. En cambio, hay otros que la vituperan, atribuyéndole los despeganmientos de la retina. Concluye diciendo que ya está muy experimentada en México, Europa y Estados Unidos y que felicita al Sr. Dr. Chávez por los buenos resultados que obtuvo en su enferma.

Sesión del 26 de Noviembre de 1899.

El Sr. Dr. Agustín Chacón, á quien tocaba en turno leer su trabajo de reglamento, presentó una Memoria titulada: "Dos casos de atrofia del nervio óptico originada por traumatismo del cráneo." Puesto á discusión este trabajo, el Dr. Chávez hizo uso de la palabra para manifestar que los hechos de atrofia de la papila consecutiva á traumatismos del cráneo no son raros. "Varias veces, dijo, he sido consultado por los médico-legistas sobre diagnóstico y pronóstico de enfermos que han entrado al Hospital Juárez con traumatismos en la región frontal y han perdido la vista del ojo cercano á la lesión por atrofia consecutiva de la papila. Estos hechos son conocidos desde la época de Hipócrates; pero el primero que dió la explicación citada por el Dr. Chacón fué Abadie. La ceguera, en todos los casos que he visto, ha sido unilateral. Recientemente he observado un enfermo que perdió la vista hace 20 años por atrofia de la papila consecutiva á un traumatismo en la ceja. En el ojo sano hay una agudeza visual de 1½, es decir, superior á la normal, como si el exceso funcional del órgano hubiese exagerado la facultad de ver, lo cual no es raro observar en algunos enucleados."

En los casos de atrofia por compresión del nervio óptico puede ensayarse la trepanación inmediata. Recordó que Parinaud en Francia ha propuesto esta operación para los casos de neuritis óptica por tumores cerebrales ó meningitis y que algunos cirujanos ingleses la han practicado con buen éxito. En estos casos el trépano sirve para disminuir la tensión intracraneana y, por lo tanto, la compresión del nervio, que ocasiona la atrofia.

El Dr. Agustín Chacón manifesto que su trabajo se refería á las atrofias simples de la papila sin neuritis, por lo tanto, y dijo que á su juicio la trepanación practicada con buen éxito en las neuritis ópticas resultaría inútil en los casos de que hace mérito en su Memoria.

El Dr. Chávez: que sólo proponía la trepanación para los ca-

Digitized by Google

sos en que se sospeche la compresión, que bien puede existir sin neuritis óptica. Recomendó practicar el examen oftalmoscópico fijándose en la relación que guarden entre sí los calibres respectivos de las arterias y venas que se desprenden de la papila; pues es bien sabido que en el estado normal dicha relación es de dos á tres, en tanto que en los casos de compresión, las arterias disminuyen de calibre y las venas se dilatan notablemente. Este dato unido á otros puede servir para justificar la intervención.

COLEGIO DE MEDICOS DE FILADELFIA.

Sección de Oftalmología.

(*Sesión del día* 19 *de Diciembre de* 1899.)

El Dr. C. A. Oliver leyó la historia de *Un caso de varice traumática de la órbita, en el cual la ligadura de la carótida primitiva izquierda fué seguida de éxito.* El paciente, de 27 años de edad, había recibido un golpe sobre el ojo izquierdo 5 días antes de ser observado. A los cuatro años de edad fué cogido entre dos carros de ferrocarril recibiendo un traumatismo tal sobre la cabeza que perdió bastante sangre por la nariz, boca y oídos. Existía hinchazón palpebral, edema de la conjuntiva y exoftalmía. El globo estaba casi inmóvil, el iris fijo, é ingurgitadas las venas retinianas. Había un ruido temporal pero no orbitario. La compresión pasajera de la carótida primitiva izquierda hacía volver el ojo á su sitio y desaparecer el estasis venoso. El hecho de aumentar los síntomas á pesar de la compresión continua de la arteria, hizo que el Dr. T. S. K. Morton practicara la ligadura de ésta, de lo que resultó la cesación inmediata de la mayor parte de los síntomas pudiendo notarse por primera vez hemorragias venosas de la retina. Cinco meses después cegó el ojo á consecuencia de un glaucoma secundario, habiendo desaparecido todos los síntomas primero señalados.

El primer accidente probablemente fué el origen ya de una varice aneurismática entre las porciones petrosa y cavernosa de la carótida interna y el seno cavernoso correspondiente, ya de un aneurisma varicoso entre ambos, existiendo un saco intermedio, ó sea la llamada falsa conección aneurismática.

En cualquiera de los dos casos la lesión quedaba en un lu-

Digitized by Google

gar protegido y poco expuesto á la presión arterial, y así creció muy lentamente ó pudo permanecer estacionaria. El traumatismo reciente sobre la región enferma quizá aumentó la abertura entre los vasos, dando origen á la varice orbitaria. La aparición del glaucoma secundario absoluto como final puede comprenderse hasta cierto punto, si se atiende á que el globo ocular es un órgano productor de linfa que está bajo la dependencia de la llegada normal de la sangre.

Discusión.—El Dr. Schweinitz refiere un caso análogo de exoftalmos pulsátil dependiente de una varice del seno cavernoso, en el que desaparecían el ruido y las pulsaciones con la compresión de la carótida derecha. El enfermo tenía una neuritis óptica doble. El reposo en el lecho, la compresión intermitente de la carótida y el yoduro de potasio á altas dosis, disminuyeron el ruido y la cefalalgia de que el paciente era víctima. Veintiún meses más tarde los ojos habían retrocedido en parte, existían algunas hemorragias de la retina recientes y antiguas, las venas estaban todavía dilatadas pero no había neuritis, habiendo desaparecido por completo los ruidos y la pulsación visible. Este resultado se obtuvo por medio de un aparato que el mismo enfermo discurrió y que se aplicaba por horas, comprimiéndose con él la carótida contra la columna vertebral.

El Dr. Risley refiere un caso con síntomas semejantes pero sin neuritis. La compresión de la carótida hacía cesar el ruido, desapareciendo el exoftalmos bajo el yoduro de potasio. Una punción exploradora de la órbita reveló la existencia de un pequeño aneurisma, siendo probable que se formara un coágulo por la presión sobre la carótida, coágulo que fué creciendo hasta traer la curación del aneurisma.

El Dr. Harlan relata á su vez otro caso semejante curado por la compresión intermitente después de que la continua había fracasado. El enfermo, que era garrotero, había sido herido por un carro sobreviniéndole una exoftalmía, latidos, ruidos, dolores, pero pocas alteraciones visuales. La compresión continua por veinticuatro horas apenas produjo una ligera mejoría. Después el mismo paciente se hizo una compresión intermitente con un palo arredondeado y acojinado, obteniendo que su cefalea disminuyera, y después de tres días de ese tratamiento desaparecieron todos los síntomas.

El Dr. Oliver presentó tres acuarelas que representaban fases distintas de un caso de *Ruptura traumática de la coroide con hemorragia de la rama superior de la vena temporal inferior.* El primer dibujo fué hecho una semana despnés del accidente, no habiendo entonces signos de reacción; el segundo 5 días

Digitized by Google

después, demostraba ya una coroiditis macular y alteraciones pigmentarias; en el tercero 4 semanas más tarde se presentan ya cambios degenerativos.

Discusión.—El Dr. Sweet exhibe un dibujo colorido que representa una ruptura de la coroides, un mes después del accidente y en el que se ve ya la degeneración. La coroides está atrofiada en parte y los vasos de la retina son visibles sobre la placa atrofiada.

El Dr. Randall relata un caso en el que un dibujo tomado inmediatamente después del accidente demostraba que la capa cario-capilar estaba alterada. A las pocas semanas el proceso atrófico se extendió por todo el espesor del tejido coroideo. El Dr. Randall considera como lo más interesante del caso la aparición tardía de los cambios profundos en la parte macular de la coroides, aunque no se notaban indicios de traumatismo en ese punto inmediatamente después del accidente.

El Dr. G. C. Harlan leyó un trabajo que trata del *Prolapsus del iris después de la extracción simple de la catarata.* Describe dos casos y se refiere á otros dos en los cuales se presentó el prolapsus durante el tratamiento, siendo reducido con excelentes resultados; como consecuencia establece la conclusión siguiente: El prolapsus del iris durante el tratamiento consecutivo de la extracción simple no es un accidente tan serio como lo indican muchas autoridades; las hernias muy pequeñas pueden abandonarse, á no ser que estorben la coaptación de los labios de la herida; el mejor tratamiento de las hernias grandes es la resección oportuna, aunque una inflamación infecciosa del iris ó de la conjuntiva puede retardar esa maniobra; por último, en cierto número de casos se puede emplear un tercer medio además de la escisión y la espera, á saber: la reducción. Se entiende no habiendo inflamación adhesiva ó séptica.

Discusión.—El Dr. Wm. F. Norris: Estamos conformes en considerar el prolapsus del iris después de la extracción simple como una complicación desgraciada y peligrosa. Esta, sin embargo, no es exclusiva al método señalado y todos los que hace años practicábamos la operación de Graefe, recordamos bien la penetración accidental de los bordes del iris entre los labios de la herida y las cicatrices cistoides que se formaban. La posición del corte influye mucho en la aparición del accidente. Hace mucho que Arlt indicaba que la incisión debía hacerse en la parte transparente de la córnea hacia adentro del limbo y dejando un borde angosto de tejido corneal al derredor de todo el corte. Como bien sabemos, por la práctica de la iridectomía en el glaucoma, mientras más periférica

Digitized by Google

es la herida más fácil es el prolapsus del iris. En los dos hospitales con los que estoy relacionado he hecho 168 extracciones simples; 98 en uno y las demás en el otro. No necesito advertir que he procedido del mejor modo posible, pero los resultados han sido diferentes. En los 98 sólo tuve 3 prolapsus ó sea un 3.1 por ciento y en la serie de 70 tuve 7 ó sea un 10 por ciento. Creo que los mejores resultados en los primeros son debidos á la mejor asistencia de los enfermeros. En este establecimiento, enfermeros especiales vigilan día y noche á los enfermos, los ayudan á cambiar de postura, cuidan de que ya sea durmiendo ó despiertos no se toquen el vendaje, compriman el ojo, ni se acuesten sobre el lado afectado; por supuesto que la alimentación se hace por mano de los mismos enfermeros.

En el otro hospital por el contrario, salvo ciertos ratos, son abandonados los enfermos á sí mismos con gran detrimento suyo, como lo demuestra la mayor proporción de prolapsus. Respecto del tratamiento de este accidente creo que cuando son grandes las hernias deben cortarse y que en las pequeñas es más útil el vendaje cuidadoso.

El Dr. Risley hizo resaltar los puntos principales de la serie de 31 casos de extracción simple practicados en el hospital Wills desde Noviembre de 1895. Operaciones secundarias se hicieron necesarias en 10 de los operados. La pupila era ovoide, deformada por adherencias entre la periferia del iris y la herida en 3 ojos, y en uno estaba el iris plegado en el ángulo imitando un coloboma como el que resuta después de la iridectomía. El prolapsus al través de la herida se presentó en 3 casos. Dos veces fué descubierto al abrir el ojo al segundo día y en ambos fué cortado, obteniéndose un éxito y resultando una $V = \frac{6}{9}$ en un ojo y $\frac{6}{12}$ en el otro. En el tercer caso se produjo el prolapsus en la mañana del quinto día mientras el enfermo hacía esfuerzos para orinar temiendo se le practicara el cateterismo. La herida se abrió cerca del ángulo interno, apareciendo una hernia muy pequeña del iris en dicho punto, pero estando cubierta por el colgajo conjuntival se le abandonó aplicándole un vendaje compresivo.

En todos los casos de prolapsus ó de deformación de la pupila, debida á un prolapsus inminente, el resultado se pronosticó al tiempo de hacer la extracción, con excepción de el hombre que se causó la reapertura de la herida ya cicatrizada al hacer esfuerzos para orinar.

En cada uno de los otros casos la observación indica que el iris manifestaba tendencia á salirse durante la operación. El Dr. Risley cree que una técnica defectuosa explica la tenden-

Digitized by Google

cia al prolapsus en muchos casos, mientras que en otros la causa es la acumulación de masas corticales ó del vítreo detrás del iris en la línea de la sección córneal; pero aun en éstos, una asistencia consecutiva adecuada hubiera podido evitar el prolapsus. Por lo mismo está de acuerdo con el Dr. Norris en lo que se refiere á la importancia del tratamiento post-operatorio, sobre todo durante las primeras 12 ó 24 horas. Cree también que la hernia no es rara en aquellos casos en que la tendencia existía ya desde el momento en que se aplicó la primera curación (al levantar el operado la cabeza para la aplicación de la venda), ó bien al transportar el enfermo á su lecho, ó por una sacudida de la camilla, etc. Opina que un colgajo conjuntival hace el prolapsus menos probable facilitando la curación de la herida. Sólo en dos sujetos fué retardada la restitución de la cámara anterior más allá de la mañana del segundo día (36 horas).

El Dr. de Schweinitz dice que escoge los casos para la extracción simple, y que cuando el globo está duro, la lente grande, el iris no fácilmente dilatable, irritada la región ciliar, no madura la catarata, y las condiciones físicas y morales del enfermo tienden á producir en él intranquilidad, es preferible el método combinado. 49 extracciones simples han dado 3 prolapsus: de éstos uno se redujo al sexto día con la eserina, dando una V. de $\frac{8}{8}$; en otro se hizo la escisión y los bordes de la herida fueron suturados, resultando una agudeza, sin capsulotomía, de $\frac{6}{20}$, y en el tercero, en un enfermo inquieto, se produjo una iritis con oclusión de la pupila. En otros dos se hizo un examen del ojo una hora después de operado, y notándose tendencia al prolapsus se practicó una iridectomía pequeña. En algunas de sus extracciones simples no logró obtener una pupila enteramente redonda, debido á sinequias anteriores ó posteriores, pero en ellos no hubo salida del iris entre los bordes de la herida y no pueden clasificarse como prolapsus. Siguiendo las enseñanzas de los Dres. Norris y Risley, había creído hasta hace poco que una de las causas más poderosas del prolapsus era la movilidad del enfermo poco después de la operación, y sin embargo los tres prolapsus descritos se produjeron en enfermos operados en sus camas en las que permanecieron sin moverse, vigilados por enfermeros competentes. Los otros pacientes, por el contrario, fueron trasladados de la mesa á una camilla, subidos al tercer piso, pasados después á sus camas y, sin embargo, no se presentó en ellos ni un solo prolapsus.

Parece por estos datos que debe existir otro motivo de más importancia, causa del prolapsus, y cree que la sección defec-

Digitized by Google

tuosa de la córnea probablemente constituye el factor de mayor significación. El exponente no concede utilidad alguna á la pilocarpina ó eserina para prevenir la hernia del iris, ni para reducirla una vez formada. Si la nota poco después de la operación la corta y reduce los bordes; en otros términos, trata de hacer una iridectomía limpia. Si es notada hasta el tercero ó cuarto día, ya adherido el prolapsus, trata el ojo con atropina y vendaje compresivo, en la creencia de que aquella no aumenta la tensión y en cambio previene la iritis. Por supuesto las circunstancias alteran los métodos y cada caso requiere estudio especial. Refirió tres complicaciones interesantes que se presentaron en la serie de sus operados. (1ª) Inversión completa del colgajo 24 horas después de la operación; se le reduce obteniendo buenos resultado. (2ª) Retardo en la cicatrización de la herida, el iris permaneció en su lugar hasta los diez y siete días, uniéndose entonces al borde de la herida pero sin hacer hernia; la cámara anterior se cerró al día siguiente. (3ª) Astigmatismo elevado cuarenta y ocho días después de la operación, con $+5$ S. $\bigcirc$ $+10$ C. eje $170° \frac{6}{6}$. Diez y seis meses después el vidrio aceptado era $+9$ S. $\bigcirc$ $+3$ C. eje $5° \frac{6}{7.5}$. El Dr. de Schweinitz está conforme con el Dr. Harlan en que el retardo en la unión de la herida no favorece el prolapsus, y que la adherencia del iris á la córnea puede sur un medio de que se restaure la cámara anterior. Por último, dicho miembro se refirió al método que ha visto emplear al Dr. Trousseau, á saber: la transfixión simple del prolapsus con un cuchillo de Graefe sin intentar cortar la hernia.

El Dr. Oliver considera como factor más importante en el asunto el peligro de una infección en los casos en que una herida abierta acompaña al prolapsus. Cree que deben evitarse los movimientos bruscos inmediatamente después de la operación, y que cierta tendencia á la hernia puede servir como precursor de dicho accidente. Si el prolapsus ha de producirse aparece desde luego. Para la extracción simple ha escogido siempre los casos en los que no había contraindicaciones.

En una serie de 49 operaciones sólo tuvo 4 con prolapsus postoperatorio, los que se presentaron en hombres con cataratas maduras, y en ninguno hubo resultados desastrosos para el ojo. Dos fueron en casos sencillos, uno á las 18 y el otro á las 36 horas sin causas ostensibles. El primero fué cortado y en el otro reducido el prolapsus, obteniéndose en ambos una vista normal. El tercero apareció á las 18 horas, y á pesar de su presencia se obtuvo la cicatrización. Por tres meses la parte herniada varió en tamaño y flaccidez, después se hizo gruesa, aplanada y opaca. $V = \frac{20}{60}$. En el cuarto caso la lente salió

Digitized by Google

con fuerza produciendo una hernia central del iris que reducida dejó una pupila circular. La herida de la córnea cerró en menos de 24 horas, pero al quinto día se produjo un segundo prolapsus y la pupila permanente quedó irregular; la V fué de $\frac{20}{20}$. Como propias presenta las conclusiones siguientes: El prolapsus postoperatorio en la extracción simple es más probable en los casos en que el iris se ha herniado durante la operación. Puede evitarse por el masage suave al través de los párpados durante la maniobra operatoria, pero el saco conjuntival debe estar sano y bien lavado antes de la intervención. El iris debe ser reducido sólo cuando es reciente la hernia y cuando su tejido está sano, y la incisión y la membrana conjuntival son normales. Debe cortarse sólo en los casos recientes en los cuales el tejido herniado está contundido y el saco conjuntival no contiene gérmenes.

El Dr. Thomson se refirió al tratamiento postoperatorio empleado por Knapp, por el cual se le da al iris oportunidades de salirse, si tal es la tendencia de dicha membrana. La opinión de Thomson es que las hernias dependen principalmente de la incisión. Cuando ésta es hecha valiéndose de un cuchillo pequeño y delgado que penetre exactamente en el limbo corneal, los bordes inmediatamente se ponen en contacto y pronto cicatriza la herida. En su práctica recurre de preferencia á la extracción combinada y, aunque admite las ventajas de una pupila redonda y pequeña, sostiene que la curación es más dilatada, el ojo está más expuesto á las inflamaciones y la catarata secundaria es más frecuente.

Al concluir la discusión, el Dr. Harlan manifestó que se inclinaba á creer que hay algo de verdad en el dicho de Parinaud, quien asegura que el retardo en la cicatrización tiende á prevenir el prolapsus ó cuando menos no lo favorece. En 500 casos de extracción recientemente coleccionados en el hospital Wills, se retardó la unión más allá de cinco días en 26 enfermos. En 14 se había hecho la extracción simple y de ellos sólo dos veces se observó el prolapsus, en ambos 18 horas después de la operación, y por lo tanto fué éste probablemente la causa, pero no el efecto del retardo en la cicatrización.—F. A.

Digitized by Google

REVISTA BIBLIOGRAFICA Y DE LA PRENSA.

Dr. Enrique B. Demaría.—**Simblefarón total. Nuevo proceder operatorio.**—(*La Semana Médica.* Buenos Aires, Noviembre 9 de 1899.)

Relata el caso de un enfermo, de oficio albañil, que sufrió en el ojo izquierdo una quemadura con cal viva, la que produjo la atrofia del globo y un simblefarón completo, estando ambos párpados adheridos al globo ocular en toda su superficie y persistiendo solamente la hendedura palpebral ligeramente entreabierta, lo que hacía imposible la colocación de un ojo artificial.

Como el enfermo insistiera en ser operado, el Dr. Lagleyze puso en práctica un procedimiento original, que el autor describe después de pasar revista á todos los métodos empleados hasta el día para remediar el simblefarón. Cita la opinión de Panas que cree que el éxito es siempre incierto, pues en la mayor parte de los casos, aunque el estado de los tejidos es excelente después de la operación, poco tiempo después se forma un tejido inodular que retrae los fondos de saco y los cierra imposibilitando la colocación del ojo de vidrio.

La mayor parte de los hechos de curación, relatados en la literatura, se refieren al simblefarón parcial, pues en el total aquella casi nunca se obtiene. La operación del Dr. Lagleyze consiste en tomar un colgajo de piel amplio y único en la región epitrocleana, injertándolo después sobre la superficie cruenta del simblefarón.

Previa anestesia clorofórmica, se destruyen ampliamente y en toda su extensión las adherencias anormales hasta llegar á los fondos de saco, y una vez hecho esto se cortan ambos párpados en todo su espesor á la altura de dichos fondos de saco y paralelamente á la hendedura palpebral. Se toma entonces un injerto de piel de forma arredondada que se introduce por las aberturas de los párpados, colocándolo de manera que la superficie cruenta quede en contacto con el globo ocular y su superficie libre con la cara interna de los párpados, suturándolo en seguida con el borde posterior de las incisiones practicadas en los párpados y cerrando después por otras suturas los ojales formados en estos últimos.

El procedimiento descrito difiere del de Panas en que en este último los colgajos se toman de la región temporal y de la mejilla, quedando adheridos por su base, y en que una vez introducidos por los ojales practicados en los surcos órbito-

Digitized by Google

palpebrales, se suturan contra la cara tarsiana de ambos párpados. El objeto del Dr. Lagleyze es impedir con su procedimiento la retracción de los fondos de saco, que después de cierto tiempo desaparecen por completo haciendo imposible toda prótesis, hecho que podría atribuirse en parte á la tensión que determina la retracción de la piel una vez adherida á la superficie tarsiana. En el enfermo que hace objeto del trabajo del Dr. Demaría, no se obtuvo éxito sin embargo, á pesar de lo racional é ingenioso del procedimiento del Dr. Lagleyze, pues mes y medio después de la intervención, la cavidad obtenida, muy suficiente al principio, se ha ido estrechando á tal grado que hace ya imposible la colocación del ojo artificial. Es, no obstante, de gran interés el proceder operatorio descrito, pues viene á contribuir á la resolución de un problema hasta ahora por desgracia insoluble.—M. U. T.

Dr. Urraca.—**Contribución al estudio de la miopía progresiva por la extracción del cristalino transparente.**—(*Tesis inaugural*, Madrid.)

El Dr. César Urraca y Alvarez Reyero, que hizo sus estudios de oftalmología en la Clínica oftalmológica de los Dres. Alvarado y Alvarez, en Valladolid, ha presentado á la Facultad de Medicina de Madrid la tesis que encabeza estas líneas.

En 74 páginas de 8º mayor desarrolló el autor su tesis tendente á demostrar con los datos aportados por los autores que han publicado trabajos sobre la materia, que el tratamiento es pernicioso.

Receloso el autor, como sus dignos maestros, de los resultados de la extracción del cristalino transparente en la miopía, una sola vez la practicaron en la clínica de Valladolid y desde luego la combaten con elementos ajenos.

Nosotros, que somos partidarios del método, sin tener tampoco datos propios en que apoyar la defensa, porque en nuestro país la miopía es escasa, hemos, sin embargo, adoptado la extracción del cristalino transparente con otros fines.[1]

Estamos, pues, más cerca del Dr. Mathieu, que á principios del año ha presentado la misma tesis á la Facultad de Medicina de Paris,[2] que del Dr. Urraca que afirma se han perdido por desprendimiento de la retina muchos casos de los publicados como curados.

El Dr. Enrique Mathieu ha practicado sus investigaciones sólo en enfermos operados tiempo atrás. Uno de ellos hacía vein-

1 *Crónica Médico-Quirúrgica de la Habana*, T. 25, y *Clinique Ophtalmologique* núm. 21, 1899. Paris.

2 Thèse de Paris. Janvier, 1899. Carre et Naud, editeur.

Digitized by Google

te años de operado, y los que menos tiempo contaban era de cuatro á dos años de operados, y ha podido convencerse que el mejoramiento de la vista viene tardíamente.

Es indudable que la nota pesimista del Dr. Urraca avivará el deseo de demostrar las ventajas de una operación que por poca seguridad que preste se realiza en miopes que están en los dinteles de una ceguera incurable.

No dudamos que cuando se pueda convertir en catarata, sin los riesgos corrientes que hoy se reconocen, el cristalino del miope, la operación será sencilla y de resultados tan seguros como el de una extracción de catarata ordinaria.

Damos las gracias al Dr. Urraca por el ejemplar remitido y le felicitamos por su esfuerzo en pro de nuestra oftalmología.

J. Santos Fernández.

Dr. Trantas (Constantinopla).—**Retardo del restablecimiento de la cámara anterior en los operados de catarata y su tratamiento por el massage de la córnea.**—(*La Clinique Ophtalmologique*, Noviembre 10 de 1899.)

Después de referirse á los distintos trabajos que en estos últimos tiempos han aparecido sobre la cuestión, entre los cuales cita los de Mr. Speville, M. Deschamps y el publicado por nosotros en *La Clinique Ophtalmologique* (Agosto 25 de 1898), hace un resumen de la teoría que le parece más aceptable y que no es sino una mezcla de las que refieren la causa del fenómeno á la falta de oclusión de la herida corneal y de las que hacen consistir el hecho primordial en la adherencia del iris y la cristaloide á la cara posterior de la córnea, incurriendo en la misma confusión que hemos señalado en el trabajo mencionado.

Cita dos casos de su práctica, en el primero de los cuales, después de una extracción combinada, sin incidentes, la cámara anterior no se restableció sino después de diez días de la operación gracias á las instilaciones de atropina.

En el segundo, al abrir el ojo el cuarto día, después de una extracción también combinada, se encontró la cámara anterior no restablecida, por lo que se prescribió la atropina y el reposo; pero como después de quince días el ojo permanecía en el mismo estado, el autor intentó el massage de la córnea practicado al través del párpado inferior, por cuyo medio desde el día siguiente la cámara anterior volvió á su profundidad normal, á pesar de que la herida de la córnea *no estaba completamente cicatrizada*, porque cuando se abría el ojo el humor acuoso escurría al través de la herida y la cámara anterior disminuía en proporción. La cicatrización completa no sobrevino sino un mes después de la operación. Antes de que la cámara

Digitized by Google

anterior existiese, los bordes de la herida estaban tan bien coaptados que, según el autor, la cicatrización parecía ya hecha; no lo estaba sin embargo, afirma, porque la hipotonía era muy marcada.

No nos parece que la diminución de tensión del ojo pueda ser invocada como razón suficiente para demostrar que la herida de la córnea no se había cicatrizado por completo; es quizá más probable que algún movimiento del enfermo ó maniobra del cirujano haya vuelto á abrir la herida. De todas maneras, el hecho de que la cámara anterior se restableció á pesar de que la herida estaba abierta, demuestra, como lo habíamos asentado ya, que no es la falta de oclusión de la herida el fenómeno determinante del no restablecimiento de la cámara anterior. Además, la presencia de fenómenos glaucomatosos en ojos afectados de este accidente, es otra prueba de que la cicatriz de la herida es completa.—M. Uribe Troncoso.

Dr. B. E. Kelly.—**Queratocono.**—(*The Ophthalmic Record.* Noviembre de 1899.)

El autor refiere un caso de queratocono en el cual, al practicar la iridectomía, hirió por accidente la cristaloide anterior, produciéndose consecutivamente una catarata traumática que fué operada por discisión (se trataba de una niña de 11 años), obteniéndose un resultado notable respecto de su agudeza visual que de contar únicamente los dedos á dos pies de distancia, subió á $\frac{20}{60}$.

El autor cree el suyo el primer caso en el cual se extrajo la lente por queratocono; pero como se recordará, un accidente semejante ocurrió hace mucho tiempo al Dr. Carmona y Valle, quien habiendo extraído el cristalino vió la agudeza visual de su enfermo elevarse notablemente.—M. U. T.

Dr. A. Neuschüler.—**Cilindro-esferómetro Javal-Neuschüler.**—(*El Policlínico.* 1899.)

El autor ha presentado ante el XV Congreso de la Asociación Oftalmológica Italiana un nuevo instrumento que llama Cilindro-esferómetro Javal-Neuschüler, el que además de dar el grado de las lentes esféricas, da el grado de las cilíndricas y la inclinación del eje de éstas; ventaja la última de que carecen los demás instrumentos. Consiste en un platillo provisto de una serie de puntas depresibles que se adaptan á la forma de la lente por examinar y de un cuadrante con una aguja movible que da la medida exacta de las curvaturas buscadas.

F. A.

Dr. A. Neuschüler.—**La percepción de los colores y la agudeza visual para los caracteres coloridos sobre fondo gris variable.**

Digitized by Google

El autor se propuso resolver las siguientes cuestiones:

1º Determinar cuál era la mayor distancia á la cual podía ver el *color* de un carácter de 5 milímetros, proyectado sobre un fondo cuyo color variaba del negro al blanco, pasando por toda la serie de tintes intermedios desde el gris obscuro al gris claro.

2º Ver la mayor distancia á la que podía distinguir ya no el color, sino la forma misma del tipo de letra colocado en las mismas condiciones expuestas en el párrafo anterior.

3º Relacionar los resultados obtenidos, tratando de representar por cuadros las relaciones y curvas de cada color.

Las observaciones, en número de 2,000, fueron practicadas en un sitio perfectamente obscuro, lográndose la serie de tintes por medio de dos discos: uno negro y otro blanco, que giraban movidos por un motor eléctrico. Las experiencias se hicieron utilizando caracteres de diversos colores (rojo, amarillo, verde y azul), obteniéndose una serie de resultados que condujeron á la formación de curvas cuyo estudio es por demás interesante, siendo aquellos de aplicación práctica para la conducción de las señales utilizadas en la marina, el ejército y en los caminos de fierro.

Dr. A. Fortunati.—**El nuevo irrigador de las vías lacrimales del Dr. Neuschüler.** (Roma, 1899).—Es un instrumento constituído por un recipiente análogo al del frasco del termocauterio de Paquelin, recipiente en el que se coloca el líquido destinado á lavar las vías lacrimales que brota por medio de la insuflación hecha con una pera de caoutchouc. Una cánula fina que termina uno de los tubos es la que sirve para hacer penetrar el líquido, el que después de lavar ampliamente las vías lacrimales sale por la nariz. El Dr. Fortunati hace resaltar las ventajas de dicho instrumento, cuyo funcionamiento es continuo, que carece de los inconvenientes de la jeringa de Anel y que permite lavar las vías lacrimales sin necesidad previa de debridar los canalículos, operación contra cuyo empleo protesta el Dr. Fortunati.

Dr. A. Neuschüler. **Influencia de la anestesia sobre la tensión intraocular.** *(Boletino d'Oculistica nº 16, 1899).*—Después de una serie de experiencias ejecutadas sobre 17 conejos y 9 gatos anestesiados por las vías respiratorias ó por la vía subcutánea, utilizando el éter solo ó asociado al cloroformo, llega el autor á las dos conclusiones siguientes, resultado de su estudio experimental hecho con el oftalmotonómetro de Fick:

1º Durante la anestesia hay siempre un aumento de la tensión ocular.

Digitized by Google

2º Este aumento se observa ya sea que la anestesia se practique valiéndose de las vías respiratorias, ó ya que se utilice la vía cutánea (inyecciones).—F. A.

NOTICIAS.

ASOCIACIÓN MÉDICA AMERICANA.

La reunión anual de la *American Medical Association* tendrá lugar este año en Atlantic City, N. J., del 5 al 8 de Junio. El Comité Ejecutivo y la Mesa Directiva de la Sección de Oftalmología han invitado especialmente á los Dres. Juan Santos Fernández y M. Uribe Troncoso para tomar parte en la reunión mencionada, señalándoles de antemano el tema que debe ser tratado. Habiendo aceptado sus cargos, dichos señores han sido ya incluídos en el programa preliminar que nos ha sido remitido por el Dr. Würdemann, Presidente de la Sección.

Programa Preliminar de la Sección de Oftalmología de la American Medical Association.

Atlantic City N. J. Junio 5 á 8 de 1900.

Martes.—Sesión de la tarde.

Discurso del Presidente.—*H. V. Würdemann.* Milwaukee. Tratamiento de la córnea cónica.

1º Terapéutica óptica. *Swan M. Burnett.*—Washington.

2º Operaciones. *Robert Sattler.*—Cincinnati.

La discusión será abierta por Herman Knapp, Nueva York., F. C. Hotz, Chicago, Samuel D. Risley, Philadelphia. (Por invitación.)

Trabajos voluntarios.

Miércoles.—Sesión de la mañana.

Presentación de enfermos é instrumentos.

1º Una lente de prueba, doble, para igualar los ojos en la presbiopía. *Mark D. Stevenson.*—Akron O.

Trabajos voluntarios.

Digitized by Google

Miércoles.—Sesión de la tarde.

Relación de las enfermedades oculares y los defectos visuales con las profesiones.

1º ¿Cuáles y en qué proporción los defectos visuales son obstáculo para el servicio en los ferrocarriles y la marina? *Frank Allport.*—Chicago.

2º Estimación de los perjuicios que á la capacidad para el trabajo, produce la pérdida parcial ó completa de la vista. *Adolf Alt.*—St. Louis.

La discusión será abierta por William Thompson, Philadelphia, C. H. Williams, Boston.

Trabajos voluntarios.

Jueves.—Sesión de la mañana.

Presentación de casos y nuevos instrumentos.

1º Presentación de cortes de un tumor intraocular raro. *Wilbur P. Marple.*—Nueva York.

2º Otras demostraciones é instrumentos.

Trabajos voluntarios.

Jueves.—Sesión de la tarde.

El uso racional y limitaciones de las medidas terapéuticas propuestas para promover la absorción de los exudados dentro del ojo.

1º Medidas médicas. *Randolph Brunson.*—Hot Springs Ark.

2º Terapéutica local. *M. Uribe Troncoso.*—Ciudad de México.

3º Estado actual y valor del massage del ojo, y consideraciones acerca de las enfermedades oculares que pueden ser favorablemente influenciadas por esta terapéutica; los mejores medios de aplicarla y su medida. *Casey A. Wood.*—Chicago.

La discusión será abierta por: Georges M. Gould, Philadelphia; Robert L. Randolph, Baltimore, y J. Santos Fernández, Habana, Cuba.

Trabajos voluntarios.

Viernes.—Sesión de la mañana.

Presentación de enfermos é instrumentos.

Tratamiento de las cataratas no maduras con referencia especial al curso de su desarrollo y á las medidas apropiadas para detenerlas. *G. E. de Schweinitz.*—Philadelphia.

La discusión será abierta por John E. Weeks, Nueva York; Abner W. Calhoun, Atlanta.

Digitized by Google

Viernes.—Sesión de la tarde.

Trabajos voluntarios.

Títulos de los trabajos voluntarios aceptados hasta la fecha.

1º Operaciones secundarias para las membranas capsulares. *Peter A. Callan.*—Nueva York.

2º Lecciones adquiridas por una primera serie de cien extracciones de catarata. *F. T. Rogers.*—Providence.

3º Glioma de la retina. *G. A. Sulzer.*—Portsmouth.

4º Glaucoma hemorrágico. *W. C. Posey.*—Philadelphia.

5º Se referirá á las variaciones en el tamaño de la pupila. *Lucien Howe.*—Buffalo.

6º Parálisis del recto externo asociada con tabes irregular. *G. Oran Ring.*—Philadelphia.

7º Efectos producidos en el ojo por chispas de luz eléctrica. *Dumbar Ray.*—Atlanta.

8º Queratitis bulosa, con reseña de un caso. *E. O. Sisson.*—Keokuk, Ia.

Dr. H. V. Würdemann, Milwaukee, Wis.
Presidente.

Dr. Charles F. Clarke, Columbus, O.
Secretario.

Debido al gran número de trabajos presentados en los Congresos anteriores, la Sección ha decidido que en la reunión de 1900 el número de trabajos que habrán de leerse quedará limitado á cuarenta, de los cuales quince serán distribuídos por invitación del Presidente y veinticinco se aceptarán de los contribuyentes voluntarios. Tres trabajos por invitación especial serán distribuídos por la Mesa Directiva entre personas *de fuera* de la Asociación ó miembros de ella. El tiempo concedido á estos últimos será de 20 minutos.

Digitized by Google

Tomo II. MARZO DE 1900. Núm. 9

ANALES
DE
OFTALMOLOGIA

TRABAJOS ORIGINALES.

LA ENUCLEACION DEL OJO, PROCEDIMIENTO OPERATORIO DEL DR. LANDOLT.

Por el Dr. E. Landolt (Paris).

(Traducido por el Dr. D. M. Vélez.)

La enucleación del ojo no es realmente una operación difícil, sin embargo, es posible hacerla más ó menos bien, con mayor ó menor rapidez, y con más ó menos elegancia. No es de manera alguna indiferente que esta operación sea hecha por mano bien ejercitada, y según un procedimiento apropiado, que el que lo sea por una mano torpe y siguiendo una técnica defectuosa. Es inútil insistir acerca de esta tesis, bien conocida por los lectores de los *Anales;* que me sea permitido tan sólo exponer el método de enucleación que empleo desde hace años y el cual creo poder recomendar con insistencia. Permite desprender neta y rápidamente el globo ocular de todos los tejidos que le rodean, lo que es de la mayor importancia aun cuando consideremos tan sólo la prótesis consecutiva.

Estando cloroformado el enfermo, nos colocamos á su izquierda para la enucleación del ojo izquierdo, y detrás de la cabeza para la del ojo derecho. Introducido nuestro separador (Fig. 1) por arriba de la nariz, tomamos un pliegue de la

Digitized by Google

conjuntiva entre la córnea y la inserción del *recto externo* y cortamos la conjuntiva al nivel del borde corneano, desprendiéndola ampliamente hasta atrás de la inserción del recto externo. Hacemos otro tanto sobre los otros músculos rectos, alderredor del borde de la córnea, para lo cual la forma de

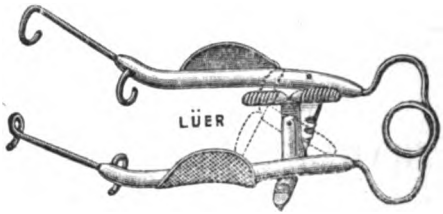

Fig. 1. Separador del Dr. Landolt.

nuestras tijeras se presta admirablemente. Estas tijeras son *curvas en dos sentidos*, en el sentido de su filo (Fig. 2) y además perpendicularmente á esta dirección, es decir, sobre el plano. (Fig. 2 bis.)

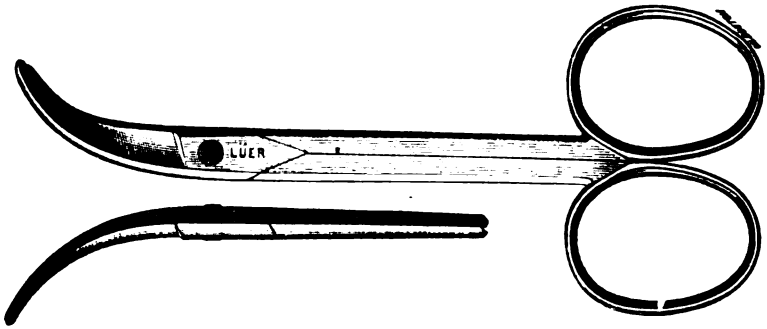

Fig. 2 y 2 bis. Tijeras para enucleación del Dr. Landolt.

Introduciendo las tijeras en la herida de la conjuntiva, la primera de sus curvas es paralela al borde corneano y la segunda se aplica naturalmente al globo ocular; es por lo tanto muy fácil desprender la conjuntiva al ras de la córnea, librándola al mismo tiempo de sus adherencias con los músculos más

Digitized by Google

allá de su inserción. Principiando por el lado temporal, se rodea la córnea, y por medio de algunos cortes seguidos se libra completamente el globo de la conjuntiva. Limpiada la sangre, dirigimos nuestra pinza hacia el recto externo, del cual tomamos enérgicamente la parte tendinosa. Para esto nos servimos de un modelo, especialmente fuerte, de pinzas *de ramas oblicuas* (Fig. 3). Esta dirección de las ramas es perfectamente apropiada á la prehensión de los músculos oculares y nos presta grandes servicios en la operación del estrabismo, por ejemplo.



Fig. 3. Pinza de ramas oblicuas del Dr. Landolt.

Sosteniendo de esta manera el *recto externo*, pasamos debajo de él nuestras tijeras cerradas, primero de abajo hacia arriba y después de arriba hacia abajo, con el fin de separarlo bien del globo ocular y de sus adherencias laterales con la cápsula de Tenon, y después lo seccionamos totalmente atrás de la pinza que mantiene su inserción. Esta última nos sirve entonces para dar al globo la dirección más apropiada con objeto de desprender los otros músculos, maniobra que se simplifica mucho con nuestras tijeras. Supongamos, en efecto, que se trata de la enucleación del ojo izquierdo; dirigiendo el globo con la mano izquierda por medio de la pinza, pasamos, con la derecha, una de las ramas de las tijeras debajo del *recto superior* y aún más allá y acercándola hacia la córnea y cerrando la otra rama sobre ella, el músculo con los tejidos que le rodean quedará desprendido del globo. Se podría continuar así rodeando el globo y seccionando el recto interno y por último el recto inferior, pero por lo general preferimos dejar el recto interno hasta el fin de la operación pues no estorba cuando se opera del lado temporal, y seccionamos después el *recto inferior*. Para esto se puede hacer uso de otro par de tijeras aná-

Digitized by Google

logo al representado por la figura 2, pero de curvatura inversa, para conveniencia de aquellos que operan con la mano izquierda. Se aplica mejor al globo, para la sección del recto inferior cuando el operador, valiéndose de la mano derecha opera el ojo izquierdo, y para la del recto superior cuando opera el ojo derecho; pero un solo par de tijeras puede servir igualmente para esta parte de la operación.

Si se trata de la enucleación del ojo derecho, principiamos igualmente la operación por la sección del recto externo, siguiendo con la del recto inferior y después la del superior.

Una vez seccionados los músculos rectos, atacamos el *pequeño oblicuo*. Es esta una estratagema que no hemos encontrado mencionada en ningún tratado de cirugía ocular, pero que es excelente si se tiene en cuenta que con frecuencia este músculo estorba á las tijeras al buscar el nervio óptico. El pequeño oblicuo es muy fácil de encontrar, se inserta un poco abajo del meridiano horizontal del ojo á diez milímetros *atrás del recto externo;* basta, en efecto, hacer rodar fuertemente el ojo hacia la nariz y pasar las tijeras curvas cerradas de arriba á abajo, costeando el globo, atrás del lugar designado, para cargar sobre ellas el cuerpo carnoso del músculo pequeño oblicuo, que puede entonces ser tomado con la pinza y seccionado al ras de su inserción.

A partir de este momento, el globo es más móvil que antes y queda libre la vía hacia el nervio óptico. Nuestras tijeras son entonces introducidas en la dirección del nervio, que se encontrará fácilmente, sobre todo si se tiene cuidado de asegurarse primero de su posición con las tijeras cerradas. Sólo se abrirán y llevarán hacia adelante estas últimas cuando se esté seguro de tocar el nervio óptico. Un solo corte de las tijeras le separa en dos. El tejido que se adhiere aún al globo, así como el músculo oblicuo superior, son rápidamente cortados y el globo se encuentra completamente neto entre los dedos. La hemorragia es mínima, puesto que hemos desprendido la conjuntiva, así como los músculos al ras del globo ocular, donde los vasos son muy delgados.

Digitized by Google

Una vez aseada la herida cuidadosamente, terminamos la operación por la sutura de la conjuntiva. Se ha indicado para este fin un instrumento especial, que consiste en un tallo terminado en una aguja, pero una aguja curva ordinaria, fijada oblicuamente en el porta-agujas, llena mejor el objeto. Se pasará en el borde del saco conjuntival sucesivamente en cuatro lugares distintos, con el fin de cerrarlo como una bolsa.

Es conveniente dejar uno de los cabos del hilo más largo, con objeto de encontrarlo más fácilmente cuando se desee quitarlo.

AMBLIOPÍA POR DESNUTRICIÓN

Por el Dr. Enrique López.

Habana, Cuba.

El bando de reconcentración de la población rural en los pueblos guarnicionados, dictado en 1896 por el Gobierno Español, como medio de terminar la guerra de separación, fué un decreto de muerte por hambre á largo plazo, cumplido con implacable severidad. Este suplicio cruel creó un estado patológico en los infelices reconcentrados, con el cual están familiarizados los médicos que ejercieron en Cuba desde esa fecha. La falta de alimentación sana, el hambre, la ingestión de substancias no digeribles, y en general las pésimas condiciones higiénicas á que se vió compelido el campesino, obrando lenta y progresivamente, determinaron un estado especial de anemia, caracterizado por enflaquecimiento, palidez, pérdida de fuerzas, edema parcial ó generalizado, postración y muerte. Las víctimas morían en la vía pública sin que parecieran tener más que anemia. La inanición progresaba sin fiebre, ó las personas ya debilitadas eran víctimas, principalmente, de trastornos gastro-intestinales graves y de paludismo, que con frecuencia precipitaban el desenlace. En opinión de compañeros hábiles en el manejo del microscopio y que tuvieron oportu-

Digitized by Google

nidad de examinar la sangre de numerosos reconcentrados y otros pobres, en el período de anemia con edemas, hallaron casi siempre los elementos de Laveran, y por lo tanto sucumbían á la caquexia palúdica. Al cabo de un año se palpó en toda su realidad el terrible efecto del inhumano decreto. En muchas poblaciones falleció el tercio ó la mitad de la población. A veces no se podían enterrar en el día todos los cadáveres. La población del país quedó disminuída en más de 300,000 almas.

Mi objeto es referir los trastornos que en los ojos produjo la reconcentración, por el interés histórico que pueda tener esta enfermedad, creada por aquellas condiciones excepcionales, y también porque es práctico conocer los síntomas de esta diminución de vista, que designábamos en la clínica familiarmente con el nombre de *ambliopía del bloqueo*, por haber presentado su mayor frecuencia después de los cuatro meses en que estuvo bloqueada la Habana por la escuadra americana, y en que llegaron á escasear tanto los alimentos, que la clase pobre sólo comía maíz, algunas frutas, azúcar ú otras substancias menos nutritivas.

Bajo el epígrafe de ambliopía he inscrito en los libros de la Policlínica numerosos casos correspondientes á ese período, pero para el propósito de este trabajo he descartado todos los que pudieran atribuirse á intoxicaciones ú otras enfermedades que producen ambliopías, sin alteraciones de los medios ni de la retina. Tomo como base de este trabajo 20 enfermos, en ninguno de los cuales había hábitos alcohólicos. De ellos, 14 eran mujeres ocupadas en las labores de su casa, ó lavanderas; los 8 restantes eran hombres que procedían del campo, ó eran albañiles, zapateros ó tabaqueros. Respecto á la edad, todos los enfermos eran adultos, á excepción de dos viejos. En las condiciones normales, estas personas habían gozado de buena salud, pero habían descendido á un estado de miseria orgánica, por el hambre y las pésimas condiciones de vida á que se vieron sometidos por consecuencia de la guerra.

Digitized by Google

Esta ambliopía se presentó en igual proporción en blancos, mulatos y negros, de modo que la raza no tuvo influencia en su desarrollo, como tampoco la tuvo el sexo ni la profesión. En cambio, fué la condición etiológica indispensable, la posición social, y también es digno de notar que ningún caso se anotó por debajo de 20 años.

La ambliopía por desnutrición se caracteriza por la ausencia de lesiones en la mayor parte de los casos. Cuando las hay se localizan en la papila del nervio óptico. He observado neuritis muy moderada en tres enfermos, y en uno las papilas ligeramente sucias y borrosas en sus contornos. No puedo asegurar si este estado congestivo es el inicial en todos los casos, pero me inclino á creerlo así. El síntoma objetivo observado con mayor frecuencia, ha sido la palidez de la papila, que toma un tinte rosa muy bajo, casi blanco, cuya decoloración es más acentuada en la mitad externa del disco.

El cuadro que presenta el fondo del ojo es el de las neuritis tóxicas, pero de un modo menos pronunciado; sin embargo, no es la misma enfermedad, porque he tenido el cuidado de no anotar en este grupo ambliópico á los bebedores, ni los fumadores, ni los escotomas centrales. El síntoma subjetivo principal es la diminución gradual de la vista. Esta, en efecto, desciende hasta $\frac{1}{3}$, $\frac{1}{5}$ y por debajo de $\frac{1}{10}$ de la normal, llegando hasta imposibilitar al enfermo de caminar solo. El trastorno existe en el mismo grado ó con alguna diferencia en los dos ojos, pero siempre es binocular. Algunos enfermos manifiestan ver á través de una niebla, pero la mayor parte sólo dicen que su vista disminuye. En un solo enfermo anoté hemeralopia; en varios hubo discromatopsia, que consistía en la difícil percepción de los diferentes tonos de cada color; en uno la vista era normal, pero había paresia de la acomodación muy marcada.

Un plan tónico está indicado. Buena alimentación como base, y probablemente por sí sola, la creo suficiente á realizar la curación. He usado el acónito durante el período congestivo,

Digitized by Google

con éxito brillante, en una costurera y en otra mujer, en quienes la vista había bajado á $\frac{1}{6}$ y $\frac{1}{10}$, y se obtuvo el regreso al estado casi normal en un mes. Durante el período de palidez del nervio, el ioduro de potasio, la kola, los hipofostitos y otros tónicos han dado igualmente buenos resultados, curando casi todos los enfermos que los han usado por más de dos meses. En dos enfermos, sin embargo, las lesiones fueron permanentes, pues ninguna ventaja se obtuvo en varios meses de tratamiento con diferentes drogas.

Esta forma de ambliopía no ha sido descrita antes de ahora. La más similar en los clásicos, es la debida á pérdidas sanguíneas; pero es totalmente distinta desde el punto de vista etiológico. Sobre esto no hay que insistir, por ser claro. El cuadro patológico es análogo ó igual al de otras ambliopías. Hiperemia y después palidez del nervio óptico, sin cambio aparente en los vasos ni en la retina, ni otra parte del interior del ojo. Esa falta de lesiones características es justamente lo que nos obliga á conservar la enfermedad en el grupo de las ambliopías.

SOCIEDAD OFTALMOLÓGICA DE CHICAGO.

(*Sesión del* 9 *de Enero de* 1900.)

El Dr. William E. Gamble presentó un caso de *Queratitis intersticial* sobrevenida en un hombre de 43 años de edad, que doce años antes había tenido una "enfermedad de los ojos" que duró cerca de nueve meses, dejándolo casi ciego durante todo ese tiempo. Desde entonces su vista había sido buena hasta que estalló la enfermedad actual hace cerca de nueve meses. El enfermo no ha tenido nunca sífilis y sólo padeció reumatismo muscular hace siete años y gonorrea crónica. Tuvo dos hermanos anteriores á él que murieron en la infancia, y su hermana más chica, que ha sido siempre sana, no ha tenido nunca enfermedades de los ojos.

Por medio de la lente era fácil ver antiguos vasos estrechados en la córnea del ojo izquierdo, lo que demostraba la naturaleza de la enfermedad que lo había atacado doce años antes.

Digitized by Google

Los vasos no eran visibles en el ojo derecho, que en estos momentos está aliviándose de un ataque de queratitis intersticial, y por este último motivo no puede hacerse tampoco el examen del fondo del ojo. El fondo del ojo izquierdo presenta una acumulación de pigmento en todo el lado temporal de la papila, cuya extensión iguala á la de una media luna miópica, pero con la diferencia de que en el enfermo el pigmento parece como amontonado y el contorno es más desigual; fuera de esto, no hay otras modificaciones del fondo, ni signos de sífilis hereditaria.

La historia del caso, así como los síntomas actuales, hacen pensar que éste es un segundo ataque de queratitis intersticial que se presentó en el ojo derecho después de un intervalo de doce años. No ha sido posible averiguar el diagnóstico del médico que trató primero al enfermo.

Discusión.—El Dr. Casey Wood manifestó que diez años antes había hecho el estudio de cerca de cien casos de queratitis intersticial en el Royal London Ophtalmic Hospital, habiendo encontrado que la enfermedad se presenta generalmente en los niños ó en los adultos jóvenes y que un nuevo ataque sigue más ó menos pronto al primero. Eran raros los casos en los cuales la enfermedad se desarrollaba en el segundo ojo después de transcurridos algunos años, ó aquellos en los cuales un segundo ataque seguía al primero, en el mismo ojo, en un corto período de tiempo. Los vasos de Hirschberg pueden ser vistos más fácilmente cuando la pupila está completamente dilatada. El microscopio corneano del Dr. Howe es muy útil en estos casos, más que la lente de Coddington.

El Dr. J. F. Oaks cree que en el caso hubo probablemente una causa específica.

El Dr. Gamble se sorprende de ver el pequeño número de casos de queratitis intersticial que se atribuyen á la sífilis hereditaria. Michel dice que el 65 por ciento de los casos es debido á la sífilis hereditaria, mientras que según otros autores la cifra no llegaría sino á 55. No siempre es fácil encontrar la causa, pero su propia experiencia le enseña que la gran mayoría de los casos (el 90 por ciento) son producidos por la herencia específica.

El Dr. C. P. Pinckard manifestó que su experiencia era semejante á la del Dr. Wood. Menos del 50 por ciento de los casos son debidos á la sífilis, ó más bien dicho, en menos de 50 por ciento de los casos, la sífilis puede ser demostrada con seguridad. En favor del origen no sifilítico puede aducirse el hecho de que muchos enfermos son muy poco beneficiados por el tratamiento antiespecífico. La medicación interna es de muy

Digitized by Google

poco ó ningún valor para acortar la marcha de la enfermedad ó influenciarla de alguna manera, y, por el contrario, el tratamiento local es de gran valor.

El Dr. Oscar Dodd refirió un caso de *Ambliopía por la quinina*, que fué admitido en el hospital hace dos semanas. Cuatro ó cinco meses antes, sintiéndose indispuesto, el enfermo compró, por consejo de un amigo, 25 centavos de quinina que tomó disuelta en wiskey en una sola vez. La droga le produjo un sueño que duró 26 horas, y cuando despertó se encontró enteramente ciego. Este estado persistió por dos días, al cabo de los cuales comenzó á distinguir sombras, pudiendo ya á las tres semanas caminar solo por la calle. En la actualidad su vista es de $\frac{20}{80}$ en O. D. y $\frac{20}{40}$ en O. Y.; los campos visuales están muy limitados y al oftalmoscopio se encuentra gran palidez de las papilas, que presentan la apariencia de la atrofia. Existen zumbidos de oídos muy intensos, y el ruido de un reloj es percibido á 12 pulgadas de distancia. El diapasón no demuestra afección de los nervios auditivos. El caso es interesante porque presenta los caracteres típicos de la ambliopía quínica.

Hay un solo punto sobre el cual deseo insistir. Holden ha publicado un artículo en el cual refiere los resultados de sus investigaciones, envenenando varios perros con quinina. Según él la patogenia de la ambliopía es la siguiente: destrucción de las celdillas ganglionares de la retina por isquemia, debida á la contracción de los vasos sanguíneos que produce la quinina, seguida consecutivamente por la degeneración de las fibras nerviosas. Es raro que, como en este caso, la región macular pueda escapar cuando todo el resto de las fibras se destruye.

El Dr. Pinckard preguntó cuál era el estado de los reflejos rotulianos y si no había otros síntomas de ataxia.

El Dr. Dodd replicó que el modo de andar del enfermo era debido indudablemente al estrechamiento de sus campos visuales, pues al caminar mira hácia abajo buscando las desigualdades en el piso; anda derecho, pero si hay desigualdades en el suelo, no las ve.

El Dr. Casey Wood manifestó que el muy interesante caso del Dr. Dodd no presenta en varios detalles el aspecto típico de la ambliopía quínica. En primer lugar, los campos para el blanco y los colores están estrechados de una manera regular y concéntrica, mientras que por el contrario en aquella son casi siempre irregulares. Se recordará también que aun en los casos en que la visión central no está muy disminuída los campos para los colores están bastante contraídos. En la gran mayoría de los casos, además, los vasos están reducidos á hilos

Digitized by Google

tan delgados que es difícil verlos si no se buscan cuidadosamente. En el caso del Dr. Dodd, aunque las arterias son pequeñas, las venas se ven muy bien. A pesar de todo esto, el enfermo tiene papilas tan pálidas y presenta antecedentes tan marcados de envenenamiento por la quinina, con ceguera completa y repentina habiendo existido antes buena visión, que no puede razonablemente haber duda acerca del verdadero carácter de la enfermedad. Respecto á la patología de esta forma de intoxicación, Holden, de Schweinitz y Brunner, han hecho experiencias en perros, y á ellas es debido lo que sabemos actualmente acerca de la patogenia de la afección. En un editorial publicado por Schweinitz en el *Ophthalmic Record*, de Diciembre de 1899, llama la atención acerca de los experimentos de De Bono (*Archivio di Ottalmogia* 1894 y 99), quien resume los varios argumentos en pro y en contra de las teorías centrales ó periféricas de producción de la ambliopía quínica, y considera las siguientes como las lesiones más probables según su orden: 1º Parálisis del neuro-epitelio de la retina, que se manifiesta dos horas después de tomar el veneno. 2º Degeneración de las celdillas ganglionares y de las fibras nerviosas, que comienza al tercer día y aumenta gradualmente. La degeneración de las fibras del nervio comienza al décimoséptimo día y termina en la atrofia completa no sólo de los nervios mismos, sino de los tractus ópticos. De Bono cree que los trombos encontrados en la vena central pueden ser la causa de la ceguera completa que se presenta en muchos casos.

Para cerrar la discusión, el Dr. Dodd manifestó que Schweinitz, en el libro de Norris y Oliver, está de acuerdo con Holden en que el efecto primario se produce sobre las celdillas ganglionares de la retina, y que la atrofia óptica es consecutiva. Dice haber estado equivocado creyendola consecutiva á una embolia de la arteria central de la retina.

Respecto al tratamiento, muy poco se ha hecho. Hay tales variaciones en los síntomas de estos casos, que no puede describirse un solo tipo como característico de la ambliopía quínica.

ACADEMIA N. DE MEDICINA.

Sesión del dia 7 de Febrero de 1900.

El Sr. Dr. Ramos refirió el caso de una enferma en la que sobrevino una neuritis doble del nervio óptico á consecuencia

Digitized by Google

de una fiebre puerperal. La paciente tiene 22 años de edad, no habiendo sufrido antes de la enfermedad actual ninguna diátesis ó padecimiento crónico que comprometiera su salud. Este es su primer parto que fué por completo fisiológico. Durante la segunda semana del puerperio aparecieron unas calenturas de forma remitente, las que le fueron tratadas por las sales solubles de quinina dadas por la boca y en inyecciones subcutáneas y cambiándola de domicilio, tratamiento que desde luego determinó una mejoría. Dos semanas después la enferma volvió á empeorar y le apareció una *flegmatia albaodòlens* en el muslo derecho acompañada de un edema del mismo miembro, y grandes dolores en el trayecto de los vasos crurales. Pocos días después sufrió un ataque, como consecuencia del cual apareció una hemiplegia del lado izquierdo y una parálisis del mismo lado de la cara, conservándose el uso de la palabra, aunque torpe. A todos estos accidentes sucedió una pérdida brusca y repentina de la visión en ambos ojos. Hecho el examen oftalmoscópico se encontró el fondo del ojo con todos los signos de una papilitis. Como tratamiento le fueron instituídos el cianuro doble de oro y de potasio en inyección, el yoduro de potasio y la estricnina á altas dosis, usándose después en vez del cianuro doble, la solución de cianuro de Roussel. El Sr. Ramos dice que es la primera vez que ha observado un caso de neuritis óptica consecutiva á una fiebre puerperal, y de consiguiente juzga el presente caso digno de ser puesto en conocimiento de los señores académicos. La infección producida por el estreptococus, obrando especialmente sobre las meninges craneanas y determinando la producción de exudados, no es suficiente para explicar la neuritis, pues por grande que sea la compresión que ejerzan, no es comparable á la producida por la hemorragia cerebral, y no obstante en esta enfermedad nunca se ha visto producirse la neuritis, por más considerable que sea el derrame sanguíneo. En el caso presente la neuritis es debida á la infección estreptocóquica, y los accidentes cerebrales á una embolia desprendida del coágulo que ya existía en el muslo y que vino á obstruir la arteria silviana izquierda.

El Dr. López Hermosa dice que se trata de una estreptocoquemia atenuada, y cree que la enferma de quien se trata era albuminúrica. Por lo demás, el caso presentado por el Sr. Ramos es raro é interesante.

Dr. Ramos: No se trata de una albuminúrica, porque el examen del fondo del ojo no muestra la existencia de la neuroretinitis, característica en esta enfermedad, en la que existen en la mácula exudados en forma de abanico y la papila está edematosa. La enferma, con el tratamiento ya indicado, ha

Digitized by Google

mejorado notablemente, pues ya puede distinguir los dedos de la mano, siendo que antes no distinguía ni la luz de un cerillo colocado cerca de sus ojos. El cianuro y el yoduro facilitan muchísimo la reabsorción de los exudados que se han producido en el trayecto del nervio óptico y en la papila, y de consiguiente conducen á la enferma al restablecimiento de su vista.

Dr. Gutiérrez: El caso del Sr. Ramos es muy raro, pues que todas las parturientas en que he visto complicaciones cerebrales han muerto, no habiendo ni aun llegado al período en que se ha encontrado la enferma susodicha.

REVISTA BIBLIOGRÁFICA Y DE LA PRENSA.

Dr. J. Santos Fernández.—**La iridoplegia en las contusiones del globo ocular.** (*Crónica Médico-Quirúrgica*, pág. 275, tomo 24).—El Dr. Santos Fernández publica ocho observaciones de iridoplegia á consecuencia de traumatismo sobre el globo del ojo, producidos en su mayoría por la pelota. En la mayor parte, la iridoplegia fué seguida de luxación del cristalino y lesiones del fondo del ojo. Cuando la percepción luminosa se conservó y la iridoplegia no fué exagerada, el ojo recobró pronto la normalidad. En uno de los casos, á consecuencia de un pelotazo que produjo ligera conmoción cerebral, sobrevino la iridoplegia y la ausencia de percepción luminosa sin lesión del fondo del ojo. El pronóstico fué grave, y sin embargo el joven, colegial de 13 años, curó pefectamente. Basado en esta observación, el autor llama la atención acerca de la prudencia que exige un pronóstico análogo en un proceso médico-legal.

Dr. Carlos Barajas.—**Breves consideraciones sobre la reunión primitiva.**—(*Tesis inaugural*, México, 1899).

El trabajo abraza puntos de cirugía general y toca algunos de cirugía ocular, de los cuales pasamos á ocuparnos.

Hablando de la influencia de la región y del tejido heridos, dice: que la cicatrización es tanto más rápida cuanto mayor sea la vitalidad del tejido herido, como pasa en las heridas de la córnea, que cicatrizan en unas cuantas horas.

Hace referencia á la práctica propuesta por algunos autores, de suprimir el apósito en las operaciones oculares, práctica en lo general desechada por oponerse á las ideas reinantes acerca de infección secundaria de las heridas. Dice que Wecker ha

Digitized by Google

tratado algunos de sus operados por este procedimiento, habiendo tenido que lamentar algunos fracasos, y que otro tanto sucedió á uno de nuestros más hábiles oculistas, habiéndose llegado á poner en peligro la vida del enfermo por accidentes meníngeos.

En apoyo de la idea de suprimir el apósito en las operaciones oculares, cita la observación de un caso de estrabotomía, de la práctica del Sr. Dr. Chávez, y refiere que más de treinta personas han sido operadas por el mismo oculista, suprimiendo el apósito y no habiendo tenidoque lamentar el más leve accidente. La observación citada se refiere á un caso de estrabismo interno en ambos ojos (35°0D y 45°0I), operado por el Dr. Chávez conforme su procedimiento de tenotomías graduadas en varias sesiones. En la primera se intervino en el OI, anestesiada la conjuntiva con solución de cocaina al 1 por ciento, se prácticó la tenotomía del recto interno y en seguida se colocó sobre el ojo operado un pequeño algodón humedecido en solución normal de cianuro de mercurio al 1 por 1500; algunos minutos después pudo salir el operado á la calle y en la noche asistió á un baile. En la misma forma fué operado días después el ojo derecho, saliendo en seguida el individuo fuera de la capital. Se indica que últimamente fué de nuevo operado, siempre sin colocarle apósito post operatorio, y estando curado sin la más leve complicación.

Desde 1890 vimos al Prof. Wecker practicar tenotomías y avances musculares sin colocar apósito post operatorio, y permitiéndole al operado toda su libertad. Confesamos que á pesar de la gran adhesión á todas las prácticas de nuestro eminente maestro Wecker, nunca nos ha seducido tal conducta, por considerarla como un lujo inútil y peligroso. En dichas operaciones se abren prolongaciones de la cápsula de Tenon, en muchas de ellas no se aplican suturas, y permaneciendo la herida abierta existen grandes facilidades para infectarla; además de que pueden producirse en ella pequeñas hemorragias y formación de pequeños trombus venosos, falto el ojo de la tan necesaria compresión que le produce el apósito, que por otra parte inmoviliza el globo y por ello le calma sus dolores. Es de tenerse en cuenta lo poco estético que para un baile debe ser un ojo equimótico, lagrimeante y doloroso.

Nosotros seguimos en todo la excelente práctica de nuestro respetado maestro el Dr. Landolt; operamos, en casos como el citado, los dos ojos, haciendo en una sola sesión tenotomías de los rectos internos y avance muscular de los exterons, pues desviaciones de 35 y 45° no se remedian por completo con sólo las tenotomías, y siempre aplicamos un apósito aséptico que

Digitized by Google

recoge las secreciones del ojo, que comprime ligeramente los globos oculares, inmovilizándolos y calmando en consecuencia el dolor que naturalmente ha causado el acto operatorio, y por último, evitando en su mayor parte los peligros de infección secundaria de las heridas; además nunca permitimos á nuestros operados de estrabismo el asistir á bailes, ni salir de nuestra vigilancia directa antes de completa curación.

El Dr. Chávez emplea para sus operaciones en los ojos, sólo la asepsia (*Gaceta Médica de México*, Enero 1º de 1900), usando en el hospital antisépticos muy diluídos, y en la clientela privada solución de sal marina.

En la referida tesis del Sr. Barajas se hace una justa mención del distinguido oculista Dr. D. Ricardo Vértiz, introductor y propagador de los métodos antisépticos en México.—D. M. V.

Dr. C. del Toro.—**Pequeña epidemia de conjuntivitis purulenta en Cádiz.**—(*Anales Médicos Gaditanos*, núm. 2, 1899).—El Dr. del Toro da cuenta de una epidemia de oftalmía purulenta en la ciudad, que duró pocos días. En su consulta particular tuvo 5 hembras y 3 varones, en la gratuita 15 hembras y 12 varones, bien entendido, aunque no lo dice, de distintas familias: total 35, 20 hembras y 15 varones. En todos era binocular la afección, menos en un niño de 9 años que tres días antes había perdido el ojo izquierdo. El Dr. Toro se contagió también. Para evitar el contagio en su clínica, á la que concurren de 90 á 100 enfermos diarios, incomunicó á los afectados y los hizo asistir por otro profesor. Tuvieron lesiones queráticas 13; sin ellas 22. El tratamiento se hizo por el nitrato de plata y los antisépticos.—J. S. F.

Dr. Ch. Abadie.—**Tratamiento del glaucoma.**—(*La Clinique Ophtalmologique*, 10 de Enero de 1900).

El autor se propone hacer una crítica severa de los nuevos tratamientos recomendados para combatir el glaucoma, afección cuyo pronóstico antes absolutamente grave, lo es menos ahora, debido á los progresos en terapéutica ocular. Recomienda no olvidarse de que en el glaucoma entregado á su evolución espontanea, los progresos diarios son irreparables, y que toda pérdida de tiempo, todo tratamiento intempestivo, son perjudiciales, pues si se puede detener la enfermedad es difícil hacerla retroceder y ganar el terreno perdido. Analiza en seguida los trabajos siguientes.

Allard recomienda la galvanización del simpático cervical, utilizando la acción sedativa del polo positivo y tratando de localizar una corriente intensa sobre toda la longitud del simpático al nivel del cuello. Este tratamiento parece á priori en oposición con la teoría de Abadie, que atribuye el glaucoma á

Digitized by Google

la excitación permanente de los nervios vaso-dilatadores del ojo, y las experiencias de Neuschüler, que ha demostrado que excitando por una corriente galvánica el ganglio cervical superior, puesto á descubierto, se observa siempre un aumento de tensión intraocular; pero, por otra parte, en las observaciones de Allard se mencionan muy sucintamente las modificaciones reales del campo visual y de la agudeza, y los enfermos han sido observados muy poco tiempo, siendo el glaucoma crónico simple una afección de duración indefinida.

Rogman quiere probar con una observación que la iridectomía puede ser útil en el glaucoma crónico simple, en un enfermo sometido á instilaciones regulares de pilocarpina. Para Abadie en el glaucoma crónico simple, ni la iridectomía, ni la esclerotomía, ni alguna otra operación practicada sobre el ojo mismo dan resultados favorables.

Domec ha recomendado en las astenopías, sea nerviosas sea ligadas á anomalías de la refracción, el masaje, y recomienda tratar por este medio el glaucoma, aun agudo, presentando una observación; pero el enfermo continuó padeciendo crisis formidables.

Actualmente para Abadie el tratamiento del glaucoma puede ser presentado de la manera siguiente:

En los glaucomas agudo y subagudo se debe primero ensayar la iridectomía, que da resultado en la mayoría de los casos; cuando fracase se emplearán los mióticos (pilocarpina, eserina ó ambas asociadas). Si á pesar de todo la visión continúa bajando, se practicará la extirpación del ganglio cervical superior.

En los glaucomas crónicos simples, en lo general no se debe contar con la iridectomía, que excepcionalmente y en los jóvenes puede tener una acción favorable, debiendo recurrirse á los mióticos. La esclerotomía simple ó repetida, con ó sin masaje, no tiene más acción que la iridectomía, pues los éxitos obtenidos han sido por haberse empleado al mismo tiempo los mióticos. Si los mióticos no son suficientes para detener la marcha de ciertos glaucomas crónicos simples, no se debe vacilar en practicar la extirpación del ganglio cervical superior.

En cuanto al glaucoma hemorrágico, ni la iridectomía, ni la esclerotomía, ni los mióticos son capaces de atenuar la gravedad del pronóstico, quedando sólo la extirpación del ganglio cervical superior como único recurso; mas si el enfermo rehusa toda operación, Abadie propone el tratamiento siguiente: ventosas escarificadas ó sanguijuelas á las sienes; al interior 5 centígramos de ergotina y 50 de sulfato de quinina, é instilaciones dos veces al día de mióticos.

Digitized by Google

En resumen: en el *glaucoma agudo* y *subagudo* de crisis intermitentes, sea bajo forma de anillos irisados alrededor de las flamas ó de obscurecimientos pasajeros de la visión, practicar primero la iridectomía; si éste medio fracasa recurrir á los mióticos, y como último recurso á la extirpación del ganglio cervical superior. En el *glaucoma crónico simple* prescribir los mióticos dos veces al día, y excepcionalmente en los jóvenes recurrir á la iridectomía. Si se mantiene bien el resultado, continuar con los mióticos. Si la enfermedad se ha detenido solamente, quitar el ganglio cervical superior, estando claramente indicada esta operación en el glaucoma hemorrágico, asociada al tratamiento por la ergotina y el sulfato de quinina.

Aun en casos de glaucoma llegados á un estado de desorganización del ojo y de sufrimientos tales que se imponga la enucleación del ojo, se podrá intentar la extirpación del ganglio cervical superior, que hará cesar el dolor y permitirá conservar el globo ocular.—D. M. V.

Dr. A. Neuschüler.—**Acerca de un reflejo persistente después de la sección completa del trigémino.**—(*Annali di Oftalmologia*, 1899).—Estudiando experimentalmente la influencia del simpático y del trigémino sobre la tensión ocular, con el objeto de descubrir algún hecho que pudiera servir como contribución al estudio de la teoría simpática del glaucoma, ha tenido el autor ocasión de recurrir á la sección del quinto par en la cavidad craneana, operación que, como dijo Cl. Bernard, *es difícil por la razón sencilla de que no se ve lo que se ha hecho.*

Está admitido que toda sensibilidad del ojo y párpados desaparece cuando la sección del 5º par es completa, y sin embargo, en las experiencias verificadas por el Dr. Neuschüler sobre conejos, le ha llamado la atención el hecho de reaccionar los párpados cuando se les tocaba ligeramente. Se atribuyó esto á un corte incompleto del nervio, á pesar de que se habían presentado las perturbaciones de la nutrición y de la sensibilidad. Una autopsia demostró que la lámina del cuchillo había dividido completamente el ganglio de Gasser.

Este hecho, que ya el Profesor Munk había observado, dió margen á una serie de experiencias, de las que se deduce lógicamente: 1º En el conejo, después de la sección completa del trigémino en el cráneo, *puede haber un reflejo palpebral* cuando se toca ligeramente el tercio interno y superior del párpado del lado operado.

2º Este fenómeno, que *no es constante*, va alguna vez acompañado de una diminución de la sensibilidad en la zona correspondiente del lado opuesto.—F. A.

Digitized by Google

TRANTAS.—**Algunos casos de hemeralopía esencial curados por la ingestión de hígado de carnero.**—(*Recueil d'Ophtalmologie*, Julio 1899).—El uso del hígado en la curación de la hemeralopía es de los más antiguos; pero su empleo, de origen empírico, cayó en descrédito, y en la actualidad puede decirse que sólo es recordado por la mayoría de los autores como una curiosidad histórica. Hoy que estamos en plena época opoterápica, Trantas ha vuelto á poner en vigor dicha práctica, y ha obtenido resultados excelentes en varios casos de hemeralopía, acompañada ó no de xerosis conjuntival, administrando el hígado de carnero ó de res á la dosis de 200 gramos diarios.

En los casos así tratados el autor ha visto desaparecer como por encanto la hemeralopía en algunos días, en un tiempo relativamente breve y aunque existieran las placas de xerosis.

La primera observación del autor es sorprendente: La hemeralopía estaba complicada con alteraciones graves de la córnea (queratomalacia) y la visión muy disminuída (el enfermo contaba los dedos á 3 metros con el O. D. y á 1 y medio con el O. I. durante el día; en la noche no podía andar por estar casi ciego). La opoterapia hepática no sólo logró curar la hemeralopía, sino también las graves alteraciones de la córnea; después de 10 días la visión era de $\frac{1}{8}$ en ambos ojos.

El uso del hígado se mostró eficaz en casos de hemeralopía esencial en la forma epidémica y en la ligada á enfermedades hepáticas (cirrosis hipertrófica con ictericia, cáncer hepático).

EXTRACTOS DE LA LITERATURA OFTALMOLÓGICA DE LOS ESTADOS UNIDOS DE AMÉRICA.

POR EL DR. CHARLES A. OLIVER. A. M.

ASISTIDO POR BURTON K. CHANCE. M. D.

FILADELFIA. PENN.

F. L. HENDERSON, Saint Louis.—**Un caso de tuberculosis de la conjuntiva.**—(*The American Journal of Ophtalmologye.* Octubre de 1899).—El autor refiere la historia de un caso de úlcera de la conjuntiva, en el cual el examen microscópico de los productos de la úlcera demostró la presencia del bacilus de Koch. Los ganglios preauriculares y cervicales de la enferma, una mujer de 56 años, estaban aumentados de volumen, y el estado general malo daba pruebas evidentes de infección. Existía, además, una fractura del cuello del fémur.

Digitized by Google

El examen bacteriológico fué el único que en este caso pudo decidir acerca de la naturaleza de la lesión. La enferma murió á los pocos meses de tuberculosis pulmonar.

El tratamiento local consistió en el raspado de la úlcera, la cauterización y el uso del yodoformo; pero dicho tratamiento fué seguido tan rápidamente por un violento ataque de queratitis, que hubo que instituir aplicaciones calientes y duchas con una solución al 1 por 8,000 de bicloruro de mercurio. Al cabo de pocos días una cicatriz fina ocupaba el sitio de la úlcera.

Frank Allport, Chicago.—**Tumor ciliado de la conjuntiva.**—(*The Ophtalmic Record.* Octubre de 1899.)—Allport extirpó un tumor de la conjuntiva bulbar cubierto de largos pelos, que al examen microscópico presentó un revestimiento epitelial imperfecto que encerraba una masa moderadamente vascular, compuesta de una gran variedad de celdillas; pero el carácter principal del tumor consistía en la presencia de numerosos bulbos capilares típicos en medio de tejidos dérmicos embrionarios.

L. W. Beardsley, Saint Louis.—**Inversión del Iris.**—(*The American Journal of Ophtalmology.* Octubre de 1899.—La inversión del iris fué consecutiva á un golpe sobre el ojo. Existía una cicatriz reciente en la córnea, y la cámara anterior y el vítreo estaban llenos de detritus producidos por la hemorragia y la desgarradura del cristalino. Ni el iris ni la cabeza de los procesos ciliares eran visibles. La visión estaba muy disminuída, pues el enfermo apenas podía ver los movimientos de la mano á un metro de distancia. Se empleó la atropina, y cuando las masas cristalinianas se reabsorbieron y el ojo se desinflamó, la visión corregida era igual á $\frac{6}{XV}$ de la normal.

E. W. Reagan, Chicago.—**Un caso raro.**—(*The Ophthalmic Record.* Octubre de 1899).—Un hombre consultó á Reagan asegurando que la vista de su ojo izquierdo se había perdido á consecuencia de un accidente hacía diez años. El ojo derecho se había inflamado hacía poco tiempo y su agudeza visual había disminuído sin haber sufrido nunca traumatismos en él. Al examen, se encontró: O. D., $V = \frac{1}{5}$. O. Y., el enfermo contaba los dedos solamente á un metro de distancia. En la córnea derecha había una cicatriz semejante á la producida por la introducción de una aguja, y el cristalino presentaba en el punto correspondiente una área opaca. El ojo izquierdo era miope de diez dioptrías.

La opacidad del cristalino derecho fué creciendo más y más, y hubo que extraerlo varios meses después, previa iridectomía. Las masas cristalinianas eran blandas y no pudo encontrarse ningún cuerpo extraño. La herida curó rápidamente y por me-

Digitized by Google

dio de una lente de + 10 dioptrías la visión llegó á $\frac{6}{15}$, mientras que con una lente cóncava de 10 dioptrías la agudeza del ojo izquierdo subió á $\frac{6}{21}$.

B. L. Millikin, Cleveland.—**Un caso de embolia de una rama de la arteria central de la retina.**—(*American Journal of Ophtalmology*. Octubre de 1899).—El autor refiere la historia de un caso de embolia de la rama temporal de la arteria central de la retina, cuyo interés reside especialmente en el desalojamiento y desaparición del émbolo al cabo de pocos días. El dáño hecho, sin embargo, por la isquemia fué tan grande que dió lugar á un gran escotoma central permanente.

G. F. Suker, Toledo.—**Extirpación del ganglio cervical superior del simpático, en el glaucoma. Reseña de un caso.**—(*The Ophthalmic Record*. Octubre de 1899).—Después de haber practicado felizmente la operacion, el autor observó los siguientes efectos inmediatos: 1º desaparición del dolor y reducción de la tensión; 2º ligera contracción pupilar; 3º ligera disfagia que duró 36 horas; 4º pulso y respiración, normales; 5º falta de ptosis; 6º lagrimeo excesivo durante varios días.

La operación puede practicarse por medio de una incisión hecha ya sea delante ó detrás del músculo esterno-mastoideo; se llega al ganglio por una disección cuidadosa debajo de la vaina del recto anterior del cuello, teniendo gran cuidado de no herir los grandes vasos y nervios adyacentes. Una vez tomado el ganglio y jalado hacia adelante se dividirán las fibras aferentes y eferentes para poder sacarlo al exterior.

Las indicaciones para esta operación están basadas en los siguientes datos: las fibras nerviosas del simpático que van al ojo, ya sea que provengan del cerebro ó de la médula, deben terminar en el primer ganglio cervical. Estas fibras inervan el iris, la coroide, la retina y la esclerótica, distribuyéndose en los vasos, y se encuentran también en las fibras musculares lisas de la cápsula de Tenon; por consocuencia, todo estímulo constante ó periódico, ó cualquiera irritación de estas fibras, produce una constricción de los vasos sanguíneos intra-oculares, contracción de los músculos circumbulbares y un aumento de acción en los elementos que forman el humor acuoso; de aquí proviene, según el autor, una dificultad en el cambio de los fluídos intra-oculares que aumenta la tensión. Como la extirpación del ganglio produce efectos opuestos, debe obrar necesariamente de una manera satisfactoria en el glaucoma.

J. D. Mc. Reynolds (Texas).—**Neoplasmas malignos del ojo.**—(*The Ophthalmic Record*. Octubre de 1899).

En este interesante trabajo el autor relata los siguientes casos: 1º *Melano sarcoma de la coroide.* Se trataba de una mujer

Digitized by Google

que se quejaba de una diminución gradual de la vista con escotoma periférico sin inflamación del ojo. Al oftalmoscopio pudo verse que un tumor ocupaba la región inferior y externa del fondo delante del ecuador, cerca del cual los vasos ciliares anteriores estaban bien desarrollados. Se hizo una punción en el espacio subretiniano, detrás del tumor, obteniéndose un líquido claro, en el cual, sin embargo, no pudo obtenerse ningún elemento de diagnóstico. La tensión del ojo era normal, á pesar de que la masa neoplásica era dura y resistente. Posteriormente hubo necesidad de enuclear el ojo, y la sección del tumor demostró que se trataba de un sarcoma melánico fuso-celular. Después de varios meses no se había presentado reincidencia del tumor en la órbita ni había habido metástasis.

2º *Epitelioma del ojo.*—Desde hacía varios años el enfermo había notado la existencia de una pequeña úlcera en el párpado inferior, la que no cedió á los cáusticos. Un médico inyectó una substancia escarótica en el tejido celular de la órbita, inyección que fué seguida de un grado tan violento de inflamación que no solamente se destruyó el globo del ojo, sino que hubo una contracción del contenido de la órbita.

Actualmente existe allí una masa que presenta todos los caracteres de un epitelioma. Una vez decidida la operación, se hizo la extirpación de los párpados, el muñón y todos los tejidos de la órbita. La operación tuvo un éxito féliz y no se han presentado reincidencias.

3º *Glio-sarcoma de la retina.*—Un niño de dos años de edad fué presentado á la consulta dando los siguientes antecedentes: cuando tenía sólo algunos meses, se notó un reflejo luminoso en la área pupilar del ojo izquierdo, afección que se diagnosticó como catarata; después apareció un hidroftalmos y hubo protrusión de la porción anterior de la esclerótica no sólo en el ojo izquierdo sino también en el derecho. Por este tiempo fué consultado el autor, quien encontró la vista perdida en ambos ojos. Las pupilas estaban dilatadas, y la tensión intraocular era un poco elevada. La enucleación del ojo izquierdo produjo cierto alivio durante un período de dos meses, pero al cabo de este tiempo el ojo derecho se inflamó mucho y hubo que enuclearlo también. El tumor se reprodujo en la órbita izquierda, y una vez hecha la exenteración no reincidió más; pero al cabo de pocas semanas una serie de masas neoplásicas hicieron irrupción á través de las suturas frontales y parietales, se desarrollaron síntomas cerebrales y la muerte no tardó en presentarse.

H. V. Würdemann y W. B. Murray (Milwaukee).—**Sifilide**

Digitized by Google

serpiginosa de los párpados, la frente y la parte externa de la nariz.—(*The Ophthalmic Record.* Noviembre de 1899.) Los autores refieren detalladamente la historia de un caso en el cual los signos diagnósticos hicieron creer en la existencia de un lupus. Después de tres meses de un tratamiento dirigido contra esta última afección, sin haberse obtenido el menor éxito, se recurrió al yoduro de potasio á dosis crecientes, con lo cual se obtuvo la restauración de los tejidos del párpado, la nariz y la frente en tres semanas. La cicatriz tenía los signos característicos de la sifílides.

C. C. Stephenson.—**Fragmento de granito en la cámara posterior durante catorce días. Dolor é inflamación intensos con ligera secreción purulenta. Enucleación.**—(*The Ophthalmic Record.* Noviembre de 1899.) Stephenson refiere un caso de herida penetrante del globo causada por un gran fragmento de piedra, que produjo una panoftalmía con ligera secreción purulenta. Al cabo de catorce días el ojo fué enucleado y en él se encontró un pedazo de granito que pesaba 90 centígramos.

L. W. Dean.—**Un caso de retinitis albuminúrica unilateral.**—(*The Ophthalmic Record.* Noviembre de 1899.) Se trataba de una joven de 20 años de edad que había padecido en su infancia varias enfermedades infecciosas, aunque sin complicaciones nefríticas aparentes. Cinco semanas antes de que fuera observada comenzó á notar una diminución progresiva de la vista en el ojo izquierdo, que llegó al grado de no poder contar los dedos sino á dos metros de distancia. Al oftalmoscopio se encontraron en dicho ojo grandes áreas de exudación en la mácula y edema de la papila; los vasos retinianos estaban infartados y podían distinguirse pequeñas hemorragias diseminadas en toda la retina. El fondo del ojo derecho era normal. El examen de las orinas demostró que contenían 6.1 por ciento de albúmina.

Poco tiempo después las hemorragias desaparecieron y el hinchamiento de la papila disminuyó, pero en la región macular aparecieron nuevos exudados. El ojo derecho permaneció siempre normal. La proporción de albúmina aumentó. Nunca se presentaron perturbaciones nerviosas.

R. S. Patillo (Chicago).—**Dos casos de amaurosis por inhalaciones de vapores de alcohol metílico.**—(*The Ophthalmic Record.* Diciembre de 1899.) El autor cita dos casos de amaurosis que se presentaron en obreros encargados de barnizar (shellacing) la parte interior de varias cubas de cerveza. El barniz contenía 97 á 98 por ciento de alcohol metílico y la temperatura de las cubas era de cerca de 70 grados Farenheit.

Digitized by Google

Después de un trabajo de seis días, apareció en un caso ceguera completa que duró cerca de una semana, obteniéndose después una ligera mejoría seguida por pérdida rápida de la vista, hasta poder contar los dedos á tres pies de distancia únicamente con el ojo derecho, quedando reducido el izquierdo á la percepción luminosa. La papila en este último ojo era blanca opaca y en el derecho azulosa. Nunca había existido antes perturbación visual ninguna y las costumbres del enfermo eran buenas. En el otro obrero que trabajó durante dos semanas, los síntomas generales fueron semejantes. A los dos días del principio de la afección la ceguera era completa; la vista mejoró un poco después, pero sobrevino una recaída que hizo bajar la agudeza visual en el ojo derecho hasta poder contar los dedos á tres pies de distancia, mientras que en el izquierdo sólo eran percibidos á un pie. Las papilas eran de un blanco opaco.

H. Gifford.—**Trombosis ó embolia de la arteria central de la retina después de la ligadura de los vasos del cuello.**—(*The Ophthatmic Record.* Diciembre de 99.) En un enfermo afectado de epitelioma de la amígdala derecha hubo necesidad, durante la extirpación, de practicar la ligadura de las carótidas y yugulares, notándose inmediatamente después de la intervención que la pupila izquierda era más pequeña que la derecha. Al cabo de diez días el ojo izquierdo quedó ciego, no había percepción luminosa y la reacción pupilar estaba perdida. Al examen oftalmoscópico la papila aparecía rodeada de una masa edematosa y en la región macular existía una mancha rojo cereza. Los vasos papilares eran poco visibles y la columna sanguínea estaba irregularmente rota. Pocos días después el edema de la papila y la retina había desaparecido casi completamente y la corriente vascular era continua, pero el calibre de los vasos permanecía inferior al normal. El enfermo murió de pulmonía sin haber recobrado nunca la vista.

El autor cree que existió una trombosis no solamente de la arteria central sino también de los vasos más pequeños.

Swan M. Burnett.—**Un caso de obstrucción de la circulación de la retina, con una serie de figuras que demuestran los cambios en el sistema vascular durante su restablecimiento y la formación de nuevos vasos.**—(*The Ophthalmic Record.* Diciembre de 99.) Se trataba de un senador de 85 años de edad, en quien hubo una pérdida brusca del campo visual, excepto en el centro y la parte interna. Había una reducción en el calibre de las arterias de la papila con plenitud de las venas, sin que existieran, sin embargo, los

Digitized by Google

signos de una embolia. Dos días después las venas se llenaron más y se produjeron hemorragias que se absorbieron al cabo de dos días. Las venas siguieron aumentando de tamaño y aparecieron algunos nuevos vasos. Al cabo de ocho meses la papila se atrofió, pudiendo observarse la aparición de dos nuevos vasos. Se formaron también pequeñas áreas de capilares sanguíneos reunidos entre sí, que el autor cree producidos por las celdillas vaso-formadoras del vítreo, puestas en acción por una causa patológica. El campo visual permaneció siempre lo mismo que al principio.

James M. Ball.—**Hemorragia intraocular consecutiva á la extracción de la catarata con restauración de una visión útil.**—(*The Opthalmic Record.* Noviembre de 99.) En una mujer de 64 años de edad afectada de catarata madura en el ojo derecho, Ball practicó una iridectomía preliminar cuatro meses antes de llevar á cabo la extracción del cristalino. Esta última fué hecha bajo la anestesia clorofórmica á causa de una irritabilidad nerviosa muy marcada de la enferma. Las consecuencias fueron favorables hasta el quinto día después de la operación, en el cual, después de una disputa por asuntos domésticos sobrevino un dolor muy intenso en el ojo operado. Al día siguiente dicho ojo estaba doloroso é inyectado y la cámara anterior llena de sangre. La percepción luminosa estaba perdida. El descanso, la administración de alterativos, las instilaciones de atropina y el uso de un vendaje compresivo, produjeron la reabsorción de la sangre y la vuelta de la percepción luminosa. Aunque la cristaloide posterior estaba opaca y gruesa, pudo observarse el reflejo luminoso del fondo. La visión fué mejorándose gradualmente hasta poder contar los dedos á un pie de distancia. El autor cree que la hemorragia provino de la región esclero-córnea.

La discisión fué practicada tres meses después, y con los vidrios apropiados la visión subió á $\frac{15}{40}$.

S. Theobald.—**Reseña de cien casos de extracción de la catarata.**—(*The American Journal of Ophthalmology.* Diciembre de 1899.) En un detallado análisis de cien extracciones consecutivas de catarata, Theobald describe su técnica, los cuidados de que rodea al enfermo antes y después de la operación y el tratamiento de los accidentes y complicaciones que se presentan durante la curación. Los métodos operatorios empleados fueron los siguientes: extracción con iridectomía (De Graefe modificada) 52 veces; extracción después de iridectomía preliminar, generalmente con trituración del cristalino, 26 veces; extracción simple, 20 casos; extracción del cristalino luxado en su cápsula, 2 veces. Respecto á los resultados con-

Digitized by Google

sidera como éxitos los casos en los cuales se obtuvo una agudeza visual de $\frac{20}{20}$ ó superior.

Dr. A. Simi.—**Oftalmía bufirínica.**—(*Bollettino d'Oculistica*, 1900.)—Relata la observación de un enfermo, jardinero de oficio, que recibió sobre la cara unas gotas del líquido que el batracio (*la rana, bufo*) secreta como medio de defensa cuando se ve atacado.

Una creencia popular atribuye á dicho líquido la facultad de producir la ceguera cuando cae en los ojos, creencia que debe tenerse por errónea como lo ha demostrado la observación.

El humor secretado y que es lanzado á cierta distancia, es blanco, sanioso, acre y fétido; contiene un ácido libre y una materia grasa acre muy amarga (*la bufirina*) que parece ser el principio venenoso.

El sujeto á que se refiere la observación tuvo después de recibir sobre sus ojos unas gotas del líquido, una serie de accidentes flogísticos, tanto de la córnea como profundos, que terminaron favorablemente.—F. A.

Dr. Clemente Bialetti.—**Un caso de epitelioma primitivo de la región esclero corneal. Contribución clínica y anatomo-patológica.**—(*Archivio di Oltalmologia*, Noviembre y Diciembre de 1899.)—El autor describe el caso de un enfermo portador de dicha neoplasia maligna, la que operada fué seguida de una reincidencia. Relata después de un modo detallado la estructura histológica del tumor, y por último admite la existencia de dos variedades: una de marcha lenta, que no llega á adquirir proporciones considerables, que produce poco dolor al paciente y que rara vez impide las funciones del ojo por su volumen, á menos que el enfermo por incuria no ocurra oportunamente al cirujano; y otra variedad, de marcha rápida, que adquiere un gran volumen, perturba las funciones del órgano y va seguida de propagación metastática comprometiendo á veces la vida del paciente.—F. A.

VARIEDADES.

LA PRÁCTICA OFTALMOLÓGICA EN LOS HOSPITALES DE LONDRES.

En el número de Febrero del *Ophthalmic Record* el Dr. E. Oliver Belt, de Washington, refiere su visita á los hospitales

Digitized by Google

para enfermedades de los ojos y de los oídos, en Londres, y de su artículo entresacamos las siguientes notas:

En el Royal London Ophthalmic Hospital, conocido más bien con el nombre de Moorfields Eye Hospital, que como hemos informado á nuestros lectores se ha trasladado recientemente á su nuevo edificio, se dieron el año pasado más de 100,000 consultas exclusivamente para enfermedades de los ojos, cifra que demuestra que realmente es el hospital oftálmico mayor del mundo.

Se puede formar una idea de lo que se aprende allí en pocas semanas, por el hecho de que hay más de 300 enfermos diarios. El año pasado se practicaron más de 1,000 operaciones de catarata, cerca de 400 iridectomías, 200 operaciones para el estrabismo y más de 200 enucleaciones. Dado el enorme número de enfermos de la consulta pueden verse allí muchos casos interesantes y algunos excesivamente raros. El día de mi primera visita, dice el Dr. Belt, Mr. Morton era uno de los cirujanos del día, y como es uno de los mejores, describiré su método de extracción de la catarata.

Inmediatamente antes de la operación se instiló varias veces una solución de cocaína al 10 por ciento; se lavó en seguida el ojo con solución bórica, y una vez colocado el blefaróstato, el cirujano procedió á hacer la sección de la córnea con un cuchillo de De Graefe, dividiendo al mismo tiempo y de paso, la cápsula. Al terminar dejó un colgajo conjuntival, con objeto de asegurar mejor la reunión de la herida de la córnea. Se instiló de nuevo cocaína antes de hacer la iridectomía, á efecto de evitar todo dolor, y se hizo uso al practicarla de las pinzas-tijeras de Wecker. Se extrajo en seguida el cristalino por medio de una cucharilla de goma dura ó de Daviel, se quitó el blefaróstato y los restos de substancia cortical fueron exprimidos por manipulaciones con los párpados. Una vez introducido un fragmento de pomada de atropina, se vendaron ambos ojos por tres días, después de los cuales se conservó cubierto únicamente el ojo operado por diez días, dándose de alta al enfermo á los catorce.

Otra operación que me interesó especialmente fué la practicada por Mr. Gunn para extraer el cristalino en un caso de miopía elevada. La enferma era una mujer de 25 años de edad que tenía una miopía de 20 dioptrías. El Dr. Gunn había hecho la discisión del cristalino diez días antes. Después de lavado el ojo con solución de ácido bórico, se instiló cocaína y se punció la córnea con un cuchillo lanceolar, extrayendo la substancia cortical por medio de una cucharilla de Daviel. Ví también operar varios casos de este género á Mr. Hartridge, en el Ro-

Digitized by Google

yal Westminster Ophthalmic Hospital. En Moorfields, durante el año pasado se operaron cerca de 75 casos de miopía, en más de la mitad de los cuales se hizo simplemente la discisión como en las cataratas blandas; en el resto, después de la discisión, las masas corticales fueron evacuadas por la cucharilla. Esta operación no es muy difícil, y sus resultados en más de los 2,000 casos publicados han sido tales, que la justifican enteramente en la miopía de más de 16 dioptrías, la cual, por lo general, impide al enfermo toda ocupación. Los riesgos principales son la infección, rara cuando el cirujano es cuidadoso, y el desprendimiento de la retina, referido por varios operadores; pero como este último se presenta también en cerca del 20 por ciento de los casos no operados, es dudoso que la intervención por sí misma pueda producirla siempre.

Las úlceras profundas de la córnea son tratadas heroicamente con éxito por medio del gálvano-cauterio, ó por la aplicación de ácido fénico puro. El último procedimiento se practica como sigue: una vez lavado el ojo con solución de bicloruro de mercurio al $\frac{1}{5000}$ y cocainizado con la solución al 10 por ciento, se instila fluorescina para definir los límites de la ulceración, que como es sabido queda teñida en verde. Se raspa en seguida esta última con un cuchillo corneano ó con una cucharilla, se seca con papel secante y se aplica una gota de ácido fénico, lavando en seguida el ojo con la solución de bicloruro y aplicando un vendaje.

En muchos casos de queratitis ó úlceras de la córnea, el calor es aplicado por medio del calentador japonés ó caja caliente, tal como ha sido recomendado desde hace varios años por el Dr. Chisolm.

La iridectomía es practicada con tanta frecuencia en la forma crónica como en la forma aguda del glaucoma. El cuchillo de De Graefe se usa casi siempre para haeer la sección de la córnea, y una vez sacado el iris se practica en él una incisión radial, desgarrándolo en seguida de su inserción en toda la longitud de la herida y cortándolo por último, con la idea de que de esta manera se obtiene mejor canalización del ojo.

Ví un gran número de casos de extracción de fragmentos de acero del vítreo por medio del electro-imán, generalmente al través de la herida; sólo en un caso de Mr. Collins, en Moorfields, la herida había curado ya, y el cuerpo extraño, que había sido localizado por medio del oftalmoscopio, fué extraído por el electro-imán, á través de una incisión en la esclerótica.

Ví también un caso de oftalmía simpática que fué detenida por una inyección hipodérmica de pilocarpina.

La operación de Mules ó su modificación (inserción de un

Digitized by Google

globo de vidrio en la cápsula de Tenon), se practica en un buen número de enfermos, el 10 por ciento poco más ó menos de todos los casos de enucleación.

La medida de la refracción no recibe la cuidadosa atención que nosotros le prestamos en nuestros hospitales, y apenas se tienen en cuenta los grados ligeros de astigmatismo. El oftalmómetro se usa rara vez, pero en cambio la esquiascopía se practica mucho. Poca atención se presta á las heteroforias y á las tenotomías parciales. En Moorfields la oftalmoscopía es un arte delicado.

No hay seguramente un lugar en el mundo, termina el Dr. Belt, en el cual la oftalmología pueda ser enseñada mejor que allí.

CORRESPONDENCIA.

Sr. Dr. M. Uribe Troncoso.

Estimado colega:

Desde el 1º de Enero de 1900 he quedado encargado de la redacción del "*Klinische Monatsblatter fur Augenheilkunde*," fundado por Zehender. Suplico á vd. se sirva anunciar en su periódico "*Anales de Oftalmología*," que el Profesor Gama Pinto, de Lisboa, Portugal, hará en el *Monatsblatter* el análisis de todos los trabajos escritos en lengua española, cuyos autores se sirvan enviar un ejemplar ó un extracto de ellos á la dirección de dicho Profesor en Lisboa.

Dándole las gracias de antemano, etc.....

Profesor Axenfeld.
Rostock, Alemania.

Digitized by Google

Tomo II. ABRIL DE 1900. Núm. 10

ANALES
DE
OFTALMOLOGIA

TRABAJOS ORIGINALES.

LA ANESTESIA LOCAL EN LA ENUCLEACIÓN DEL GLOBO OCULAR.

Por el Dr. Daniel M. Vélez.
México.

Cuando se está obligado á enuclear un ojo y existe alguna contraindicación para anestesiar al enfermo por medio del cloroformo (afección cardíaca, etc., etc.), se puede practicar con buen éxito la anestesia local, excepto en casos de gran excitabilidad nerviosa por parte del enfermo, ó de excesiva sensibilidad del globo ocular á la presión, sensibilidad que, por otra parte, no siempre se logra disminuir en ojos hipertónicos por la punción ecuatorial que de por sí es dolorosa. Quedan por lo tanto limitadas las indicaciones de la anestesia local por medio de la cocaina á aquellos ojos ó muñones no tensos, no dolorosos á la presión, y en personas susceptibles de dominar su sistema nervioso y conservar la calma durante una operación tan desconsoladora para el enfermo y que todos los oculistas desearíamos no tener que practicar, para honra y gloria de lo terapéutica ocular.

Las precauciones de asepsia son de rigor en una operación tan delicada, y nosotros insistimos sobre la más completa limpieza de los bordes palpebrales con la idea de alejar todo pe-

Digitized by Google

ligro de infección, á pesar de que dichos bordes frotan únicamente, como veremos al hablar de la técnica operatoria, sobre el globo ocular, que es lo que se va á extirpar, y el cual ya no se pone en contacto con la bolsa conjuntival.

Unas cuantas gotas de solución esterilizada de clorhidrato de cocaina al 4 por ciento anestesian la conjuntiva lo bastante para poder aplicar bajo de ella, penetrando al nivel de la inserción escleral del recto externo, una inyección de solución de la misma sal al 1 por ciento. Este título de solución es enteramente suficiente y no hay necesidad de pasar de él. Así la recomienda y hemos visto usarla en el Hospital de la Piedad, en Paris, á nuestro maestro el Dr. Paul Reclus.

Dos centímetros cúbicos de la solución indicada depositados bajo la conjuntiva con una jeringa de cristal (modelo Lüer) perfectamente esterilizada, producen un abundante edema artificial al rededor de la córnea, el cual, además de completar la anestesia de la conjuntiva y producir la de las inserciones musculares, facilita mucho el despegamiento de esta última membrana y la maniobra de cargar los tendones de los rectos sin causar dolor.

Seccionada la conjuntiva y los tendones de los rectos, quitamos el blefaróstato y usamos de una pequeña maniobra especial, que consiste en luxar el globo ocular invirtiendo hacia adentro los párpados que pasan atrás del globo, quedando éste á descubierto sin que á ello se opongan los oblicuos, y aplicamos en seguida una inyección de 1 centímetro cúbico de la solución de cocaina al 1 por ciento en las cercanías del nervio óptico para hacer indolora la sección de los ciliares.

La maniobra de luxar el globo nos permite tomarlo entre los dedos índice y pulgar de la mano izquierda y *viendo* el nervio óptico hacer su sección más ó menos lejos de su entrada al ojo. El corte de los oblicuos y de algunas adherencias celulosas se hace, por último, en unos cuantos segundos, quedando en la mano un globo ocular perfectamente limpio.

Para contener la pequeña hemorrogia que produce en su

Digitized by Google

mayor parte la arteria central seccionada al cortar el nervio óptico, introducimos con unas pinzas una pequeña bolita de algodón absorbente esterilizado por el vapor en la bolsa conjuntival, y cerrando los párpados ejercemos sobre ellos una suave compresión.

La anestesia de la conjuntiva dura lo bastante para ponerle sin dolor dos ó tres puntos de sutura con catgut fino, que evita la molestia de tener que quitar los puntos de sutura.

Un apósito aséptico seco y un vendaje monocular ligeramente compresivo son el complemento de la operación.

Los instrumentos necesarios para practicar la enucleación en la forma que recomendamos, son: un blefaróstato para el ángulo interno, unas pinzas de dientes de ratón, unas tijeras de extremidad roma y curvas sobre el dorso, un gancho para estrabismo, una jeringa de cristal con su aguja recta y una aguja curva de sutura ó bien una de Reverdin con la curvatura apropiada.

La sencillez del procedimiento de enucleación con anestesia local, para los casos señalados, es incontestable; hemos practicado varias enucleaciones de ojos y muñones con buena anestesia, mediante 3 á 4 gramos de solución de clorhidrato de cocaina siempre al 1 por ciento; por lo demás, el procedimiento operatorio como lo recomendamos, queda tan simplificado en su ejecución que no reclama instrumentos especiales, y está por lo tanto al alcance de todo práctico.

UN NUEVO FENOMENO DE AUTO-OFTALMOSCOPIA.

POR EL DR. P. DE OBARRIO.

Trabajo experimentul del Laboratorio de Oftalmología de la Sorbona, en Paris.

A mediados del año pasado emprendí una serie de experiencias fotométricas en el Laboratorio de Oftalmología de la Sor-

Digitized by Google

bona. Éstas las llevaba á efecto en una larga y obscura galería, donde podía cómodamente tomar las diferentes medidas y hacer los cálculos para las diferentes distancias. En el curso de una de estas medidas percibí en el espacio sombrío dos como reflejos que me llamaron inmediatamente la atención, y cuya naturaleza no me era del todo conocida por el momento. Estas imágenes tenían la particularidad de seguir los movimientos de mi cabeza en cualquiera dirección que éstos fueran; además, no ocupaban una posición determinada en el espacio, sino que presentaban ese aspecto vago é indeterminado que caracteriza á las imágenes de proyección. Su colorido era un rojo anaranjado pálido.

Como estuviese poco seguro sobre el origen de estas imágenes, resolví proceder por partes y analíticamente para llegar á un resultado definitivo. Con tal objeto hice apagar la bujía que me servía de prueba, y observé que en el mismo momento desaparecían por completo las imágenes. De este modo quedaba probado que el origen de ellas dependía precisamente de la presencia de esta luz artificial y no de una causa exterior cualquiera, tal como la penetración de la luz del día por alguna grieta, etc.

Debo hacer notar en este momento, que soy astigmático hipermétrope de la fórmula siguiente: $\left.\begin{matrix}\text{O. D.}\\ \text{O. I.}\end{matrix}\right\}$ + 1,75 D. Cil. eje 90°, cuyo astigmatismo, según la regla, es perfectamente vertical tanto en un ojo como en el otro, y con la corrección que uso constantemente tengo una agudez visual de $\frac{20}{15}$ (Snellen, ó sean $\frac{1.88}{100}$. Todos los experimentos los hacía, pues, elevado á las condiciones de un individuo emétrope usando constantemente la corrección requerida.

Bajo estas condiciones pude observar, en un momento en que me retiré los lentes, que de igual manera las imágenes desaparecían. Esto, unido al hecho de presentar estas imágenes un colorido rojo anaranjado pálido, tal cual se observa al iluminar directamente el fondo ocular, me hizo entrever el ori-

Digitized by Google

gen de ellas. Con tal motivo me propuse experimentar, haciendo varias modificaciones hasta conseguir aclarar este punto.

Para no cansar con la exposición de un gran número de experimentos que me condujeron á averiguar la naturaleza exacta de estas imágenes, me conformo con exponer inmediatamente la manera como se reproduce el fenómeno con menos inconvenientes, haciendo que el experimento esté al alcance de todos. Indicaré una vez más los caracteres distintivos de las imágenes, que eran los siguientes: 1º El de tener un contorno semejante al del foco luminoso. 2º Estar invertidas. 3º El colorido ya mencionado.

Con el objeto de reproducir el fenómeno, se necesitan los siguientes objetos: una pantalla opaca que tenga poco más ó ménos 20 por 30 centímetros; una fuente luminosa cualquiera, por ejemplo, una bujía esteárica; un trozo de vidrio con superficies planas, tal como un porta-objeto de los que se emplean en la microscopía.[1]

En un cuarto cualquiera, después de haber excluído la luz del día se procederá á colocar la bujía sobre una mesa; detrás de la bujía y bién cerca de ésta, se pondrá la pantalla, de tal manera que ésta proyecte una gran sombra en el espacio. Una vez las cosas dispuestas así, el observador se colocará delante de la luz, á unos dos metros de distancia; de manera que las cosas estén dispuestas en una misma línea en el orden siguiente: pantallá, luz, observador.

El experimento se practica entonces como sigue: El observador, tomando con la mano derecha el porta-objeto á semejanza de un oftalmoscopio, y acercando el mismo al ojo tanto como sea posible,[2] reflejará la luz de le bujía sobre la palma

1 Hé encontrado experimentalmente que la naturaleza de las superficies no influye en nada en el fenómeno, pues tanto los vidrios esféricos, convexos ó cóncavos, como los cilíndricos de poco valor, producen el mismo resultado. Por tanto, aconsejo el porta-objeto que puede fácilmente procurarse, siendo al mismo tiempo de fácil manejo.

2 Insisto sobre este punto que es de importancia capital, pues de otra manera el experimento no tendría éxito.

Digitized by Google

de la mano izq
luego variará l
dos, ya sea ha
da (reflejando
objeto qne llev
sual no corres
esté fija en cu
punto, retírese
cho cuidado
dirección que
tada en el es
queña imagen
tornos algo di
mención.

Todos los
ciencia en tra
este número
damente, har
litaran los n
cualquiera, é
rimentador
ción de un e
precioso en
su objeto. I
talles que c
á expresar
menos. De

Ahora bi
producen?
responde á

He ejec
hacer más
mático au

1 Los rad
maestro y a

Digitized by Google

Nuevo fenomeno auto-oftalmoscópico

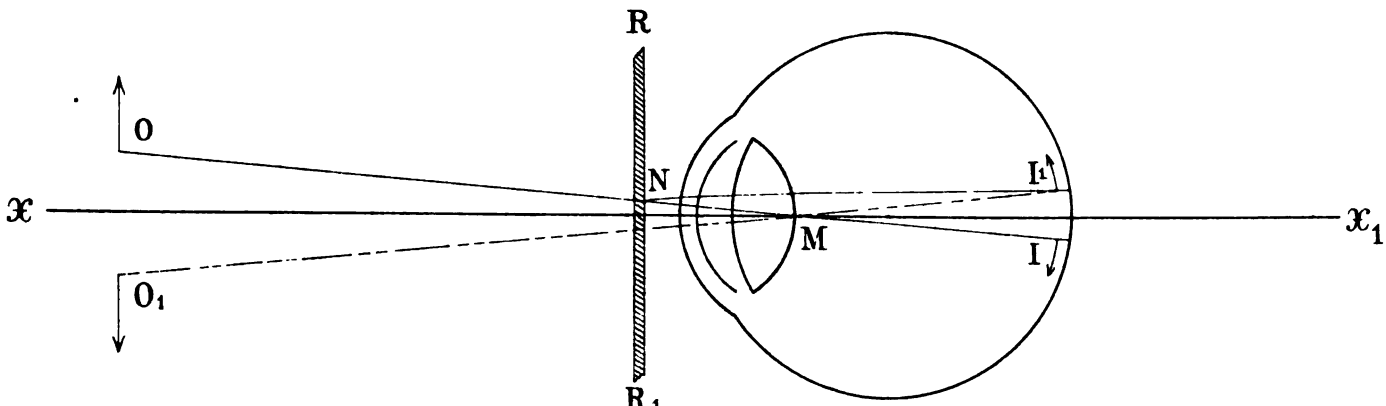

Dr. P. de Obarrio.

Digitized by Google

Digitized by Google

ma, se encuentra una placa de vidrio RR_1 con superficies planas. La bujía representada por 0 emitirá sus rayos luminosos en todas las direcciones imaginables; por consiguiente, parte de ellos irán al través del vidrio, así como al través de los diferentes medios transparentes del ojo, y formarán una imagen invertida de la bujía en la retina, según las leyes de las superficies curvas que todos conocemos. De este punto, I, los rayos luminosos serán reflejados en sentido inverso siguiendo exactamente el último trayecto que acaban de recorrer hasta el punto 0. Sin embargo, una cierta cantidad de luz será de nuevo reflejada por cada una de las superficies á su vez, siendo de principal cuenta la parte reflejada por la superficie posterior de la placa de vidrio en el punto N. Como los ángulos de incidencia y reflexión son iguales, la luz sufrirá una pequeña desviación en N y entrará de nuevo en el ojo para formar, según las leyes dióptricas de éste, una nueva imagen en I_1 que naturalmente será recta. Esta imágen I_1 es la que se percibe con los caracteres ya mencionados.

Según las leyes de proyección que quieren que toda imagen invertida en la retina corresponda realmente á un objeto recto, asimismo esta imagen I_1 que es recta en la retina, será forzosamente percibida como invertida en el espacio en 0_1, que es lo que realmente ocurre.

La línea XX_1 indica el eje del sistema dióptrico que podemos prácticamente considerar como centrado.

Estas son, pues, las razones por las cuales se percibe esta imagen. De igual manera queda explicado el por qué la vemos invertida. En lo que corresponde al colorido, es fácil comprender que éste lo adquiere en la capa vascular del ojo ó sea en la coroides, y no es sino un fenómeno puramente psíquico.

La premura del tiempo no me ha permitido continuar experimentando sobre este mismo tema de manera que pudiera citar un resultado verdaderamente práctico. He observado, sin embargo, que manteniendo el vidrio en una misma posición, se pueden hacer movimientos oculares bastante extensos sin

Digitized by Google

que, como es natural, la imagen cambie de posición. Llegará, sin embargo, un momento en que el borde pupilar intervendrá en el fenómeno.

De esta manera se puede apreciar la sensibilidad luminosa de la retina, tanto en el centro como en la periferia. Aquellos que repitan el experimento podrán formar su opinión sobre el particular, y puedo sin temor asegurar que sus ideas sobre la sensibilidad de la retina para la luz, tanto en el centro como en la periferia, serían distintas de lo que su conocimiento teórico les ha enseñado.

Guayaquil, Febrero de 1900.

DIAGNÓSTICO DE LOS TUMORES DE LA COROIDES

Por el Doctor L. Demicheri.
Montevideo, Uruguay.

En la reunión de la Sociedad de Medicina de Montevideo, del mes de Julio de 1898,[1] hemos insistido sobre la importancia que concedíamos á la punción esclerótical y al alumbrado eléctrico por contacto, para el diagnóstico diferencial entre el desprendimiento retiniano simple y ciertos tumores de la coroides. La punción esclerotical ha sido empleada por Hirschberg con el fin de disminuir el levantamiento de la retina y poder descubrir más fácilmente un neoplasma si se practica el examen oftalmoscópico inmediatamente después de la punción. Nosotros hemos empleado la punción partiendo del principio que los desprendimientos retinianos en los cuales no hay salida abundante de líquido subretiniano al practicar la punción, deben ser considerados, con más *probabilidad*, levantamientos retinianos por tumores de la coroides que desprendimientos simples, desde el momento que estos últimos dan siempre lugar á nna abundante salida de serosidad.

1 Véase *Anales de Oftalmología*, tomo I, pág. 316.

Digitized by Google

El día 13 de Septiembre de 1898 practicamos la enucleación del ojo del sujeto á que nos referimos en aquella ocasión, ojo que endurecimos inmediamente en una solución de formol. Las experiencias con el alumbrado por contacto las hemos repetido en el ojo enucleado, pudiendo demostrar que en toda la región inferior del ojo existía una zona opaca al través de la cual no era posible alumbrar la pupila si no se acercaba el foco, el eléctrico, hasta una región muy cercana del borde corneal.

Seccionamos entonces el ojo en dos, por medio de un corte antero-posterior, pudiendo demostrar inmediatamente un neoplasma coroideano bilobulado que ocupaba toda la región inferior del ojo, desde la papila hasta 6 milímetros del borde corneal inferior. Este neoplasma de color negruzco, se encontraba muy adherente á la esclerótica.

Como la distancia entre el fondo de saco conjuntival y el borde inferior de la córnea es de unos 11 milímetros, resultataba que en el ojo de nuestro sujeto, antes de la enucleación, debía existir una zona de 4 á 5 milímetros, al través de la cual no era posible provocar el alumbrado de la pupila.

Por consiguiente, el examen anatómico del ojo no sólo ha confirmado nuestro diagnóstico, sino que creemos da valor á los procedimientos diagnósticos que hemos empleado, sobre todo al alumbrado eléctrico por contacto.

COLEGIO DE MEDICOS DE FILADELFIA.

Sección de Oftalmología.

[*Sesión del* 20 *de Febrero de* 1900.]

El Dr. W. Campbell Posey leyó un trabajo acerca de las *Perturbaciones mentales consecutivas á las operaciones oculares*, en el que refiere 24 casos de delirio, de los cuales en 19 los síntomas aparecieron después de la extracción de la catarata; en 3 después de iridectomías por glaucoma y en los otros 2 después de heridas extensas del ojo. Tres de los casos se presentaron

Digitized by Google

en individuos de 80 años de edad; seis en enfermos de más de 70 años, y once en los que contaban más de 60 años. Los que sufrieron los traumatismos eran mucho más jóvenes.

El delirio apareció durante las primeras 24 horas después de la operación, en dos casos; al segundo día, en ocho; al tercero en seis y al cuarto, en dos. No se usó atropina en seis enfermos, en cuatro se empleó después que el delirio había aparecido, y en el resto fué instilada al tiempo de la operación; pero su empleo no parece haber tenido influencia ninguna sobre las perturbaciones mentales. Ambos ojos fueron siempre vendados después de la operación, pero el apósito se quitó en el ojo no operado en nueve casos, inmediatamente que se presentó el delirio, el que no cedió, sin embargo, á pesar de esta precaución.

En nueve casos no había predisposición ninguna anterior á desequilibrio mental; en dos había antecedentes morbosos, lo mismo que en los enfermos que sufrieron los traumatismos. Todos los ojos curaron, excepto dos: uno que se perdió por panoftalmía y el otro por iridociclitis traumática.

La afección presentó en todos el mismo carácter, comenzando con ligera inquietud que se transformó rápidamente en delirio activo con alucinaciones é ideas de persecución, pero desapareció rápidamente por la administración de los narcóticos sin dejar lesión permanente del cerebro.

El autor cree que la causa de este delirio es en gran parte psíquica y está de acuerdo con Parinaud en que es debido muy probablemente á la preocupación del enfermo antes, durante y después de la operación, existiendo quizá, además, otros factores que no han sido aún suficientemente estudiados.

Las perturbaciones mentales no son, pues, muy raras después de las operaciones. El mejor tratamiento consiste en el uso del cloral y los bromuros á la primera indicación de la enfermedad. No da resultado tanto la suspensión del vendaje en el ojo no operado como la supresión de la atropina. Una vigilancia constante practicada por una enfermera juiciosa y prudente es esencial, habiéndose notado rápida mejoría en el estado mental cuando una enfermera hábil ha sido instalada á la cabecera del enfermo.

Discusión.—El Dr. de Schweinitz dijo que el caso más pronunciado que había visto en su práctica se presentó en un hombre de 59 años de edad, en el cual practicó primero la operación de Förster para la madurez artificial de la catarata en un ojo, practicando un mes después la extracción. Se trataba de una catarata nuclear y la visión, excepto en la parte central era buena. El enfermo tenía lesión orgánica del cora-

Digitized by Google

zón y desde hacía varios años frecuentes disgustos de familia. Ambos ojos fueron vendados después de la operación, y al segundo día sobrevino delirio maniaco seguido de demencia que duró dos meses. Bajo la acción de grandes dosis de nitroglicerina los síntomas mentales desaparecieron, quedando una agudeza visual de $\frac{6}{9}$.

Dos años después el enfermo volvió para que se le extrajera la catarata del otro ojo que se había madurado naturalmente, suplicando que se le dejara descubierto el ojo bueno después de la operación, lo que le fué concedido, sin que esta vez se presentara perturbación cerebral ninguna.

El Dr. Zimmerman manifestó haber visto numerosos casos en el hospital Wills, en el qne se empleaba como tratamiento la supresión del vendaje en el ojo no operado, haciendo que los enfermos dejaran la cama tan pronto como era posible.

El Dr. Veasey refirió también dos casos de perturbaciones mentales, que se presentaron una vez en un enfermo en quien se practicó la expresión de las granulaciones y otra vez en un caso de catarata senil. En ambos el delirio cesó cuando se quitó el vendaje del ojo no operado.

El Dr. Randall, en un enfermo operado de catarata no obtuvo el menor resultado con la supresión del vendaje, y el delirio continuó sin interrupción por cuatro ó cinco días más.

El Dr. Harlan manifestó que el delirio tenía muchos tipos y causas, y que no podía darse una sola explicación para todos los casos. El tratamiento debe ser también diverso, según las indicaciones individuales.

El Dr. Posey se refirió á un artículo reciente de Dukes, quien cree que la inquietud en las personas de edad es debida á la dificultad creciente con la edad de la desasimilación orgánica, lo que produce una depuración insuficiente de la sangre y un aumento de la tensión arterial. Los remedios mejor adaptados á estos casos son los que disminuyen la tensión arterial, tales como la nitroglicerina. Cree que el eritrol tetranitrado (gr. ss. á gr. j.) es aún más valioso que la nitroglicerina.

El Dr. de Schweinitz leyó un trabajo intitulado *La Preparación del muñón después de la enucleación completa del globo del ojo.* Pasó revista primero á algunos de los sustitutos de la enucleación, á saber: la neurectomía óptico-ciliar, la neurectomía esclero-óptica (Ernesto Hall); la evíscero-neurectomía (Huizinga), la evisceración simple (Noyes); la evisceración con inserción de un vítreo artificial (Mules); la implantación de un globo de vidrio ó de metal en la cápsula de Tenón (Frost, Lang); la escisión (Kritchett, Knapp, de Wecker), y la queratectomía completa (Panas). De estos varios procedimientos

Digitized by Google

prefiere la operación de Mules en los casos convenientes; pero cree que en cierto número de casos se requiere la enucleación completa, y que por lo tanto debe consagrarse gran atención al mejoramiento de la técnica operatoria y de la manufactura de ojos artificiales.

Después de referirse á los métodos de Meyer y de Wecker, y de condenar el dicho de Czermak de que no es conveniente usar suturas, el autor describió los métodos de sutura de los tendones á la conjuntiva, que han sido preconizados por Würdemann (1893), Suker (1895), H. Schmidt (1897), Priestley Smith (1899), y el suyo propio, que es el siguiente:

Después de la introducción de un blefaróstato que separe los párpados lo más ampliamente posible, se divide la conjuntiva en el margen de la córnea; los tendones de los rectos son en seguida descubiertos y cargados sobre un gancho, como en la operación del estrabismo y asegurados después con un hilo de seda que se anuda sobre cada uno de ellos. El globo del ojo se enuclea en seguida, conservando en lo posible las relaciones entre la conjuntiva y los tejidos subyacentes y en la cavidad de la cápsula de Tenon se inserta después, á la manera de la esfera de Mules, una bola de gasa esterilizada. Cada uno de los tendones es en seguida jalado hacia adelante hasta el borde de la conjuntiva, cortado y asegurado allí con los extremos de la misma sutura con que se había asegurado primero el tendón y que se había dejado de suficiente longitud; es decir, el tendón es traído hacia adelante de la misma manera que se hace en la operación del avance muscular. La bola de gasa esterilizada que ya llenó su cometido de detener la hemorragia y de llenar la cavidad antes ocupada por el ojo, facilitando el avance de los tendones, se extrae en seguida, y para terminar se unen los bordes de la conjuntiva y de la cápsula de Tenon con suturas interrumpidas.

El movimiento del fondo conjuntival es ciertamente mejor después de ésta y de las otras operaciones que por cualquier medio impiden la retracción de los músculos oculares, que después de la enucleación ordinaria, la prótesis es más prominente y natural y las secreciones conjuntivales patológicas disminuyen también. El autor presentó figuras que demuestran la rotación de los ojos artificiales que descansan sobre muñones preparados de varias maneras.

Discusión.—El Dr. Harlan manifestó que en su práctica en el hospital Wills tenía costumbre de suturar los bordes de la conjuntiva después de la enucleación. Para el Dr. Hansell, el deseo de todos los operadores es obtener un muñón sobre el que descanse el ojo artificial y por el cual este último pueda

Digitized by Google

ser movido; pero después de la enucleación no queda muñón y el movimiento y colocación del ojo depende únicamente de la movilidad de la conjuntiva sobre la que descansa el ojo, movilidad debida á la inserción en el centro y hacia atrás, de los cuatro músculos rectos. Ha obtenido muy buenos efectos cosméticos, buena rotación del ojo y una superficie conjuntival no secretante, suturando cada músculo á la conjuntiva y á la cápsula como primer tiempo de la operación.

El Dr. Charles Lukens leyó (por invitación) un estudio acerca de *Diez y ocho casos de cuerpos extraños en el ojo*, en diez y seis de los cuales la extracción fué intentada. En dos casos, el fragmento de metal se alojó en la cámara anterior; en tres, en el iris; en cinco, en el cristalino, y en ocho, en el vítreo. La extracción del cuerpo extraño produjo buena visión en nueve de los diez casos del segmento anterior del ojo, mientras que cuando aquél estaba alojado en el vítreo, á pesar de haberse intentado la extracción en seis casos, con éxito en cuatro, la agudeza visual apenas llegó á $\frac{6}{9}$, $\frac{5}{8}$, $\frac{1}{40}$ y percepción de la luz. En un enfermo el fragmento de acero había permanecido sin accidentes en el vítreo durante 26 años, sobreviniendo después una irido–ciclitis por traumatismo reciente.

El Dr. de Schweinitz describió: *Un caso de cuerpo extraño metálico que había permanecido sin accidentes en la coroide de un ojo ciego durante 18 años*, al cabo de cuyo tiempo, sin causa aparente, se produjo una iridociclitis que amenazó el otro ojo. El cuerpo fué localizado por medio de los rayos Roentgen, según el método de Sweet. El electro–imán trajo momentáneamente el cuerpo extraño á los labios de la incisión; pero no pudo desalojarlo del tejido en el que estaba incrustado ni aun después de que el ojo enucleado fué abierto por una sección meridional. El fragmento era de 1.5 milímetros de largo y de 1 milímetro de grueso.

Discusión.—El Dr. Oliver describió en detalle el caso número 11 del trabajo del Dr. Lukens, en el cual la localización del cuerpo extraño se hizo por la dirección de la herida escleral y por la posición relativa de los labios de la herida, así como por el dicho del enfermo respecto al ángulo de dirección del traumatismo y por la diminución del campo visual en el lado nasal, diagnóstico que se confirmó con el método del Dr. Sweet, que es muy exacto.

El Dr. Sweet cree que cuando el cuerpo extraño atraviesa el vítreo sin fuerza suficiente para incrustarse en la retina ó la coroide, la extracción con éxito por medio del electro-imán es posible aun después de largo tiempo, y refirió tres casos de este género, en los cuales el cuerpo fué extraído siete meses después,

Digitized by Google

quedando una buena visión. Cuando el fragmento está incrustado en la retina ó en el tractus uveal, al cabo de poco tiempo se forma un exudado que impide la extracción. En un enfermo, un fragmento de hierro de 8 milímetros por 2, incrustado en la coroide desde hacía 5 semanas, no pudo sér extraído por el imán ni aun después de practicada la enucleación.

El Dr. Sweet presentó en seguida unas fotografías que había recibido del Dr. Mackenzie Davidson, de Londres, que patentizan el aparato y el método tan ventajosamente empleados por él en la localización de los cuerpos extraños en el ojo y su vecindad.

El Dr. Zimmerman refirió un caso en el que un fragmento de cobre permaneció en la porción anterior del vítreo durante muchos años, sin causar accidentes inflamatorios.

El Dr. Harlan ha visto también un fragmento de cápsula de cobre permanecer en el ojo sin accidentes durante varios años.

El Dr. Hansell relató el hecho de un muchacho que recibió en ambos ojos con gran fuerza granos de pólvora y arena. Las cristaloides fueron rotas y probablemente algunos de los cuerpos extraños penetraron en la cámara anterior. Cuando fué visto, varias semanas después en la consulta, las heridas externas habían curado, la cámara anterior en los dos ojos estaba llena de masas cristalinianas, las pupilas estaban dilatadas y los iris inmóviles, T = + 2. La vista estaba reducida á la percepción de la luz. Los cristalinos fueron extraídos á través de una incisión corneal, se instiló eserina y se vendaron los ojos. Algunos meses después, con vidrios de catarata, la visión era normal.

Estudio de los cambios en la refracción de cuatrocientos ojos durante siete años. El Dr. Howard F. Hansell ha estudiado 200 enfermos que volvieron para un segundo examen, en períodos que variaban de dos á diez y seis años. Los ojos examinados no padecían enfermedad alguna, excepto sus vicios de refracción.

Las conclusiones del trabajo son las siguiente. Entre los 400 ojos había 249 hipéropes, de los cuales 94 no presentaron cambio ninguno, y 114 miopes, de los cuales 37 no cambiaron absolutamente; 141 presentaron un aumento en su refracción, y 119 una diminución, comprobándose de esta manera la regla aceptada de que la tendencia al aumento se presenta en mayor número de ojos que la tendencia á la diminución. Entre los hipéropes hubo 69 diminuciones y 180 aumentos, mientras que en los miopes, 8 solamente disminuyeron y 107 aumentaron. De los 34 ojos con astigmatismo mixto, 28 cambiaron

Digitized by Google

de refracción; la mayoría necesitó un aumento en la fuerza de los vidrios en ambos meridianos. En los 200 enfermos había igual número de hombres y de mujeres, y los cambios en la refracción estaban también casi igualmente divididos entre ellos. La ocupación tenía sólo una ligera influencia sobre el aumento ó diminución; los altos grados tenían menos tendencia á cambiar que los vicios medianos ó bajos. El aumento de la refracción es mayor en la tercera década de la vida; sigue después la primera década, y después de los 30 años la proporción del aumento baja rápidamente. La diminución de la refracción es mínima en la cuarta década, y en los últimos años la tendencia á bajar es más marcada; el aumento en la refracción es más sensible en la segunda década, en 50 por ciento de los ojos, y baja después rápidamente, mientras que la diminución en la refracción es más notable en la sexta década, aunque existe en todas las siete décadas.

Discusión.—El Dr. Randall dijo que probablemente un examen detallado de los casos en los cuales se presentó diminución rápida de la refracción, demostraría ésta que no había tenido lugar durante una serie de años, sino que, por el contrario, se produjo en corto tiempo, pudiendo haber sido causada por la contracción irregular del ciliar y la perdida temporal entre las relaciones de la acomodación y la convergencia.

El Dr. E. A. Shumway relató (por invitación) *Un caso de retinitis puntuada difusa*, que se presentó en una negra de 35 años de edad, casada, que hacía siete años la padecía. Toda la familia de la enferma sufría de jaquecas y esta última había tenido siempre mala salud. Todo el fondo del ojo en ambos lados estaba salpicado de puntos amarillo-blanquizcos, opacos y muy próximos unos á otros, de contornos vagos y de un diámetro que variaba del de un vaso retiniano á varias veces este tamaño. No había depósitos de pigmento en la retina, ni áreas de atrofia coroidea. La agudeza visual con corrección era de $\frac{6}{6}$ en OD y de $\frac{6}{7.5}$ en OS. No había contracción del campo visual, ni escotomas, ni el enfermo se quejaba de hemeralopía. El autor cree que la afección es debida á la degeración coloide de las celdillas de la capa del pigmento retiniano.

REVISTA BIBLIOGRAFICA Y DE LA PRENSA.

Dr. E. López (Habana).—**La pupila elíptica.**—(*Archivos de la Policlínica.* Diciembre de 1899.) Según el autor, en el glau-

Digitized by Google

coma la pupila se deforma con tanta frecuencia que constituye un síntoma importante apenas citado por los autores clásicos.

En el período prodrómico del glaucoma, la pupila no presenta alteración y á veces suele estar contraída, conservándose generalmente redonda. En algunos casos, sin embargo, es un poco alargada y oblicua.

En el glaucoma plenamente desarrollado la pupila se dilata. Al glaucoma crónico simple corresponde habitualmente una dilatación media y circular de la pupila. En el glaucoma inflamatorio la deformación de la pupila es un síntoma tan importante que impresiona desde luego, y basta para inclinar el diagnóstico, tanto cuando menos como el reflejo verde del cristalino.

La dilatación de la pupila puede tomar formas variadas: redonda, alargada, irregular, poligonal, excéntrica; pero la más frecuente es la *elipsoidal ú oval*, con el diámetro mayor transverso ú oblicuo. El autor la ha encontrado excepcionalmente en dirección vertical, aunque esta sería la regla para otros observadores. Generalmente el eje mayor de la elipse es transverso ó bien ligeramente inclinado sobre la horizontal. El extremo de dicho eje que queda sobre la horizontal, es generalmente el que está situado del lado temporal, es decir, en el ojo derecho el eje está más levantado á la derecha, y en el ojo izquierdo á la izquierda. En 48 casos observados por el autor sólo uno hizo excepción á dicha disposición.

El signo mencionado constituiría, pues, un medio sencillo, rápido y seguro de reconocer el glaucoma, pues en *ninguna otra enfermedad* se produce espontáneamente una dilatación semejante.

En cuanto á la causa de la deformación pupilar, el Dr. López acepta una presión intraocular mayor en el sentido horizontal que, comprimiendo los nervios ciliares, produciría una parálisis más completa en dicha dirección. Dice, sin embargo, que su deseo principal es señalar el hecho clínico.—M. U. T.

Dr. L. Demicheri.—**Papiloma de la córnea.**—(*Archives d' Ophtalmologie.* 1899.)

No se han descrito hasta el día sino tres casos de esta afección, á los cuales el autor agrega un cuarto, cuya observación relata detenidamente. Se trataba de un hombre de 60 años de edad, que en Diciembre de 1898 comenzó á sufrir un tumor prominente del tercio superior interno de la córnea, de color blanco-gris y formado por dos lóbulos: uno externo más grande, y el otro interno, casi circular. Este último invadía ligeramente la conjuntiva bulbar, pero en el resto estaba exactamente limitado por el limbo esclero-córneo. La superficie del neo-

Digitized by Google

plasma era finamente lobulada, y examinándola con una lente daba luego la idea de un tumor papiliforme. La conjuntiva, enteramente sana, presentaba en la parte superior una serie de vasos que se dirigían al tumor. Extirpado una primera vez, reincidió en masa. En la segunda extirpación, la córnea subyacente quedó perfectamente transparente y hasta la fecha no ha dado reincidencias.

El examen histológico demostró la estructura papilar y una producción exagerada de celdillas epiteliales con muy poco tejido conjuntivo.—M. U. T.

Prof. Hermann Cohn (Breslau).—**Los caracteres de imprenta de los principales periódicos de oftalmología, considerados desde el punto de vista higiénico.**—(*La Clinique Ophtalmologique.* Febrero 10 de 1900.)

Existen en la literatura oftalmológica gran número de trabajos sobre la higiene de la vista, y aunque se han realizado progresos considerables en esta vía, abierta verdaderamente en este siglo, los caracteres de imprenta de la mayor parte de los periódicos y libros dejan mucho que desear, y aun los mismos periódicos de oftalmología, cosa curiosa, están muy lejos de seguir estrictamente las reglas trazadas. El autor considera un deber en los oculistas comenzar la reforma por sí mismos, dando con ello el ejemplo á los demás.

Hace cuarenta años no existían en Alemania sino los "Archiv. de De Graefe," hoy se publican diez periódicos de oftalmología, tanto semanales como quincenales, mensuales, etc.

De estos diez periódicos, á cuyo análisis se limita el Dr. Cohn, dos solamente, los "Archiv. de De Graefe" y los "Beiträge" de Deutschmann, no publican sino trabajos originales; todos los otros tienen, además, bibliografía.

Según las investigaciones del autor y las de Weber, la *n* de 1.5 milímetros de altura debe ser considerada como el mínimo para una lectura fácil, opinión que comparten también Javal y Fick.

Desde hace veinte años, el Dr. Cohn se queja del empleo de los caracteres llamados "nonpareil," de un milímetro de altura, y reclama, por lo menos, el uso del pequeño carácter de 1.5 milímetros. No existen en la actualidad sino tres periódicos en Alemania que usen este último carácter; son: el "Klinische Monatsblaetter," la "Ophthalmologische Klinik" y las "Memorias del Congreso de Heidelberg." Los otros siete periódicos no emplean la *n* de 1.5 milímetros de altura sino en los artículos originales, y para el resto se sirven de letras de 1.25 y aun más pequeñas.

2º Es necesario tener en cuenta también la distancia entre

Digitized by Google

los renglones; mientras mayor es esta distancia, más legibles son los caracteres. La buena distancia debe medir 3 milímetros; 2 5 cuando menos, para una línea de 100 milímetros.

3º El grueso de la *n* tipo no debe ser menor de 0.25 de milímetro. Casi todos los periódicos satisfacen este requisito.

4º El ancho de los renglones. Sobre este punto los autores no están de acuerdo. Cohn pide 100 milímetros al máximum; Weber, 130, y Pflüger, 70; este requisito sólo lo satisfacen los tres periódicos ya citados.

5º El número de las líneas en una página. Las cifras más pequeñas oscilan entre 22 y 36.

6º El número de letras en una línea. Este número, según Weber, no debe exceder de 60 para un renglón de 100 milímetros. La lectura se facilita mucho cuando los caracteres no son muy compactos.

7º El número de las letras contenidas en un centímetro cúbico. Debe ser de quince, más ó menos.

8º Frecuencia de los pequeños caracteres (1.25 milímetros). Los mejores periódicos son los que no usan estas letras.

9º Modificaciones tipográficas. El autor nota una tendencia general en los periódicos más antiguos de oftalmología á disminuir la altura de sus caracteres.

10º La forma de las letras. Algunos emplean letras de forma cuadrada; otros, letras más altas que anchas. Las primeras son las más legibles.

11º Lo más ó menos negro de los caracteres. Los que son más negros son los mejores.

12º El papel. Antes se empleaba papel opaco, que era el mejor; actualmente se usa el papel brillante cuyo reflejo es tan desagradable, en la noche sobre todo.

Por lo que respecta al color, Javal recomienda los tonos amarillentos, pero un fondo blanco hace la lectura más fácil por el contraste.

Los oculistas deben ser los primeros interesados en la buena impresión de sus periódicos y libros, pues según una estadística hecha en el Congreso de Berlin, en 1890, la mayor parte de ellos son miopes; después de haber operado y manejado el oftalmoscopio todo el día, leen en la noche los periódicos que se refieren á su especialidad, fatigando su vista innecesariamente cuando estos últimos no están bien impresos.

El autor termina manifestando sus deseos de que los pequeños caracteres sean excluídos por completo, que la impresión sea bien negra y que la forma de las letras sea más gruesa.

N. B.—En lo que se refiere á la impresión de es-

Digitized by Google

te periódico, el tipo que empleamos actualmente es precisamente el mínimum requerido por el Dr. Cohn, y la distancia entre los renglones es también la señalada por él, en la sección de artículos originales. En las Revistas de Sociedades y de la Prensa, nuestro afán por dar mayor cantidad de información ha hecho que empleemos los mismos caracteres sin interlínea, lo que hace, ciertamente, muy compacta la impresión. Convencida la Redacción de la justicia de las críticas del Dr. Cohn, suplica á todos los lectores de los *Anales* se sirvan manifestarle si desean que en lo de adelante se usen caracteres iguales á los de esta nota, ó si, para no disminuir tanto la cabida de las páginas, bastaría con que la impresión de todo el periódico fuese igual á la que usamos en la actualidad para los artículos originales.

Agradeceremos mucho todas las opiniones acerca de este particular.

Dres. Bono y Frisco.—**La glándula lacrimal y su secreción respecto de los microrganismos. Investigación experimental é histológica** —(*Archivio di Ottalmologia*, Noviembre y Diciembre de 1899.)—Entre los medios de defensa con que cuenta el organismo en su lucha contra los gérmenes, figuran las varias glándulas de la economía; ya que se explique su influencia por la acción deleterea de sus secreciones sobre la vitalidad de las bacterias que provienen del exterior, ó ya que representen una vía eliminatriz para aquellas que habiendo franqueado la primera barrera, circulan con la sangre é invaden los tejidos.

Los resultados que se han obtenido respecto de las lágrimas han sido contradictorios; las experiencias de los autores hechas con lágrimas de diversos animales y tratando gérmenes como el stafilococus aureus, el bacilo de la fiebre tifoidea, el cólera y la difteria, dieron como resultado constante una diminución de los gérmenes durante las primeras horas de contacto, pero vino después una multiplicación posterior como si encontraran aquellos un terreno de cultivo aceptable. Dichas experiencias demuestran que las lágrimas fisiológicamente ex-

Digitized by Google

creladas poseen en los mamíferos superiores un ligero poder bactericida respecto de los gérmenes con los que se ponen en contacto.

La acción de las lágrimas y toxicidad de las bacterias ha sido objeto por parte de los autores de otra serie de experiencias, que dieron por resultado el hecho de que dicha secreción atenúa la virulencia del *bacilus del tifo*, del *bacilus coli* y de la *toxina diftérica*; mientras que es ineficaz contra el bacilo de la *tuberculosis* y el esporo del *carbón*, siendo poco activo respecto del *stafilococus piogenus aureus*.

El estudio de la eliminación de los gérmenes por la glándula lacrimal dió como resultado constante que dicha eliminación es nula y otro tanto sucedió después de haber cortado el nervio lacrimal y el simpático.

Respecto de cómo se conducen los microrganismos con los elementos glandulares, los estudios hechos con los bacilos del carbón y el pneumococo demostraron una atenuación de éstos, hecho debido probablemente á las secreciones internas de los acinios.

De todas las experiencias realizadas creen los referidos autores que se pueden deducir las siguientes conclusiones:

I. Las lágrimas permitiendo la multiplicación de los gérmenes no reducen su número sino en los primeros momentos, y no disminuyen ni destruyen su virulencia (excepción: el bacilus tuberculoso y el esporo del carbón). Además de la acción mecánica que ejercen los lavados oculares repetidos, gran parte de la defensa debe atribuírse á la diminución de la virulencia de los gérmenes.

II. En las condiciones normales la glándula lacrimal no elimina con su secreción los microrganismos que le llegan por la vía sanguínea, pero el parenquima les produce alteraciones morfológicas y biológicas que tienden á anular la acción patógena. Estos hechos explican cómo la inflamación infecciosa de la glándula rara vez se presenta, haciendo contraste con la frecuencia de las infecciones generales que pueden determinarla (Bock), y como la investigación de los gérmenes en ella puede ser negativa, principalmente si se hace en una época en que éstos han sufrido alteraciones morfológicas.

III. Desde este punto de vista la glándula lacrimal debe ser considerada como uno de los medios de defensa del organismo contra las infecciones.

Digitized by Google

EXTRACTOS DE LA LITERATURA OFTALMOLÓGICA ALEMANA POR EL DR. ALBERTO B. HALE.

CHICAGO.

PROBSTING Y KÖLN.—**Formación de cataratas en los obreros que trabajan con luz muy brillante.**—(*Wochenschrift für Therapie und Hygiene des Auges*, Breslau, Diciembre 21 de 1899).—Refiriéndose á la historia del asunto, dice que no es nuevo atribuir la catarata á la influencia de una luz brillante y que la mayoría de ellas se encuentra en los obreros que soplan el vidrio; pero no es muy abundante la literatura sobre este asunto. Meyhoffer fué compelido á estudiarlo accidentalmente, por haber tenido varios enfermos jóvenes con catarata, siendo todos ellos trabajadores de fábricas de vidrio. Despertada su atención sobre este punto, pudo reunir una serie de 500 casos. Hirschberg ha escrito también sobre la materia. El autor ha encontrado cerca de 12 por ciento de cataratas en los obreros mencionados y excluyendo de la estadística los de más de cuarenta años de edad, el tanto por ciento aumenta de una manera tan notable que demuestra perentoriamente que no es una simple casualidad la que produce la catarata, sino que existe algún factor causal en los obreros que trabajan el vidrio.

Insiste principalmente en dos puntos: 1º el excesivo calor á que están expuestos los trabajadores, (que Meyhoffer estima en cerca de 65° centígrados), cuya influencia es manifiesta, como lo demuestra el hecho de que la catarata se observa casi siempre en el ojo izquierdo que es el que está colocado más cerca del fuego. Hirschberg llama la atención hacia el hecho de que en la India, en donde el calor es más intenso, la catarata madura en muchos casos cerca de los cuarenta años, mientras que en nuestros climas la madurez raras veces se presenta antes de los sesenta años.

2º El sudor excesivo en dichos obreros. Una pérdida tan grande de líquido debe indudablemente tener influencia sobre la nutrición del cristalino, como sucede en la catarata de los diabéticos producida por falta de líquido. El autor agrega un tercer factor al que hasta la fecha se ha concedido muy poca importancia, á saber: la luz intensa. Los obreros están expuestos continuamente al fuego descubierto, cuya llama miran con fijeza por algún tiempo. ¿Hasta qué punto la luz por sí misma puede influenciar el cristalino? No puede decirse aún, pero sabemos que ciertas clases de luz tienen un efecto decidido sobre el epitelio.

Digitized by Google

La catarata en sí misma no presenta diferencias con la catarata senil.

ALEXANDER (Nuremberg).—**Oftalmía eléctrica.**—(*Deutsche Medic. Wochenschrift*, 1899. 47.)—El autor refiere el caso siguiente: un obrero de 22 años se presentó á su consultorio refiriendo que la víspera había quedado ciego momentáneamente por un choque eléctrico. Trabajando en el taller con algunos instrumentos de los que sirven para producir la corriente en los tranvías eléctricos, tenía en la mano una medida cuyos extremos eran metálicos y habiéndose aproximado distraídamente al motor, saltó una gran chispa. Sintió luego un choque fuerte "como de un verdadero rayo," pues la corriente tenía una fuerza de 200 amperios. Los ojos estaban á cerca de 15 centímetros y cuando recibió el choque cayó hacia atrás contra la pared. Primero sintió como si no tuviera ojos y no pudo abrirlos por espacio de 15 minutos, al cabo de cuyo tiempo al pretender hacerlo sintió un dolor intenso que lo quebrantó mucho. Cuando por fin pudo abrir los ojos, vió numerosas manchas azules y amarillas que durante un cuarto de hora parecían moverse incesantemente. El dolor desapareció pronto, quedando sólo una sensación de quemadura y lagrimeo al ver la luz del sol; sentía también una gran sequedad como si tuviera polvo de carbón en los ojos. La noche siguiente, es decir, doce horas después del accidente, despertó con un dolor muy intenso: los ojos le ardían y le lloraban tanto que se vió obligado á ponerse agua fría. El dolor le duró muy intenso por algunas horas, no desapareciendo hasta la mañana temprano; pero como existía aún ardor y lacrimeo, solicitó la asistencia médica temiendo que el dolor volviese en la noche.

El enfermo era un hombre muy vigoroso. La piel de los párpados y del derredor era normal. En el ojo izquierdo, las pestañas superiores se habían quemado y la conjuntiva en ambos párpados, particularmente el inferior, estaba muy roja y el fornix hinchado; la conjuntiva bulbar estaba también muy inyectada y quemótica. No había otra secreción que las lágrimas. La córnea izquierda era normal, pero en la derecha existía una mancha central de origen desconocido. La cámara anterior era normal; los iris no estaban inflamados; ambas pupilas aparecían muy estrechas y perezosas. Los medios refringentes eran transparentes y el fondo normal.

O. D. V = $\frac{5}{6}$ Hipermetropía. O. S. V = $\frac{5}{10}$ Hipermetropía y astigmatismo. El campo visual en ambos era de extensión normal; pero en el izquierdo existía un escotoma central positivo que tenía 30 centímetros de distancia, un diámetro de cerca de 4 centímetros y un delicado color azul. A cerca de 40

Digitized by Google

centímetros de distancia el escotoma desaparecía casi enteramente. La tensión en ambos ojos era normal.

El tratamiento consistió en descanso de la vista y aplicación de cocaina al 2 por ciento. El enfermo no se presentó más, pero como volvió á su trabajo es de creerse que al día siguiente ya estaba bien.

Al discutir el caso, el autor consigna las ideas de Terrier, quien distingue dos formas de la afección: una ligera y otra grave. En la forma ligera las partes descubiertas de la conjuntiva, es decir, las que quedan á la derecha y á la izquierda de la córnea, se inyectan y se ponen quemóticas á veces. La pupila puede ser grande ó pequeña y reacciona tardíamente; el fondo no presenta nada anormal. Los síntomas retinianos consisten en cromatopsia, fotofobia y fosfenas que desaparecen muy pronto. El pronóstico de esta forma es bueno.

En la forma grave, los primeros síntomas son: perturbación de las funciones de la retina, diminución de la visión, escotoma en el punto de fijación y visión del color complementario. Algunas horas después de una descarga, aparece dolor de cabeza, sensación de cuerpos extraños bajo los párpados, lagrimeo fuerte, espasmos de los párpados, fotofobia, inyección conjuntival y periquerática y por último miosis. A esto puede agregarse fiebre é insomnio, debido al dolor.

Hay que notar que, según el enfermo, los accidentes semejantes al suyo, no son raros en su fábrica.

Widmark asegura que los rayos ultra-violetas son la causa de la oftalmía eléctrica.

STILLING (Estrasburgo).—**Operación para la catarata secundaria.**—(*Centralblatt für praktische Augenhk.* Septiembre de 1899).—Ultimamente se han hecho grandes esfuerzos para mejorar esta operación que por insignificante que parezca á primera vista, tiene ciertas dificultades y presenta grandes peligros, pues en ninguna otra operación es tanto de temerse la inflamación á despecho de la más estricta antisepsia. Los nuevos métodos tienen por objeto no sólo producir una herida lo más pequeña posible, sino también proteger cuanto más se pueda al vítreo al practicar la incisión de la membrana.

Durante varios años Stilling ha seguido el método de Kuhnt y Levinsohn que parece ofrecer muy grandes ventajas. Dicho método es tan poco conocido que merece ser descrito de nuevo. Sus autores usan dos agujas finas que tienen una forma semejante á la de un alfiler de cabeza (*hair pin*) afiladas en todo su borde. Una de las agujas es recta, la otra encorvada. La operación se practica como sigue: un ayudante fija el globo en la parte media del borde esclero-córneo inferior, mientras que

Digitized by Google

el operador introduce ambas agujas una en la parte interna y la otra en la externa del limbo, hasta que se encuentra en la parte media de la pupila. Se voltean entonces las agujas 90°, se introducen en la membrana y se retiran lentamente una de otra, cortando ó lacerando los tejidos. Si es necesario, las agujas pueden hacerse avanzar varias veces y luego retirarse ó ser introducidas en varias direcciones sin que se modifique el tamaño de la abertura de entrada. Una de las agujas puede también ser hundida arriba de la otra ó abajo si se considera mejor esta dirección; pero por regla general, se preferirá las partes externa é interna del limbo.

Antes de que el autor siguiera este método practicaba siempre á disgusto la discisión; pero desde que lo usa nunca ha tenido malos resultados en un gran número de casos y es más fácil de ejecutar que con el cuchillo ó las tijeras. El único punto en el que hay que tener mucho cuidado, es en sacar las agujas en la misma dirección en que fueron introducidas. El uso de dos instrumentos evita el restiramiento del cuerpo ciliar y por consecuencia la herida del vítreo. Es muy raro que se pierda una sola gota de humor acuoso. Hay muy poca irritación después de la operación y el método es aplicable tanto en las membranas gruesas como en las delgadas. Si la membrana es tan gruesa que parezca preferible extraerla completamente, se introducirá un cuchillo de De Græfe como para la catarata, haciendo dos pequeñas incisiones de cerca de dos milímetros, al través de las cuales se introducirán las agujas y se podrán extraer los restos de la membrana.

Dr. Herman Cohn (Breslau).—**El Asilo de sordo-mudos de Breslau. Una escuela con un solo alumno miope.**—(*Wochenschrift für Therapie und Hygiene des Auges*, Noviembre 30 de 1899).—En 1865 Cohn examinó 5,000 niños de 20 escuelas públicas, encontrando en dos de ellas 2 por ciento de miopes; en otras dos, 2 á 12 por ciento y en el resto, 3 á 11 por ciento, es decir, en conjunto, 7 por ciento de miopes. En cinco escuelas rurales encontró sólo 1 por ciento y en otra (1871), que contaba 240 niños sólo uno era miope.

Reuss, en 1876, encontró en las escuelas públicas de Viena 11 p% de miopías; Kotelmann, en 1877, en Hamburgo el 12 p%; en Graz, 10 á 13 p%; en Neuremberg, 28 p%; Stuttgart, 18 p%; Muhlhausen, 12 p%; Zurich, 7 p%; Marburg, 9 p%; Karlsruhe, 10 p%, cifras que demuestran que en las escuelas de las ciudades la miopía varía de 7 p% á 14 p%; fué, pues, muy satisfactorio para Cohn encontrar en el Asilo de sordomudos de Breslau un sólo niño miope en 213.

En este número de alumnos 54 p% tenían V = 0.5 y 25 p%

Digitized by Google

tenían V = 0.66. La causa de esta reducción de la agudeza visual en 23 de los niños examinados dependía: en 12, de vicios de refracción de la manera siguiente: 3 eran moderadamente hipermétropes, 8 eran astigmáticos (comprobado por el oftalmómetro, la esquiascopía y el oftalmoscopio; uno de estos astigmatismos siendo miópico ligero) y, por último, una niña de 11 años era únicamente miope de dos dioptrías con cuyo vidrio adquiría una agudeza normal.

El autor omite en esta lista un caso de miopía elevada indudablemente congénita para la cual aconsejó la operación de Fukala.

Este es quizá, el único caso de una escuela pública de 213 niños en la que existe un solo caso de miopía, hecho que demuestra elocuentemente cuánto puede hacerse para prevenir la llamada miopía escolar, por medio de reglas higiénicas apropiadas, pues en el Asilo de sordo-mudos el trabajo de cerca ha sido reducido al mínimum tanto en los cursos escolares como en todos los otros trabajos relacionados con ellos; la luz del día ha sido cuidadosamente distribuída en todas las clases y la luz artificial, cuando se usa, está arreglada de tal manera que se obtiene una iluminación perfecta en el trabajo de cerca.

Siguiendo las reglas higiénicas, el Asilo de sordo-mudos ha podido desterrar la miopía evitando esta nueva desgracia á los infortunados allí asilados.

GUTTMAN.—**La solución de sublimado.**—(*Deutsche Med. Woch*, 1899. 44).—El autor discute el uso de las soluciones fuertes de sublimado en oftalmología. En la Clínica del Profesor Magnus, en Breslau, se han encontrado muy eficaces las soluciones fuertes de sublimado en el tracoma agudo y en el panus, al título de 3 por 1000, es decir, tres veces más fuerte que la solución que se usa para desinfectar las manos. Se aplican diariamente de 6 á 10 gotas en el fondo de saco y la conjuntiva del párpado inferior, evitando la córnea que se hará dirigir hacia arriba. Numerosos experimentos demuestran que este método es muy eficaz en las enfermedades relacionadas con el tracoma agudo, y además contra la dacriocistoblenorrea crónica. Sus efectos parecen debidos á una desinfección poderosa, á la irritación y al efecto astringente. Por regla general, sólo hay sensación de ardor intenso que dura una hora poco más ó menos y mientras más aguda es la congestión de la mucosa, menos notable es el dolor causado por el sublimado y más sorprendente es el efecto obtenido.

Es muy notable cómo los ojos normales son muy poco influenciados por las soluciones fuertes de sublimado, aun después de una aplicación continuada; solamente en los ojos mo-

Digitized by Google

deradamente inflamados con simple catarro por ejemplo, la reacción fué muy notable; pero ni aun entonces se produjo daño alguno. Mellinger dice que aun en solución al 1 para 5,000 produce el sublimado mucha irritación cuando se ha usado el alcohol como disolvente. Las soluciones deberán, pues, hacerse siempre únicamente con agua.

El médico es el único que deberá aplicar este método que, aunque no nuevo por sí mismo sino por su manera de emplearse, tiene peligros que aquél únicamente podrá evitar.

NEUSTTATER (Munich).—**Nistagmus.**—(*Archiv für Augenheilkunde*, XXXVIII, Bd. H. 1).—El autor refiere cuatro casos de nistagmus aparentemente unilateral. El primero se presentó en un niña de siete años, en el cual desde el nacimiento existía temblor del ojo derecho en la dirección horizontal durante la fijación de cerca y á distancia. Algunas veces después de una fijación prolongada, aparecían también movimientos horizontales en el ojo izquierdo, pequeños, lentos é invertidos.

El segundo caso era el de un hombre de 24 años de edad que había sido operado de estrabismo convergente hacía 12 años, habiéndole quedado después estrabismo divergente y nistagmus vertical en el ojo derecho.

El tercer enfermo era una niña de año y medio con nistagmus rotatorio en el ojo derecho, y que presentaba nistagmus vertical en el izquierdo cuando no había fijación.

El cuarto caso era un niño de 10 años de edad, en el cual se observó nistagmus diagonal del ojo derecho. Mirando á la derecha, sin embargo, el ojo izquierdo participaba del temblor.

El autor opina que el nistagmus tiene un origen central, ya sea bilateral ó unilateral. Las dificultades que hasta aquí se han encontrado para explicar por una causa central el unilateral, desaparecen desde el momento en que como sucedió en tres de los hechos referidos, el nistagmus pasa de un ojo á otro; así pues, según el autor, el nistagmus unilateral es realmente una forma modificada del bilateral.

CLARK.—**Heridas de la córnea.**—(*Congreso Internacional de Oftalmología*, Utrecht, 1899).—Después de experimentos en animales, el autor llega á las conclusiones siguientes: 1ª la adherencia de las heridas de la córnea sobreviene muy pronto si se tiene cuidado de que el operado esté bien inmóvil por algunos minutos. Deberá, por lo tanto, ser trasladado solamente en la cama en la que se haya hecho la operación. 2ª Si el humor acuoso se escapa muy rápidamente durante una operación y si ésta puede ser practicada únicamente cuando la cámara anterior está llena, bastará guardar 45 minutos para que el humor acuoso se reproduzca.

Digitized by Google

KÖNIGSHOFER.—**Copiopía histérica.**—(*Die Ophthalmologische Klinik*, 1899-19).—El autor analiza cuidadosamente todos sus casos y llega á las siguientes conclusiones: la enfermedad es muy rara vez ó nunca sintomática de la histeria pura; hay casi siempre alguna debilidad general del sistema, asociada. Sería mejor quitar enteramente el adjetivo histérica, porque no expresa la verdadera relación causal y puede conducir á conclusiones falsas acerca de la copiopía. Sería preferible llamarla copiopía sintomática. El autor la define como sigue: "la copiopía sintomática indica alguna irritación en el trigémino ó en el nervio óptico. No está caracterizada por signos objetivos ningunos en el ojo mismo y no podría darse una explicación clara de los síntomas capitales; por lo tanto, la corrección de las anomalías patológicas ó funcionales no tiene influencia decidida sobre los síntomas. Como causas de la afección pueden mencionarse las perturbaciones en la esfera sexual, la hipocondría, la neurosis traumática, la clorosis y algunas enfermedades infecciosas y febriles."

PIESBERGEN.—**Massage vibratorio.**—(*Centralblätt für praktische Augenheilk*, 1899, 11).—El massage general y el massage del ojo han sido usados desde hace mucho tiempo. Recientemente Pagenstecher ha aconsejado el *effleurage* para las manchas de la córnea y la escleritis; otros han aplicado el massage después de las operaciones de catarata secundaria y Mauthner lo ha aconsejado en la embolia de la arteria central de la retina, En 1893, Maklakoff mejoró el método haciendo uso de la pluma de Edison que da cerca de 9,000 golpes por minuto. El autor ha sustituído la pluma de Edison por el lápiz eléctrico para retoque usado en fotografía, el que da cerca de 200 golpes por minuto, y que se aplica sobre los párpados cerrados dos ó tres veces por semana durante tres ó cuatro minutos. Se han obtenido buenos resultados con su uso en la escleritis, la queratitis parenquimatosa, las manchas de la córnea y la coroiditis crónica; pero nunca debe emplearse, debido á su influencia sobre la circulación, en todos los procesos agudos, especialmente en las afecciones córneas recientes, etc., porque puede producir irritación.

HIRSCHBERG.—**Holocaina.**—(*Centralblatt f. prakt. Augenheilk*, Junio de 1899).—El autor habla de la manera siguiente en favor de la holocaina: "Desde que comencé á observar los efectos de esta droga en las operaciones sobre el ojo, la he usado un gran número de veces sin haber tenido el más ligero contratiempo. La holocaina no sólo es igual sino superior á la cocaina. En la extracción de la catarata no parece haber diferencia entre ellas; pero en la iridectomía es notable el efecto

Digitized by Google

mucho más poderoso de la holocaina, no sólo en las iridectomías simples, sino y especialmente, en los casos en que la tensión está aumentada y en los cuales el cloroformo, aunque esté indicado, no puede ser aplicado por alguna peculiaridad del enfermo.

"En las operaciones de estrabismo y en la cauterización de los abcesos de la córnea, prefiero la holocaina, porque parece anestesiar mejor que la cocaina la conjuntiva roja é hinchada. Prefiero la cocaina solamente en los casos de enucleación del ojo, porque dada la indudable toxicidad de la holocaina hay que temer inyectarla entre los tejidos. Esterilizo siempre mi solución al 1 por ciento antes de usarla."

NOTICIAS.

Llamamos la atención de nuestros lectores hacia el importante trabajo del Dr. Cohn: "*Los caracteres de imprenta de los principales periódico de oftalmología, desde el punto de vista higiénico,*" extractado en otro lugar de este número, y hacia la nota que le sigue y acerca de la cual desearíamos conocer la opinión de todos nuestros subscritores, á quienes este asunto interesa particularmente.

La próxima reunión de la *Western Ophthalmological and Otological Association*, tendrá lugar en San Louis Missouri, del 7 al 9 de Abril del corriente año.

Para limitar el excesivo número de médicos que producen las Universidades de Rusia, el Ministro de Instrucción, en un decreto reciente, ha prohibido la admisión de estudiantes de primer año en número mayor del que señala á cada una de las diferentes Universidades. En la de Moscou podrán ser inscritos únicamente 250, en la de Kieff, 200, en la de Charkow, 175, en la de Dorpat, 150, en Warsaw, 100, en Tomsk, 120 y en Kasan 100. El total de estudiantes de primer año no podrá, pues, pasar de 1095. En este número no están comprendidos los alumnos de la Academia Médico-Militar de San Petersburgo que puede admitir hasta 250.—(*British Medical Journal.*)

Digitized by Google

Tomo II. MAYO DE 1900. Núm. 11

ANALES
DE
OFTALMOLOGIA

TRABAJOS ORIGINALES.

MENINGOCELE DE LA ORBITA.

Por el Profesor P. Lagleyze.

BUENOS AIRES.

A pesar de la exagerada producción literaria médica de nuestros días, el meningocele, á causa de su poca frecuencia, sigue siendo una de las afecciones menos tratada por los cirujanos en general.

Las hernias del contenido craneano se presentan habitualmente sobre la región occipital. El sitio de menor frecuencia, señalado por todos los autores que se han ocupado de este asunto, es el ángulo interno de la abertura orbitaria, al nivel de la sutura fronto–etmoidal.

Los casos que he logrado recoger después de prolijas investigaciones apenas llegan á catorce. El que hoy presentamos, es el primero que hayamos tenido ocasión de observar, sobre una estadística de más de cien mil enfermos. No es con el propósito de agregar una observación al número indicado lo que nos induce á la presente publicación. La inusitada situación del meningocele que hemos observado, el curioso cuadro de alteraciones que lo acompañaban, así como la intervención operatoria de que fué objeto, son razones sobradas para que

Digitized by Google

presentemos á la consideración de los clínicos la descripción do este interesante caso.

Estamos además convencidos que no se pierde tiempo tratando de todo lo que tenga atingencias con los tumores orbitarios. El diagnóstico de la naturaleza de los tumores alojados en la cavidad de la órbita, su sitio, origen y relaciones, constituirán todavía por largo tiempo un problema, cuya solución será facilitada mediante numerosas y severas descripciones. Cuántas veces, con un diagnóstico incierto, el operador ha provocado serios perjuicios para el paciente. Cuántas veces el diagnostico ha sido hallado durante la intervención quirúrgica ó después de ella.

En el caso de Gosselin y Henri Roger, citado por Galezowsky [1] el encefalocele fué confundido con un aneurisma; el error se produjo debido á los latidos y al ruido de soplo que presentaba. Van Duyse y Moyart, en el caso que han publicado, confiesan que procedieron á la operación creyendo que se trataba de un sarcoma, y que, antes, ese mismo caso, había sido diagnosticado de hematoma por un especialista, y de angioma por otro; se trataba de un meningoencefalocele compuesto de dos cavidades, de las cuales la distal estaba cerrada y la proximal comunicaba con la cavidad craneana; el tumor no era reducible, no presentaba latidos, era resistente y duro al tacto. Redier, en la sesión del 11 de Febrero de 1885 de la *Société des Sciences Médicales* de Lille, á propósito de un caso de meningocele orbitario, presentado por el doctor Dujardin, dijo que no debía operarse, y citó un caso que vió en una clínica de Paris, en que el cirujano partiendo de un error de diagnóstico procedió á la ablación del tumor. Al primer golpe de bisturí se produjeron graves perturbaciones, seguidas rápidamente de muerte, Wecker [2] dice, que siendo totalmente raros los encefaloceles y meningoceles de la órbita, no se habría ocu-

1 Galezowsky. Traité des maladies des yeux, 1875, p. 895.
2 Wecker. Traité d'ophtalmologie, IV, p. 816.

Digitized by Google

pado de ellos si no hubiera visto cometer errores confundiéndolos con un tumor lagrimal y proponer una operación, con un tumor eréctil á causa de sus latidos, ó con tumores poliposos provenientes de la nariz y de los senos frontales.

No nos extenderemos más sobre éstas generalidades. Todo el mundo está convencido de la rareza, y todos convendrán en las dificultades para llegar á la certidumbre en el diagnóstico de las invasiones meníngeas ó cerebrales á la cavidad orbitaria, principalmente cuando tienen lugar profundamente. Tampoco nos detendremos en discutir las diversas opiniones sobre el mecanismo de estas alteraciones. Ignoramos sus causas: ya sea la que atribuye un papel principal á las suturas y fontanelas, ya la que se funda en detenciones del desarrollo normal, ya la que, quizá con mas fundamento, las hace provenir de afecciones meníngeas ó cerebrales limitadas. Debemos confesar que ninguna de estas teorías explica satisfactoriamente la patogenia y la etiología de esta afección. Lo que resulta de la observación es que la mayor parte de los encefaloceles se hacen al través de una perforación de los huesos, es decir, en sitios en que no existen fontanelas ni suturas.

Aunque el caso que á continuación describimos presentaba un meningocele, no se extrañará que hayamos mencionado al encefalocele, pues ambos obedecen seguramente á las mismas leyes morbosas y ofrecen similitudes clínicas bien marcadas.

A mediados del mes de Julio de 1899, vino á la consulta de nuestro servicio en el Hospital de Clínicas la enferma S. S....., de 21 años de edad, italiana, soltera, sin antecedentes hereditarios, habiendo gozado siempre de buena salud, con excepción de un abultamiento sobre la región orbitaria derecha, que progresivamente había ido creciendo desde su nacimiento. La enferma traía el diagnóstico de elefantiasis de los párpados.

S. S..... nos rogó le diéramos entrada en la clínica, pues deseaba á todo trance ser desembarazada de una enfermedad que la obligaba á vivir de la caridad pública; á causa del desagradable aspecto que presentaba, nadie quería aceptarla para

Digitized by Google

ningún servicio ó empleo. Hicímosla ingresar á la clínica con objeto de prácticar una operación que modificara la deformidad.

La enferma presentaba una enorme tumefacción difusa de toda la región orbitaria derecha, prolongándose el abultamiento á las regiones vecinas, externa é inferior. La fosa temporal en vez de ser cóncava en la parte antero-inferior, se manifestaba convexa, no solamente á causa de la prolongación de las alteraciones de que habían participado los tejidos blandos, sino que también en esa región el esqueleto óseo había sufrido un notable aumento de volumen. Hacia la parte inferior, la tumefacción de los párpados se prolongaba perdiéndose en los límites inferiores de la cara, ocasionando un ligero descenso de la comisura correspondiente de la boca y también del pabellón de la oreja.

La piel del párpado superior había llegado al sumo de su distensión, los tejidos subcutáneos cediendo al proceso hipertrofiante de que eran asiento habían provocado el ectropión del párpado superior, el cual había alcanzado á tener cerca de tres centímetros de espesor.

Là coloración de la piel era normal.

La forma redondeada y lisa de la tumefacción orbitaria tenía las dimensiones de una media naranja ordinaria y presentaba una consistencia blanda, esponjosa, elástica.

Sobre la región temporal se palpaba con facilidad al través de los tejidos blandos débilmente aumentados de espesor, el plano óseo, marcadamente deformada su configuración anatómica; la fosa temporal había cambiado su forma presentándose globulosa. La línea saliente del frontal, que limita la parte anterior de dicha fosa, no era reconocida por la palpación, habiendo desaparecido por completo, de modo que toda la superficie se continuaba en una curva bastante regular sin prominencias ni rugosidades apreciables.

La especial disposición de los diferentes tejidos al nivel de la ceja, impidió la invasión del proceso hacia las regiones superiores.

Digitized by Google

Inútil es decir que los párpados carecían de todo movimiento y que la ptósis era completa. Separados los párpados observamos que el globo se hallaba dirigido hácia abajo, y en exorbitismo tan notable que casi todo estaba fuera de la cavidad orbitaria. Nada de anormal advertimos en la configuración externa del globo ocular. Los movimientos excursivos abolidos en el meridiano vertical, y apenas perceptibles en el horizontal. La pupila reaccionaba con pereza á la luz. Al examen oftalmoscópico los contornos de la papila se mostraron ligeramente esfumados, y, comparada con el ojo sano, se apreciaba un aumento en el calibre de las venas retinianas. La agudeza visual reducida á $\frac{1}{4}$ de la normal.

Ejerciendo una presión continuada sobre el globo, que la enferma soportaba sin manifestar la más mínima molestia, se lograba reducir la exoftalmía, sin llegar jamás á una reducción completa á pesar de ejercerse toda la presión posible y tolerable por el ojo; había un límite del cual no se pasaba por más que se continuara y aumentara la presión. Pero, á medida que la exoftalmía se reducía, el volumen del tumor, principalmente del párpado superior, aumentaba. Hacía la impresión de que el tumor de consistencia blanda se desalojaba y pasaba de la órbita hácia afuera. No era posible precisar si el aumento del tumor externo correspondía á la masa desalojada por el hundimiento del globo. Por tanto, no logramos apreciar con rigor si existía *verdadera* reducción.

Imposible descubrir la existencia de fluctuación; ya hemos dicho que la tumefacción tenía una consistencia blanda, muy semejante á la del lipoma, pero más blanda; era además elástica, es decir, inmediatamente que se dejaba de ejercitar la presión tomaba su forma primitiva, sin quedar la impresión de los dedos sobre la piel.

No se percibía ninguna clase de movimientos pulsátiles ó de expansión.

Fuera de este cuadro sintomatológico la enferma no presentaba en el resto de su organismo ninguna otra alteración.

Digitized by Google

Como antecedentes refiere que nació con un pequeño tumor alargado y en forma de mamelón, debajo del ángulo palpebral externo del ojo derecho, blando, elástico, y que no le dolía. Dice que durante su infancia solía entretenerse haciendo tracciones sobre dicho mamelón, que se estiraba mucho, pero que recuperaba enseguida, una vez libre, su primitivo volumen.

Desde muy joven empezaron á engrosarse los párpados, disminuyendo el pequeño mamelón á medida que los tejidos orbitarios aumentaban. Hoy no se nota vestigio alguno de dicho mamelón. No da ningún dato acerca de la marcha del exorbitismo. La ptosis se manifestó desde muy temprano. Jamás tuvo inflamaciones.

El 26 de Diciembre de 1897 se sometió á una operación en Curitiba, Brasil, donde hacía varios años que residía. Entró en el Hospital "da Santa Casa da Misericordia." Cuenta la enferma, que, despues de pasada la anestesia clorofórmica, supo con gran pena que los cirujanos habían desistido la continuación de la operación apenas iniciada, á causa de una hemorragia sobrevenida después de la primera incisión. La hemorragia continuó durante dos días, y, al cabo de ocho días, cuando abandonó el apósito, le pareció que el tumor era más grande, y que después progresó produciéndose el ectrópion del párpado superior hasta alcanzar las dimensiones que hoy presenta (véase fig. 1).

En resumen: Tumor congénito sobre la región orbitaria derecha; con todo el aparato de un proceso hipertrófico de la piel y tejido sub-cutáneos; difuso, sin límites netos con las regiones vecinas, sanas; blando, esponjoso, elástico; con exoftalmía, susceptible de disminuir mediante una compresión sobre el globo, pero que á medida que el ojo se hundía, la masa de tejidos blandos parecía escapar de la cavidad orbitaria, determinando un notable aumento en el volúmen de los párpados. Sin latidos, sin ruidos, sin fluctuación.

Ya hemos dicho que la enferma había sido dirigida á noso-

Digitized by Google

Fig. 1.

Fig. 2.

MENINGOCELE DE LA ORBITA.

POR EL PROFESOR P. LAGLEYZE.

BUENOS AIRES.

Digitized by Google

Digitized by Google

tros por un distinguido especialista, con el diagnóstico de elefantiasis lisa, de forma blanda. Y, en efecto, el aspecto de las alteraciones descritas, así como la procedencia de la enferma que venía del Brasil, región donde es muy frecuente la elefantiasis, eran suficientes para sugerir tal diagnóstico. El hecho de que nunca hubiera sufrido de inflamaciones, no es razón para rechazar la idea de tal clasificación, pues se citan muchos casos de desarrollo exagerado de elefantiasis en otras regiones sin fenómenos inflamatorios.

Esta hipertrofia de los párpados si no era elefantiasis simulaba el linfangioma, que al fin es una alteración patológica de la misma familia; al punto que algunos la denominan elefantiasis linfangoide ó telangiectoide, según que el proceso hiperplásico afecte principalmente á los vasos linfáticos ó á los sanguíneos, para diferenciarlos de la elefantiasis verdadera.

La elefantiasis verdadera es sumamente rara en los párpados. El linfangioma congénito, por lo general poco acentuado en el momento del nacimiento, se desarrolla con la edad, y, á juzgar por el número pequeño de observaciones publicadas, pensamos que no sea mucho más frecuente que la elefantiasis.

Bajo estas impresiones, basamos nuestro plan operatorio para la corrección estética, con la seguridad que al mismo tiempo colocaríamos al ojo en condiciones de utilidad para el ejercicio de la visión.

El día 21 de Julio de 1899, previa la asepsia ordinaria, etc., y empezada la anestesia por el cloroformo, procedimos á una exploración mediante la aspiración con una jeringa de Pravaz. La cánula de platino iridiado aseptisada al fuego, fué hundida penetrando á la cavidad orbitaria, al través del párpado superior, entre el globo y la bóveda orbitaria.

Salvo muy raras excepciones en que el diagnóstico se impone inequivocadamente, ejecuto una punción exploradora, y así lo aconsejo á mis alumnos, principalmente á causa de la gran frecuencia entre nosotros de los quistes hidatídicos, de los cua-

Digitized by Google

les llevo operados en la órbita alrededor de treinta casos. Esta exploración debe de hacerse en el instante que precede á la intervención, pues si ella fuera ejecutada con mucha anticipación, por ejemplo de un día, podrían sobrevenir accidentes más ó menos desagradables. Me ha sucedido hacer una punción para cerciorarme del diagnóstico en un caso de quiste hidatídico; por motivos que no son del caso mencionar diferirse la operación al día siguiente inflamarse la región á causa del la infiltración, del líquido quístico, que contiene en solución substancias toxínicas, hoy clínicamente comprobadas. Otras razones podrían aducirse sobre la conveniencia de tal procedimiento.

Grande fué nuestra sorpresa al ver llenarse la jeringa de un líquido transparente. ¿Se trataba de un quiste hidatídico ó de un meningocele? ¿Las alteraciones de los párpados eran una coincidencia ó una consecuencia de otra afección localizada más profundamente? Inmediatamente el jefe del laboratorio de la Clínica, doctor Moret, practicó un examen del líquido. El resultado de este análisis, hecho rápidamente mientras se producía la cloroformización, no suministró suficientes datos que aclararan nuestro indeciso diagnóstico. En consecuencia, resolvimos hacer una incisión horizontal de cuatro á cinco centímetros sobre la piel del párpado superior, por debajo del reborde orbitario, profundizando hasta la superficie del quiste, sobre el cual hicimos un ojal; inmediatamente salió una regular cantidad de líquido transparente.

Introducido el índice derecho por la abertura, comprobamos la presencia de una grande cavidad que permitía llevar la extremidad del dedo hasta el vértice de la órbita. Nada de particular acusaba la superficie lisa de la membrana que formaba el quiste, con excepción de la parte superior en donde faltaba; en este punto encontramos una abertura, extendida desde el fondo de la órbita hasta llegar próximamente á un centímetro del reborde orbitario, que se hallaba situada en el centro de la bóveda orbitaria. Los lados de la abertura, separados

Digitized by Google

uno del otro por uno y medio centímetros poco más ó menos, eran rectos, lisos, cubiertos sus bordes por la continuación de la membrana quística. El cerebro se palpaba en toda la longitud de la hendedura. Al sacar el dedo, después de haber practicado lo más delicadamente posible esta exploración, sobrevino una abundante hemorragia venosa, probablemente por ruptura de un seno, era tan abundante que nos obligó á suspender la operación. Practicamos un taponamiento y suturamos el resto de la herida cutánea.

Se trataba pues de un vasto *meningocele*, puro, sin hernia del cerebro, situado longitudinalmente en la bóveda orbitaria.

Ahora bien, las alteraciones que acompañaban y ocultaban al meningocele se explican fácilmente. El volumen del meningocele á medida que ha ido aumentando obstaculizaba lenta y progresivamente la circulación de toda la región orbitaria. La circulación venosa entorpecida, produjo un edema crónico con todas las consecuencias hiperplásicas que en estos casos se observan. Estas lesiones tienen que haber, á su vez, perjudicado la circulación de las zonas vecinas, por más que no sean tributarias de la circulación de la órbita, provocando éstasis sanguíneos y los procesos de nutrición consiguientes. Y no sería temerario atribuir las modificaciones óseas que hemos descrito en la región temporal á una hipergenesia ósea en relación con procesos congestivos en la circulación perióstica, originados por tal mecanismo.

Ninguna complicación digna de mencionar ocurrió en los días siguientes de ésta intervención. Durante los primeros días la enferma se quejó de intensos dolores sobre la región operada, dolores que se irradiaban á la mitad correspondiente del cráneo. Veinte días después la cicatrización era completa.

El día 21 de Septiembre de 1899 procedimos nuevamente. El aspecto orbitario no se había modificado, como era consiguiente, después de la primera operación, que resultó meramente exploratoria á pesar nuestro.

Ya no era solamente la corrección estética el principal ob-

Digitized by Google

jetivo que debía guiarnos en la intervención operatoria, era necesario oponer una valla al crecimiento progresivo del meningocele. La falta de protección en la abertura palpebral había facilitado la dislocación de los órganos contenidos en la cavidad, dando lugar al desarrollo fácil del meningocele. No podíamos pues pensar en salvar al globo ocular, el cual por otra parte no podría por ningún medio ser mantenido en su sitio. En cuanto á atacar directamente al meningocele, nos pareció que sus grandes dimensiones, su delicada situación, así como las degeneraciones nutritivas sufridas por los tejidos que rodeaban al meningocele, eran condiciones poco favorables para contar con un éxito seguro. Preferimos alejarnos del peligro, buscando los medios de mayor seguridad para la vida de nuestra enferma.

Con estas ideas, procedimos á la enucleación del globo ocular, disecándolo del meningocele al cual se hallaba fuertemente adherido. En seguida practicamos una incisión sobre la piel del párpado superior, en la mitad del espacio comprendido entre la ceja y el borde ciliar de dicho párpado, dirigida en dirección paralela á este último. La incisión se extendía comprendiendo al ángulo interno de la hendedura palpebral hasta tres centímetros por fuera de la comisura externa. Extrajimos conjuntamente con el párpado ectropionado una gran cantidad de tejido celular orbitario y también el que se encontraba sobre la apófisis zigomática. De los extremos de esta incisión, practicamos una segunda, contorneando el párpado inferior á poco más de un centímetro del borde ciliar, escindiéndolo como el superior acompañado por una abundante cantidad de tejidos.

La oclusión de esta abertura, privada completamente de la membrana conjuntiva, fué ejecutada suturando las porciones restantes de los párpados entre sí.

La cicatrización se hizo por primera intención, hallándose completa quince días después de la operación.

El examen histológico de los tejidos escindidos practicado

Digitized by Google

por el doctor Moret, demuestra que se trataba simplemente de alteraciones hiperplásicas é hipertróficas, viniendo á corroborar el mecanismo que hemos indicado para explicar su generación. El dermis y tejidos sub-dérmicos hipertrofiados en su conjunto, con una infiltración de células embrionarias bastante uniformemente repartidas y extendiéndose muy poco en profundidad. En las vecindades de los vasos sanguíneos esta infiltración es mayor. Los vasos presentan sus paredes engrosadas. El tejido conjuntivo muy abundante. Fuera de una ligera hiperplasia la conjuntiva no presenta nada de anormal.

El estado actual de la enferma es el representado por la figura 2. Hoy se perciben los movimientos de latidos propagados al tegumento. Abrigamos la esperanza de que la operación ejecutada impedirá el crecimiento del meningocele, habiendo al mismo tiempo logrado hacer desaparecer la deformidad por la cual la enferma exigía ser operada, diciendo que prefería morir á continuar viviendo en el estado en que se encontraba.

Bibliografia.

Batten.—Orbital pulsating tumour (meningocele?) *Trans. opht. Soc.* XVIII, p. 178.

Delpech.—Encephalocele—por el agujero óptico muy agrandado.—*Ctiniq. de Montpellier*, II, p. 305. (1828).

Dujardin.—Un cas de meningocèle. *Journal des sciences méd. de Lille.* núm. 6, p. 177. (1885).

Termon.—Cas de cérébrocèle avec bruit de souffle. *Arch. gén. de médec.* p. 715, déc. 1861.

Gosselin et Henry Roger.—Citados por Galezwosky *Traité d'opht.* p. 895 (1875 éd.).

Heineke.—Encefalocele orbitario por la hendedura esfenoidal. *Pitha y Billroth.* t. III, p. 128.

Klingelhœffer.—Ueber eine durch temporäre Resection der äusseren orbitalwand nach Kroenlein exstirpirte Orbitalcyste (cephalocele). *Arch. Augenh.* t. XXXV, I, p. 86-116. (1897).

Digitized by Google

Mittendorf.—The successful removal of an anterior encephalocele. *N. York Med. Rec.* 5 Abril 1890.

Moreau y Velpeau.—Citados por Wecker. *Traité d'opht*, T. IV, p. 814.

Ættingen.—Encefalocele—comunicación por la bóveda orbitaria. *Klin. Mbl*, *XII*, p. 45. (1874).

Raab (F).—Congenitale Encephalocele. Ein Beitrag zur Casuistik del Orbitaltumoren. *Wien. Med. Wochenschrif.* núm. 11 y 13 y *Klin. Monatsbl: pp.* 198-202 (1876).

Ripeli.—De l'encéphalocéle congenitale—*Bull. gen. de Therap. Med. et Chir*, p. 74 (1868).

Szymanowski.—Zdzienskie encephaloceleo congenitæ casus rarior. *Diss. inaug.* Dorpat 1857. *Langenbeck's Arch.* Bd. VI, p. 568, 777.

Van Duyse et Moyart.—Meningo-encéphalocèle biloculaire de l'orbite avec occlusion du sac distal. *Arch. d'Opht.*, t. XVII, p. 363 (1897).

COLEGIO DE MEDICOS DE FILADELFIA.

Sección de Oftalmología.

[*Sesión del 20 de Marzo de* 1900.]

El Dr. W. C. Posey presentó un caso de *Crecimiento bilateral de las glándulas lacrimales.* Se trataba de una negrita de 12 años de edad, probablemente escrofulosa, habiendo sido tratada algunos años antes de una ulceración flictenular de la córnea izquierda. El crecimiento de los párpados superiores fué notado hace dos semanas, gozando la paciente de buena salud, al menos en apariencia. No existían signos inflamatorios en los ojos, pero ambos párpados presentaban un grado anormal de abultamiento, que por la palpación se demostró era debido á la presencia de masas compactas y elásticas, casi simétricas, cuyos bordes eran ligeramente rugosos; dichos cuerpos ocupaban el sitio de las glándulas lacrimales; no existía infarto glandular alguno.

Digitized by Google

El Dr. A. G. Thomson presentó un caso notable de *Sínquisis centilante* del ojo derecho de una mujer de 45 años de edad. En vez de los cuerpos que comunmente flotan en el vitreo, se veía que los cristales de colesterina se extendían en todas direcciones y al examen oftalmoscópico presentaban el aspecto de ramas delgadas de un árbol cubiertas de nieve.

Discusión.—El Dr. Oliver presentó una acuarela que corresponde á un caso en que los cristales de colesterina quedaban sobre las capas superficiales de la retina, acompañados de cambios corioretinianos en las regiones macular y circumpapilar; todo esto en un individuo aparentemente sano y de 18 años de edad.

El Dr. Carlos A. Oliver se ocupó en seguida de un caso de *Traumatismo producido por la punta de un látigo*, del que resultó una inflamación notable del párpado, una herida por desgarradura de la conjuntiva y un cuerpo extraño (que no era la punta del fuete) en la córnea. El caso fué visto unos minutos después del accidente; la visión estaba reducida á la mitad de la normal y el campo algo limitado, de un modo concéntrico. Diez días después podía notarse al oftalmoscopio una ruptura curvilínea de la coroides en la región de la mácula, el cristalino ligeramente luxado y algunas opacidades del vítreo.

El Dr. Oliver hizo, además, un relato detallado de un enfermo en el que se recobró la visión por medio de una *Iridectomía con extracción de la cápsula del cristalino y restos de dicha lente, en un caso de ceguera de hacía más de trece años.* El paciente tenía ambos ojos inutilizados á consecuencia de la explosión de una mina. El izquierdo estaba ciego y hundido, pero en el derecho un campo extenso de percepción luminosa hablaba en favor de algunas tentativas para mejorar su estado. Las operaciones arriba indicadas le dieron una agudeza visual permanente de $\frac{5}{25}$.

Discusión.—El Dr. Schweinitz refiere el caso de un hombre de 75 años, ciego por mucho tiempo, cuyo ojo derecho tenía una mancha corneana grande, casi central, y una catarata madura. El izquierdo llevaba un gran leucoma con iris adherente y opaca la cápsula del cristalino; el todo resultado de una herida hecha con un cuchillo durante la infancia. La extracción de la lente del lado derecho dió una A.V. de $\frac{10}{200}$. Con la esperanza de mejorar la vista del izquierdo, que había estado ciego desde el accidente, se practicó una iridectomía extrayendo con el fragmento del iris los restos del cristalino. Con +18 D. se obtuvo un A.V. de $\frac{20}{100}$. El Dr. Harlan por su parte refiere otro caso en el que una visión bastante útil se obtuvo después de treinta y tres años del accidente que había produ-

Digitized by Google

cido la ceguera. El Dr. Risley concede gran importancia al tiempo transcurrido entre el accidente y la operación, atribuyendo los buenos resultados obtenidos á lo tardío de aquella, es decir, á que se hizo en una época en que el ojo había entrado en un período de quietud completa, circunstancia mucho mejor que si se interviene poco después del traumatismo, cuando el ojo se encuentra en condiciones de irritabilidad.

El Dr. Wm. T. Shoemaker leyó un trabajo sobre las *Relaciones de la cápsula de Tenon y los alones ligamentosos con la enoftalmía.* Llama la atención sobre la firmeza de las inserciones del fascia con el periostio de la margen de la órbita, y del agujero óptico, formando un cono del que parten expansiones secundarias, las que revisten más ó menos completamente todas las dependencias del interior de la órbita. Dentro de dicho cono reside el globo ocular, sostenido por su membrana propia ó sea la cápsula de Tenon. Este fascia está dividido en dos partes: la posterior reviste el hemisferio correspondiente del ojo, y recibe además la inserción directa de cada una de las prolongaciones orbitarias ó alones, formando así una especie de honda que recibe el ojo y cuyas inserciones quedan en el reborde orbitario. Las prolongaciones orbitarias contienen fibras musculares lisas, descubiertas por Sappey, que están inervadas por el simpático. Cree el autor que todas las fuerzas activas y de resistencia, aplicadas durante los movimientos oculares, deben terminarse en los huesos de la órbita, siendo el papel de la grasa orbitaria el de un simple cojín y no el de apoyo para cambiar la dirección de las fuerzas activas. Las teorías emitidas para explicar la etiología del enoftalmos son en esencia iguales, supuesto que siempre se admite un crecimiento relativo de la capacidad de la órbita. Al discutir las teorías simpáticas, tanto la teoría de la absorción de Beer, como la que invoca la parálisis del músculo orbitario de Müller (Shapringer), se pregunta si la lesión causa de las alteraciones patológicas en ambas teorías no podría producir también una parálisis y perturbaciones nutritivas en los músculos lisos de los ligamentos orbitarios, permitiendo de este modo un relajamiento del fascia de suspensión. La teoría cicatricial (Gessner) la considera como insostenible, por la razón de que siendo la contracción cicatricial el último período de los procesos inflamatorios, no es admisible desde el momento en que entre el traumatismo y el enoftalmos suele mediar un lapso de tiempo muy corto. Respecto de la teoría que atribuye con Lang, Tweedy, Langenbach y otros, á la fractura de las paredes orbitarias, la causa del enoftalmos, cree el autor, con Denig, que los casos de fracturas evidentes y extensas de dichas partes,

Digitized by Google

causa de un desalojamiento violento y absoluto del globo ocular, deben ser considerados como tales fracturas y de ningún modo como enoftalmos. Respecto de otras fracturas las cree más bién lineares que con hundimientos, y al menos, teóricamente, con más tendencia á disminuir las dimensiones de la órbita que á aumentar dicha cavidad.

En conclusión, el autor piensa que es probable que el fascia orbitario, incluyendo la cápsula de Tenon, es necesaria para mantener el globo del ojo en su posición natural; que este fascia puede volverse incapaz de desempeñar sus funciones por causas diferentes; que el enoftalmos puede resultar de enfermedad ó traumatismo del fascia, si estos factores están situados ó son lo suficientemente extensos para hacer predominar las fuerzas enoftálmicas; que esto puede suceder en los casos de parálisis de las fibras musculares lisas de los alones ligamentosos, ó en las alteraciones nutritivas que conducen á la atrofia ó relajamiento de estos músculos; que puede resultar de la ruptura traumática de los mismos alones ó de la inserción orbitaria del fascia, pudiendo también atribuirse con frecuencia á la ruptura de la vaina de revestimiento posterior del ojo. Finalmente, como los ligamentos orbitarios son bien elásticos y el fascia es de naturaleza fibro-elástica, la acción simultánea y combinada de los cuatro músculos rectos, que rara vez ocurre, al producir un enoftalmos espástico encontrarían una protesta fisiológica, pero no una resistencia completa por parte de la cápsula de Tenon. De una manera semejante debe reconocerse la influencia de la elasticidad de la cápsula en aquellos casos de enoftalmos que según algunos autores siguen á la parálisis combinada de los dos oblicuos.

El Dr. Shoemaker refiere el caso de un individuo de 32 años de edad, que recibió un pelotazo sobre la órbita del ojo derecho, cayó, pero sin perder el conocimiento, poniéndose poco después en tratamiento. Los párpados estaban hinchados y tensos. Existía una crepitación gaseosa hacia atrás, en la fosa temporal y por una desgarradura notable de la conjuntiva se escapaba el aire bajo la influencia de la presión. El hueso nasal correspondiente estaba fracturado y el margen orbitario parecía intacto. La córnea estaba clara y sin lesión alguna, la conjuntiva equimótica, y había una pequeña hemorragia de la cámara anterior; apenas existía reflejo del fondo. La visión permitía contar los dedos á 3 metros. El tratamiento consistió en fomentos helados. En los días subsecuentes disminuyó el hinchamiento palpebral, se vió la pupila dilatada de un modo regular, el fondo claramente perceptible y la mácula en apariencia sana. Un poco abajo y afuera de ésta se notaba una

Digitized by Google

raya en media luna de color gris, de 1½ diámetros papilares de longitud. Diez días después del accidente la vista era de $\frac{5}{15}$, la pupila estaba un poco más amplia que la del lado opuesto, y la reacción pupilar disminuída. El enfermo desapareció por dos semanas y media, volviendo cuando notó el enoftalmos. La visión era la misma, la pupila parcialmente dilatada, reaccionando torpemente á la luz y estando la acomodación muy disminuída. En cuanto á la raya cercana á la mácula había desaparecido enteramente. No se volvió á ver al paciente hasta los dos años y medio, siendo entonces sus condiciones las siguientes: la fisura palpebral era de la misma amplitud que del lado izquierdo, pero el pliegue de arriba del párpado era mucho más profundo. El globo estaba 2½ milímetros más abajo y se había hundido en la órbita 2 milímetros más que el del lado izquierdo. La pupila casi circular, más amplia que su congénere bajo la misma iluminación; el iris manifestaba una actividad limitada para la luz, la acomodación y la convergencia; los movimientos del globo eran completos en todas las direcciones. Existía al mismo tiempo cierta diminución de la sensibilidad de la piel en el lado izquierdo de la cara en las cercanías de la órbita. $V=\frac{5}{15}$, la que no había mejorado. El paciente lee el tipo 37 imperfectamente á una distancia de 0m.17 á 23 centímetros. El fondo es normal. El examen de los músculos á 5 metros dió: hiperforia derecha 1°, esoforia 6° á 11°, aducción 23°, abducción 5°, supraducción é infraducción, cada una 1½°. A 30 centímetros no hay hiperforia; esoforia 2°. El enfermo jamás ha tenido diplopia.

Discusión.—El Dr. de Schweinitz después de felicitar al autor por su memoria, se refiere á un caso de enoftalmos que había descrito hacía cinco años y que parecía explicable por la hipótesis de la retracción ocular por lesión del simpático, teoría sostenida no sólo por los casos clínicos sino por la experimentación en animales, como recientemente ha sido demostrada en Inglaterra por el Dr. Walter Edmunds. La teoría "simpática" no está, sin embargo, excluída por las opiniones del Dr. Shoemaker, sólo que éste hace una aplicación algo diferente de ella. Si la ruptura de la cápsula de Tenón y de los alones ligamentosos es la única causa del enoftalmos, es difícil explicarse por qué no aparece más frecuentemente después de las operaciones de la órbita. Es fácil comprender el que las tenotomías ordinarias no acarreen dicha condición, pero las operaciones más extensas, como los avanzamientos amplios, las intervenciones con el objeto de extirpar tumores orbitarios y los casos de abscesos de la órbita debían tener un efecto diferente. El Dr. Schweinitz adujo casos en los que había habido perturba-

Digitized by Google

ciones extensas de la cápsula y de los ligamentos sin producir enoftalmos. Sin duda alguna que los casos de enoftalmos no pueden ser explicados por una sola teoría.

El Dr. Risley considera la explicación dada por el Dr. Shoemaker, como la más satisfactoria de las que conoce, aun cuando no sea enteramente concluyente. Si el enoftalmos no sucede á las operaciones hechas sobre el globo ocular, se debe á que las dilaceraciones no son lo suficientemente extensas para interesar la cápsula en todo el círculo del globo.

El Dr. Shoemaker expuso que las tenotomías no van seguidas de enoftalmía porque toda la intervención queda circunscrita á la región anterior al fascia de suspensión, que no es interesado. Las intervenciones quirúrgicas extensas hechas en casos supurantes y que no ocasionan el enoftalmos, prueban, á juicio del exponente la importancia del fascia orbitario, supuesto que éste permanece intacto, y esto es un argumento más contra las teorías de la absorción. Aún más, las heridas hechas en el fascia al operar en esos casos, son punciones con un cuchillo angosto y de un efecto muy diferente al de las desgarraduras. Cree que siendo aquél de un tejido fibro-elástico es muy resistente y cede con dificultad á la influencia de la supuración.

El Dr. Schweinitz leyó un trabajo que trata de la *Repleción de los globos oculares deprimidos por medio de la solución salina fisiológica.* Después de referirse á las observaciones de Andrews y Herman Knapp, relató el caso de una extracción de catarata, en el cual al terminar el corte de la córnea comprimió el enfermo de un modo tan brusco y repentino los párpados que la lente cristaliniana fué lanzada con fuerza hasta cierta distancia de la cama. Hubo un gran prolapsus del vítreo y desgarradura de la parte superior del iris, el cual enrollado é invertido cayó al fondo de la cámara anterior. Se quitó el iris de este sitio, cortándolo como en la operación de la iridectomía, y se hizo en el ojo deprimido una inyección de la solución salina fisiológica tibia, lo que produjo una coaptación inmediata de la herida y la vuelta del globo á su forma primitiva. El enfermo pronto pudo contar los dedos, la curación no tuvo accidente alguno y siete semanas después la vista con una lente convexa: S+11 D. ⌒+3. Cil, eje 180° era $\frac{6}{15}$. El fondo del ojo podía estudiarse perfectamente, pues los únicos cambios eran algunas opacidades del vítreo. Las otras complicaciones del caso fueron una blefaritis crónica hipertrófica, con triquiasis y conjuntivitis.

Discusión.—El Dr. Zentmayer expuso que había inyectado la solución fisiológica de sal marina en un caso de depresión

Digitized by Google

del globo ocular, consecutivo á tentativas para extraer un fragmento de acero. Por dos semanas se logró la conservación del órgano, el que al fin fué enucleado por temor de accidentes simpáticos. El Dr. Hansell llamó la atención sobre el empleo que en 1865 hizo Webster de las inyecciones de una solución de sal y de ácido bórico, hechas en la cámara anterior, con el objeto de extraer masas del cristalino y cuerpos extraños. Recientemente ha empleado la misma solución en un caso de depresión del globo, consecutiva á un traumatismo serio de la región ciliar, en el cual gran cantidad del vítreo había salido, reemplazándolo con dos jeringas del líquido salino normal. La herida conjuntival fué cerrada por medio de suturas, y el ojo recobró su forma y aspecto, pero la vista se perdió. El exponente no tiene gran seguridad acerca del valor de estas inyecciones, desde el momento en que ha observado la vuelta de la cámara vítrea á su estado normal después de pérdidas considerables de dicho humor, consecutivas á la extracción de la catarata. El Dr. Ziegler refirió tres casos de pérdida del vítreo después de la operación de la catarata. En el primero recogió con una pipeta el humor salido, restituyéndolo después á la cavidad correspondiente; en el segundo inyectó agua esterilizada, y en el tercero hizo una sutura esclerocorneal previa á la inyección del líquido esterilizado, pudiendo así evitar el escape mayor del contenido del vítreo. Se obtuvo un buen resultado en los tres casos, pero el mejor fué el de la sutura. El Dr. Harlan se refirió á los casos en que se ha recobrado la forma del globo bajo la sola influencia del poder recuperativo del ojo, sin necesidad de recurrir á los sustitutos artificiales del vítreo. Ha visto varios casos de curación sin necesidad de recurrir á las inyecciones.

El Dr. S. D. Risley relata un caso de *Hemianopsia izquierda con alexia*, afasia visual temporal y parcial, amnesia, y ceguera amnésica para los colores, consecutiva á un ataque de influenza. El enfermo, un hombre robusto, de buena salud anterior, fué atacado de vértigo en Septiembre de 1898 mientras estaba en la mesa, y después despertó, durante la noche, con una hemicránea no acompañada de náuseas, ni vómitos, pero sí de pulso tenso y una elevación de la temperatura.

A la mañana siguiente perdió el conocimiento, quedando así por tres días, durante los cuales estuvo vomitando frecuentemente. Por tres semanas se presentaron intervalos lúcidos, alternando con otros prolongados de insensibilidad. Cuando el conocimiento volvió de un modo suficiente, notaba cierta confusión al ver, imposibilitándolo para reconocer á los miembros de su familia y á sus amigos, hasta que éstos le dirigían

Digitized by Google

la palabra, aun cuando los miraba con perfecta claridad. Un examen hecho dos meses después del principio de la enfermedad demostró una hemianopsia absoluta del lado izquierdo, la vista era de $\frac{6}{20}$, y los caracteres de las escalas eran leídos con poca titubeación; pero una página impresa no podía ser leída sino deletreando en voz alta cada palabra, letra por letra, diciendo después la frase así deletreada. Podía escribir una carta, pero era incapaz de leerla después de transcurridos algunos minutos. Una columna de números era sumada con poco trabajo. Igualaba bien los colores de los estambres de Holmgren, sin poderlos nombrar, siendo imposible el engañarlo dándoles otro nombre que no fuera el correspondiente al color. El oftalmoscopio demostró una neuritis óptica en retroceso. Bajo la influencia de dosis ascendentes de yoduro de potasio mejoraron todos los síntomas, llegando la visión á ser casi la normal, desapareciendo la hemianopsia para la forma, aunque sujeta á volver bajo la influencia de la fatiga; pero permaneció la ceguera para las palabras, de modo que era incapaz de leer un libro. En Marzo de 1900 y á consecuencia de una tensión mental fuerte, ocasionada por la enfermedad de su hijo único, la hemianopsia y la alexia se hicieron tan completas como al principio. Era notable la asociación de la hemianopsia izquierda y la ceguera para las palabras; desgraciadamente no se investigó si el individuo era ó no zurdo.

Discusión.—El Dr. Thorington relata un caso de una anciana cuyo brazo y pierna izquierdos se paralizaron á consecuencia de un ataque de apoplejía. La afasia era uno de los síntomas predominantes é ilustraba la clasificación de Hinshelwood, de Glasgow, quien divide aquella en tres clases: la ceguera de la inteligencia, la ceguera para las letras y la ceguera para las palabras. Después de algunos meses, la paciente obtuvo alivio en lo que se refiere á la ceguera de la inteligencia y verbal, pero quedó incapaz para formar una concepción mental correcta de las letras. La posibilidad de designar los números por sus nombres fué el primer paso en su alivio.

El Dr. S. D. Risley presentó la historia breve de un caso de *Parálisis parcial del tercer nervio* del lado izquierdo, consecutivo á un golpe intenso sobre la región frontal superior derecha. El enfermo, de 48 años de edad, fué arrojado violentamente desde un buggy, quedando desprendida una zona amplia de la región arriba señalada, y cayendo el colgajo de la piel de la cabellera sobre la cara. Después de dos días de pérdida total del conocimiento, fué volviendo en sí de un modo lento. Tres meses después del accidente, había una parálisis casi completa de todas las ramas del tercer par, con excep-

Digitized by Google

ción de la correspondiente al elevador del párpado, que permanecía intacto.

REVISTA BIBLIOGRAFICA Y DE LA PRENSA.

Dr. Enrique López.—**Retinitis punteada.**—(*Archivos de la Policlínica.* Marzo 4 de 1900.)—El autor refiere un caso de esta rara enfermedad descrita por Gayet en 1883, y acerca de cuya naturaleza inflamatoria ó no, los autores no están aún de acuerdo. El síntoma más notable, la hemeralopía, la ha hecho considerar como una variedad de degeneración pigmentaria de la retina, y en algunos casos se han observado, en efecto, agrupaciones de pigmento características, decoloración de la papila, estrechamiento del campo visual y antecedentes hereditarios.

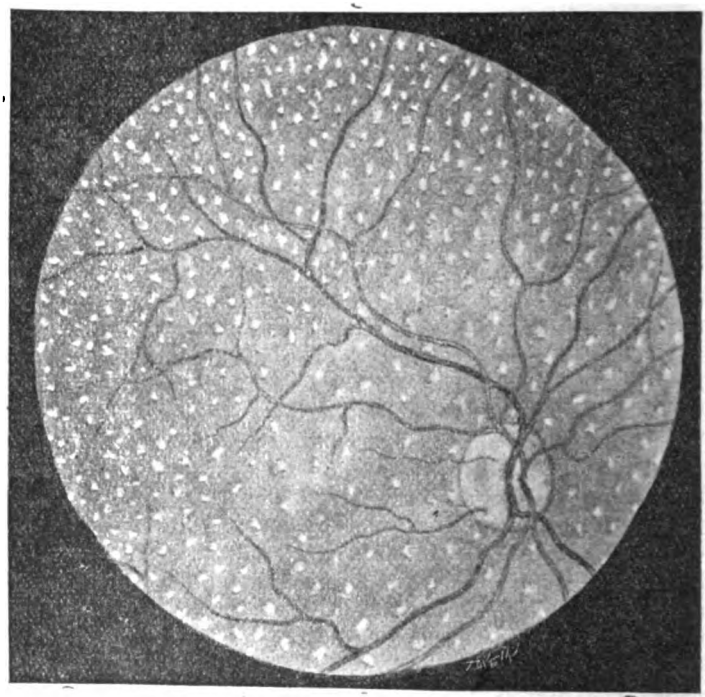

Fig. 3.

Digitized by Google

En el caso del Dr. López, se trataba de un joven de 18 años atacado de hemeralopía hacía 8, y sin ningunos antecedentes patológicos ni hereditarios. El campo visual era normal en el ojo izquierdo, y en el derecho había un estrechamiento de cerca de diez grados en el lado externo, siendo normal en las otras direcciones. El individuo era emétrope, y su agudeza visual igual á uno.

Al oftalmoscopio se observaban en la retina de los dos ojos numerosos puntos blancos confluentes, situados detrás de la capa de las fibras nerviosas, pues los vasos de la retina se veían en algunas partes pasar encima de ellos. Numerosos en el ecuador y más discretos en el polo posterior; su color blanco mate era análogo á los exudados retinianos; de forma redondeada ó alargada y de tamaño muy pequeño; no tenían siempre contornos bien marcados, pero por su color se destacaban perfectamente del fondo rojo del ojo. (Fig. 3.)

La papila y los vasos retinianos estaban perfectamente normales. No había una sola mancha de pigmento en todo el fondo.

El autor cree que la lesión está situada en las capas posteriores de la retina y no en la coroide, por la situación de los vasos retinianos, por el aspecto blanco mate de los puntos análogos á las exudaciones de la retina y por la hemeralopía.

M. U. T.

Dr. Céspedes.—**Hipohema tardío después de la iridectomía.**—(*Sociedad Unión Médica.* Santiago de Chile, Enero de 1900.)—Se trataba de un individuo de 20 años de edad, que á consecuencia de una iritis sifilítica doble tuvo sinequias posteriores anulares, totales, en ambos ojos. No habiéndose logrado dilatar la pupila por medio de la atropina, una vez pasados los síntomas inflamatorios se practicó la iridectomía en el ojo derecho, y algún tiempo después una esclero-iridectomía superior en el izquierdo, seguida al principio de buenos resultados. Cuatro días después, sin embargo, se notó un ligero hipohema de la cámara anterior la que se llenó por completo tres días después. Al cabo de cuatro ó cinco días el derrame sanguíneo se había reabsorbido por completo.

El autor llama la atención hacia la producción de este fenómeno tardío cuya explicación no ha podido darse.

Dr. J. Santos Fernández.—**Algunos casos de miopía seguidos de desprendimiento de la retina, inevitables.**—(*Crónica Médico-Quirúrgica de la Habana.* Enero de 1900.)—En la isla de Cuba la miopía no es frecuente. El Dr. Madan, en 3,827 enfermos de los ojos, de la consulta del Dr. Santos, encontró en 1,890 blancos, 65 miopes y 87 hipermétropes. El

Digitized by Google

Dr. Merino halló 36 miopes y 52 hipermétropes en los asistidos en el año de 1876.

El Dr. Acosta, en 17,440 enfermos de los ojos asistidos en la clínica del Dr. Santos, en el espacio de doce años, encontró 440 miopes y 645 hipermétropes, lo que da para la miopía 2.5 por 100 en el total de los enfermos, cuando en Rusia es el 40 por 100, en Alemania el 60, en Nueva York el 19 y en Buenos Aires el 4 por 100.

En los negros, la proporción encontrada en Cuba ha sido de 0.30 por 100 y de 0.62 en los mulatos.

El autor relata en seguida detalladamente seis observaciones de miopía elevada, en las cuales, á pesar de los consejos dados á los enfermos acerca de la higiene que deberían guardar por la naturaleza de su afección, á consecuencia de desórdenes y abuso de la vista se produjeron despegamientos retinianos graves y en algunos totales.

Dr. A. Pollak.—**El ojo en la antropometría.**—(*Wiener Medicin. Wochenschrift.* Septiembre de 1899 y *Annals of Ophthalmology.* Enero de 1900.)—El objeto de la antropometría, según las investigaciones de Bertillon, es la identificación de los criminales capturados de nuevo, que tratan de ocultar su personalidad tomando nombres falsos.

El método de Bertillón, usado generalmente, no es aplicable á todos los casos, según el Dr. Pollak. Uno de sus principales y más serios defectos consiste en el hecho de que la mayor parte de las medidas se toman de los huesos largos, y como el crecimiento del cuerpo continúa hasta los 23 años, todas ellas, excepto las del cráneo, en personas que tienen menos de esta edad, pierden su valor con el tiempo.

Aun en los adultos, las medidas no son tan sencillas como dice Bertillon; la única verdaderamente exacta es la de la oreja; vienen en seguida las de largo y ancho del cráneo. Las demás casi no tienen valor.

Como el crecimiento del ojo puede ser considerado ya completo á los 16 años, este órgano puede ser de grande importancia en la descripción de los criminales jóvenes. Según el autor, podrían obtenerse datos muy valiosos teniendo en cuenta la distancia inter-pupilar y las condiciones ópticas de la córnea. Con excepción de los ojos astigmáticos, se pueden describir en todas las córneas dos meridianos principales, perpendiculares entre sí, uno vertical y otro horizontal. Las variedades más frecuentes consisten en la rotación de este sistema de meridianos en una ó en otra dirección. En 600 individuos que examinó en la clínica del Profesor Fuchs, por medio del oftalmómetro, encontró la rotación de los meridianos en

Digitized by Google

30 por ciento de los casos. Podrían clasificarse los diferentes individuos en los grupos siguientes:

1º Los meridianos principales son verticales y horizontales.

2º Los meridianos principales son perpendiculares uno á otro, pero han sufrido una rotación de 45°.

3º Existe astigmatismo de una dioptría.

4º Individuos que no entran en ninguno de los grupos 1º y 2º Esta clase comprende todos los casos de astigmatismo irregular y los de estrabismo.

5º Casos en que un ojo difiere materialmente del otro.

Ninguna de las medidas de Bertillon se aproximan, ni remotamente á la exactitud de las de la córnea tomadas con el oftalmómetro.

Habría que tener también en consideración la presencia de colobomas de los párpados y de la pupila, la heterocromía, las sinequias y los nævus del iris.

Al examen con el oftalmoscopio se demostraría si el fondo del ojo es granuloso, estriado ó albino. Los variados aspectos del fondo al oftalmoscopio darían un gran material de observación. Se podrían clasificar en grupos diferentes los individuos en que existiera ó faltase el pigmento en la vecindad de la papila, pues de cien ojos diez tienen pigmento en alguna forma.

La presencia de la excavación fisiológica es también muy importante, pues de cien ojos treinta y cinco la presentan.

En la descripción deberían entrar también la llamada distribución inversa de los vasos, la existencia de conos, la forma oval ó redonda de la papila, y por último, la refracción. Sería fácil clasificar en grupos á los individuos afectados de hipermetropía ó miopía elevada, etc.

La combinación de este método con el de Bertillon sería ciertamente de gran valor.—M. U. T.

J. Thorington.—**Refraction and how to refract.**—En 4º, 1900. *P. Blakiston's Son & Cº* Philadelphia. Precio, $ 1.50.

Un elegante y bien ilustrado tomo de cerca de 300 páginas, que comprende las nociones más elementales de óptica, desde la definición de rayo luminoso hasta el conocimiento de los vidrios de la caja de prueba y el modo de recetar, el ojo esquemático, la descripción de las diferentes ametropías, tanto desde el punto de vista óptico como clínico, su diagnóstico diferencial, y por último la manera de colocar los anteojos delante del ojo, de medir la distancia interpupilar, la altura de la nariz, etc., etc.

Para los que estamos acostumbrados á la lectura de los libros franceses principalmente, resalta desde luego en la obra

Digitized by Google

del Dr. Thorington la claridad y concisión del estilo y el modo enteramente práctico de tratar todas las cuestiones, característico de los norteamericanos. Contiene el mínimum de conocimientos de física necesarios para poder abordar el estudio de la refracción ocular y la manera de determinarla, sin el uso de fórmulas algebraicas y recurriendo únicamente á las nociones de geometría más usuales.

La descripción de las diferentes clases de ametropías es particularmente clara, lo mismo que la parte de oftalmoscopía y la de esquiascopía, que está tomada en extracto de la *Retinoscopy* del mismo autor. En el capítulo de cicloplegia estudia el valor comparativo de los diferentes midriáticos y el mejor modo de aplicarlos para obtener la relajación completa del ciliar. Como es sabido, en los Estados Unidos la aplicación de un cicloplégico es el preliminar obligado de todas las determinaciones de la refracción, á tal grado que, según la mayoría de los autores americanos, no puede hacerse una medición exacta y segura sin recurrir á los midriáticos. Recientemente un reputado oculista calificaba de herejía, desde las columnas de los *Annals of Ophthalmology*, el dicho de otro muy respetable y cuya opinión parece ser única en los Estados de la Unión, que afirmaba que se pueden hacer buenas determinaciones de refracción, en ciertos casos, sin recurrir á los cicloplégicos. El Dr. Thorington aconseja el uso sistemático de estos últimos, cuando el enfermo tiene menos de 45 años de edad y para la aplicación de la homatropina, en la cual no tiene gran confianza antes de los 35 años, aconseja no usar el método *acumulativo* desde luego, sino hacerlo preceder de instilaciones cada hora desde la víspera.

El último capítulo que se refiere al modo de tomar la distancia interpupilar, de buscar el centro óptico de los vidrios, el tamaño de éstos y la altura de la nariz, es de una gran utilidad práctica, y ojalá sus indicaciones fueran siempre seguidas entre nosotros, que tan poca costumbre tenemos de ocuparnos de esos detalles al parecer insignificantes, pero que son de tan gran importancia para el bienestar del enfermo.

Al lado de sus muchos méritos, el libro tiene algunos lunares que no debemos pasar en silencio. El nombre, desde luego, es impropio: "*Refracción y cómo refractar*," no es un título científico; las que refractan la luz son las lentes no el oculista. Todas las fórmulas que contiene el libro están escritas según la notación antigua, en granos y onzas, lo que ya está casi abandonado por todos, aun en los Estados Unidos, y por último, á pesar de la fecha de la edición, no todos los capítulos están al corriente, por ejemplo, el que se refiere al mecanismo

Digitized by Google

de la acomodación, en el que la descripción de la teoría de Helmholtz es muy obscura respecto al modo de acción del ciliar y en el que ni siquiera se menciona la teoría de Tscherning.

Los defectos son, sin embargo, tan pequeños en comparación de las cualidades del libro, que estamos seguros tendrá una acogida tan buena como las obras precedentes del mismo autor.—M. U. T.

INSTRUMENTOS NUEVOS.

PINZA DE EXPRESIÓN PARA EL TRACOMA DE RUST.

Este instrumento reune las ventajas del de Knapp, del cual es una modificación, y del de Noyes, pues además de la fácil expresión de las granulaciones, la pinza puede ser empleada tanto en los fondos de saco como en los ángulos de los párpados. (Fig. 4.)

(Fig. 4.)

Su construcción es tal que puede ser fácilmente limpiada y además los rodillos nunca se juntan.

El instrumento ha sido construído por los Sres. G. Tiemann y Cª, de Nueva York.

VARIEDADES.

LOS ÓPTICOS REFRACCIONISTAS.

En el número de Septiembre de 1899 del *Ophthalmic Record* el Dr. W. E. Baxter, de Boston, propone, para evitar el abuso

Digitized by Google

que los *Refracting Optician* hacen de la especialidad bajo el título mencionado, de muy reciente creación, un remedio que de adoptarse cortaría ciertamente de raíz un mal que día á día va extendiéndose en los Estados Unidos, á donde los ópticos que miden anteojos hacen una competencia sèria y muchas veces formidable á los oculistas.

Los ópticos han creado escuelas especiales, poseen sociedades y periódicos que defienden su causa y, hecho *fin de siglo*, enseñan la optometría *por correo* á todo el que así lo deseare, en un plazo muy corto, según asegura uno de ellos en un anuncio pomposo de un periódico del gremio.

La epidemia se ha propagado también á Inglaterra, donde existen ya colegios de ópticos. La especialidad parece ser muy remuneradora, pues las filas de los ópticos refraccionistas aumentan de día en día. El remedio que propone el Dr. Baxter consiste simplemente en hacer menos productiva la profesión de refraccionista, proveyendo el oculista mismo á sus clientes de los anteojos necesarios al *precio de costo*, cosa muy sencilla, según asegura, y que necesita solamente una poca de práctica. Los anteojos de acero con lentes esféricas podrían darse á 50 ó 75 centavos (oro) y las lentes compuestas, en los mismos esqueletos, de 75 centavos á $1.

Desgraciadamente, el tiempo que un oculista pudiera consagrar á este trabajo sería tan escaso que el remedio propuesto es, en nuestra opinión, enteramente difícil de llevar á la práctica.

CORRESPONDENCIA.

XIII CONGRESO INTERNACIONAL DE MEDICINA.

Paris, 2–9 de Agosto de 1900.

SECCIÓN DE OFTALMOLOGÍA.

Paris, 25 de Marzo de 1900.

Muy señor mío y estimado colega:

Tengo el honor de daros á conocer:

1º La composición del Comité de nuestra Sección: Presidente, *M. Panas* (Paris). Vice-presidentes, *Javal* (Paris), *Gayet* (Lyon). Secretario general, *Parent* (Avenue de l'Opéra, 26. Paris). Secretarios adjuntos, *Chevallereau* (Paris), *Rochon-Duvigneaud.* (Paris.)

Digitized by Google

MIEMBROS: *Abadie* (Paris), *Badal* (Burdeos), *Bruch* (Argel), *Chibert* (Clermont), *Dor* (Lyon), *Hocquard* (Besançon), *Jocqs* (Paris), *Lagrange* (Burdeos), *Landolt* (Paris), *De Lapersonne* (Lille), *Meyer* (Paris), *Rohmer* (Nancy), *Terson* (Paris), *Trousseau* (Paris), *Truc* (Montpellier).

2º Los asuntos de los temas:

a). Neuritis ópticas de origen infeccioso y tóxico.—*Relatores:* NUEL (Lieja), UHTHOFF (Breslau).

b). Centro visual cortical.—*Relatores:* BERNHEIMER (Viena), ANGELUCCI (Palermo). HENSCHEN (Upsala).

c). Valor comparativo de la enucleación y de las operaciones propuestas para reemplazarla.—*Relatores:* SNELLEN (Urecht), H. R. SWANZY (Dublin), DE SCHWEINITZ (Filadelfia), PFLÜGER, (Berna).

d). Estado actual de nuestros conocimientos acerca del mecanismo de la acomodación del ojo.—*Relator:* HESS (Marbourg).

e). Reforma de la notación de la agudeza visual.—*Relator:* JAVAL (Paris).

f). El glaucoma que sobreviene en los ojos operados de catarata.—*Relator:* B. WICHERKIEWICZ (Cracovia).

g). Tratamiento antes y después de la operación de la catarata.—*Relator:* SCHIOETZ (Cristianía).

Estos relatos serán impresos in extenso *en francés, y distribuídos de antemano á todos los médicos que se hayan hecho inscribir para el Congreso.* No se leerá en sesión pública sino un corto resumen ó las conclusiones, y su discusión comenzará inmediatamente.

Se ruega á todos nuestros colegas que deseen tomar parte en la discusión de los relatos impresos y distribuídos de antemano, redacten antes de las sesiones su parte de discusión, á fin de poder leerla en sesión pública, lo que tiene por objeto dar á la discusión la mayor claridad y rapidez posibles.

Además, las personas que hubieren adoptado para una comunicación particular, un asunto que tenga conexión con alguno de los relatos anteriores, deberán tratarlo sumariamente en el momento de la discusión del relato, porque el Congreso no abordará dos veces las mismas cuestiones.

3º COMUNICACIONES INDIVIDUALES.—Como los relatos no van á ser leídos sino solamente discutidos en las sesiones públicas, quedará un tiempo suficiente para la lectura y discusión de las comunicaciones individuales..

Suplicamos, pues, á todos nuestros colegas nos envíen lo más pronto posible el título de las comunicaciones que deseen leer en el Congreso.

Digitized by Google

Los trabajos individuales cuyo manuscrito *in extenso* sea enviado al Secretario antes del 1º de Julio, serán clasificados en primer lugar. Se suplica adjuntar un resumen del trabajo escrito, si es posible, en dos lenguas: alemán y francés ó inglés y francés; para los que no sean leídos en francés.

Siendo dado el gran número probable de las comunicaciones, recomendamos á los congresistas limitar al mínimum el texto, los cuadros y las figuras.

4º Los Secretarios de las Sesiones que conocen las tres lenguas alemana, inglesa y francesa, darán un resumen exacto de las discusiones, que será impreso en la noche y publicado al día siguiente en la mañana, en el *Diario del Congreso*.

5º Las sesiones de nuestra Secoión tendrán lugar en el Hôtel-Dieu, Plaza de Parvis-Notre-Dame, en donde habrá salas reservadas para las proyecciones, para las demostraciones microscópicas y para la exposición de instrumentos.

6º Los colegas extranjeros que deseen asistir al Congreso, dirigirán su solicitud con su tarjeta de visita y 25 francos á su Comité Nacional respectivo (constituído especialmente para este Congreso), el que se encargará de las formalidades necesarias y les enviará su tarjeta de admisión correspondiente.

7º Los colegas franceses deben dirigir directamente su solicitud con su tarjeta de visita y 25 francos, á la *Oficina del XIII Congreso Internacional de Medicina, Escuela de Medicina, París.*

Llamamos la atención de nuestros colegas franceses y extranjeros sobre los párrafos 6 y 7 de esta circular, y *les suplicamos envíen su solicitud de admisión antes de 1º de Junio*, á fin de que puedan recibir franco y á domicilio antes del Congreso el volumen que contiene los Relatos impresos *in extenso*, con objeto de que puedan estudiarlos y redactar anticipadamente sus partes de discusión.

Reciba vd., señor y muy estimado colega, la expresión de nuestra muy distinguida consideración.

Por el Comité de la Sección de Oftalmología,

El Secretario,
Dr. Parent.
26, Avenue de l'Opéra. Paris.

Digitized by Google

Tomo II. JUNIO DE 1900. Núm. 12

ANALES
DE
OFTALMOLOGIA

TRABAJOS ORIGINALES.

ALGUNAS CONSIDERACIONES ACERCA DE UN CASO DE BLEFAROPLASTÍA Y OTRO DE UN TUMOR INTRA-OCULAR.

Por el Dr. Antonio Alonso.
San Luis Potosí.

En Cirugía autoplástica una de las operaciones más interesantes de conocer para el cirujano, es sin duda la blefaroplastía.

Es sabido que para restaurar los párpados han recurrido los operadores á *cinco métodos* principales:

1º El más antiguo, el llamado método indio, empleado la primera vez por de Græfe, consiste en cortar un colgajo en la vecindad de la pérdida de substancia que se trata de restaurar y llevarlo sobre ésta por medio de una torsión de su pedículo.

2º El método por deslizamiento ó método francés, que consiste en disecar colgajos de forma variada en la vecindad del párpado por restaurar y en hacerlos deslizar ya sea por simple disección ó por medio de incisiones liberatrices, á su nueva posición.

3º El método de Denonvilliers que, como lo dice Valude, [1]

1 "Traité de Térapeutique apliqué de A. Robin."

Digitized by Google

es un término medio entre el método indio y el método por deslizamiento simple. Toma su colgajo en la vecindad del párpado por restaurar, pero evita la torsión del pedículo; inclinándolo tan sólo y cortándolo amplio, de base ancha y bien nutrida,

4º El método italiano ó de Tagliacozzi, que consiste en recubrir la pérdida de substancia por medio de un colgajo tomado al brazo, al que adhiere por su pedículo y el cual se secciona hasta después de la cicatrización del colgajo.

5º El injerto cutáneo sin pedículo, modificación del método de Reverdin, ya sea bajo la forma de injertos dermo-epidérmicos de Ollier, Tiersch, etc., ya cortando un colgajo cutáneo grueso, grande, lejos de la pérdida de substancia por restaurar.

¿Cuándo deberán emplearse cada uno de estos métodos, cuáles son sus indicaciones? Diremos desde luego que exceptuando circunstancias especiales, el método de los injertos es inferior de un modo general á los procedimientos autoplásticos propiamente dichos, y sin entrar en la historia detallada de las ventajas é iconvenientes que los partidarios y detractores de ambos métodos les asignan respectivamente, haremos notar que la autoplastía propiamente tal, es la única que realiza mejor el desideratum de una restauración palpebral; es decir, volver al órgano su forma y su movilidad. Los elementos principales con que cuenta para la solución del problema son: la toma del colgajo en la vecindad de la pérdida de substancia, lo que implica el empleo de tejidos análogos á los que se trata de restaurar; la asepsia que evita la infección y la amplitud de la base del colgajo que favorece su nutrición y evita la gangrena.

El principal inconveniente de los injertos es el trabajo de reabsorción que sufre el colgajo, al grado de disminuir en poco tiempo á la tercera ó cuarta parte de su tamaño primitivo, teniendo como consecuencia lógica este hecho el fracaso operatorio. Berger ha presentado á la Sociedad de Cirugía de Paris una enferma operada de ectropión doble, en la cual se habían

Digitized by Google

empleado en un lado el método italiano y en el otro el de los injertos. En el primero el éxito era satisfactorio, en el segundo el colgajo había sufrido casi completa reabsorción.

De manera que de un modo general concluimos: que para la restauración de los párpados, deberá darse la preferencia á los métodos autoplásticos propiamente tales, no empleando el de los injertos sino en circunstancias especiales; como por ejemplo: cuando los tejidos circunvecinos al párpado por restaurar, estén de tal modo adherentes al hueso, sean de tal manera delgados, lisos, mal nutridos, que su empleo traiga como segura consecuencia la falta de cicatrización y el fracaso operatorio.

Una vez esto establecido, nos queda por estudiar á cuál de los métodos autoplásticos propiamente tales se le dará la preferencia en la blefaroplastía.

El método por deslizamiento ó método francés, tiene aplicaciones casi exclusivas en el ectropión cicatricial del párpado inferior, y en él están basados los procedimientos de Alfonso Güerin, de Warton Jones, etc., para corregir dicho ectropión. El método indio tiene el inconveniente de la exigüidad del pedículo del colgajo y de su torsión, lo que compromete su vitalidad y expone á dejar cicatrices y rodetes desagradables en la cara.

El método italiano podrá emplearse como el de los injertos, cuando los tegumentos circunvecinos al párpado por restaurar no puedan ser empleados en la formación del colgajo. Sin embargo, la aplicación especial de aparatos que exige y la postura molesta á que sujeta á los individuos operados por cierto número de días, son circunstancias que hacen restringir su empleo.

Queda el método de Denonvilliers el de elección en la mayoría de los casos de blefaroplastía, muy especialmente en la del párpado superior. Sus colgajos amplios, de pedículo ancho y bien nutrido, que tan sólo inclina sin torcer, hacen del método el mejor, por las ventajas que presenta para su ejecución y por los éxitos que proporciona.

Digitized by Google

Dos circunstancias no deberán olvidarse al trazar el colgajo y son de la mayor importancia: 1ª éste deberá ser de la misma forma, pero una cuarta ó quinta parte más grande que la pérdida por restaurar. 2ª De un modo general, el colgajo deberá ser inferior para el párpado superior, y superior para el párpado inferior.

Inútil recordar que la blefarorrafía parcial ó total es casi siempre el complemento de estas intervenciones, y que la antisepsia será aplicada en todo su rigor, ó más bien dicho la asepsia, porque las soluciones fuertes matando al microbio, comprometen también la vitalidad de las celdillas y el éxito quirúrgico.

M. H. es una joven de 24 años de edad, bien constituída y perteneciente á la ínfima clase de nuestra sociedad. Padece ataques epilépticos desde los 14 años de edad, y refiere que hace cinco, durante uno de los ataques, cayó en el fuego y sufrió una quemadura profunda del párpado superior derecho, de la frente y región temporal del mismo lado. En Noviembre de 1899, cuando la ví por la primera vez, me encontré lo siguiente: Párpado superior reducido á un reborde irregular, rojizo, desprovisto de pestañas y adherido profundamente al borde de la órbita, muy especialmente hacia su parte media, lo que le daba una forma triangular. Esta adherencia hacía imposible la oclusión palpebral dejando á descubierto constantemente el globo ocular, el cual llevaba la enferma hacia arriba y afuera cuando se le indicaba que cerrase sus ojos.

Los tegumentos, desde el rudimento palpebral, hasta la parte superior de la frente del lado derecho, y parte de la región temporal del mismo, trasformados en un tejido cicatricial, delgado, lustroso y adherente á la pared huesosa. La conjuntiva estaba hiperemiada y secretante, y en la córnea existía una ulceración supero-externa, extensa, con infiltración del resto de la membrana en casi toda su extensión. $V = \frac{1}{10}$.

En estas circunstancias propuse á mi enferma una operación autoplástica, la cual aceptada, procedí como sigue: Des-

Digitized by Google

Fig. 1.

Fig. 2.

Fig. 3.

UN CASO DE BLEFAROPLASTÍA Y OTRO DE UN TUMOR INTRA-OCULAR.

Dr. Antonio Alonso. (San Luis Potosí.)

Digitized by Google

Digitized by Google

pués de desinfección completa de la región, hice la liberación del ectropión desprendiéndolo cuidadosamente de sus adherencias y bajándolo hasta ponerle en contacto con et párpado inferior. Avivamiento de los bordes palpebrales y blefarorrafia. Quedó una pérdida de substancia bastante extensa que llené tomando un colgajo á la región temporal y á la mejilla, cuyo borde interno hacia la base se continuaba con la parte externa de la brecha por restaurar. Suturé cuidadosamente el colgajo en su nueva posición y la pérdida de substancia de la mejilla.

Durante la operación los líquidos en contacto con los tejidos fueron la solución de Panas al *uno por veinte mil* y la de ácido bórico al 4 p$\frac{0}{0}$ en el agua esterilizada. Curación antiséptica con gasa yodoformada y algodón absorbente. A los 6 días levanté la curación habiéndome encontrado una cicatriz por primera intención, exceptuando dos puntos de sutura de la blefarorrafia que habían ulcerado el borde palpebral superior. En la misma sesión quité todos los puntos de sutura, y desuní los párpados al mes y medio de operada la enferma. Al abrir la abertura palpebral, noté que la úlcera de la córnea había desaparecido y la infiltración de la membrana disminuído notablemente, recuperando la enferma casi por completo su agudeza visual.

La operación se llevó á cabo anestesiando localmente la región por medio de la solución de cocaina al 2 p$\frac{0}{0}$ según la técnica de Reclus.

Actualmente el párpado ectropionado cubre bien el ojo y la fisonomía de la enferma ha cambiado completamente.

Historia clínica de un tumor intra-ocular.

El día 10 de Enero de 1900 me llevó su padre, hombre joven y bien constituído, á la niña Esther Morales de 2 años y medio de edad para consultarme respecto á un tumor que llevaba en el ojo izquierdo. Dice el padre, hombre inteligente,

Digitized by Google

que desde hace dos años y medio notó en la pupila de la niña una mancha amarillenta del tamaño de una cabeza de alfiler, la cual fué creciendo poco á poco hasta hace 3 meses que se extendió completamente en toda la pupila. Consultado algún médico de San Luis de la Paz desde el principio de la afección ocular, diagnosticó una catarata y dijo á la familia que no había peligro. Poco después de haber notado los padres que la mancha blanca ocupaba la pupila, empezó la chiquita á quejarse de dolores intensos en el ojo y la cabeza, acompañados de vómitos, y poco tiempo después, vieron al ojo deformarse y ulcerarse, habiéndose entonces decidido venir á esta Capital. Cuando examiné á la niña encontré lo siguiente: Párpados del lado izquierdo enormemente distendidos, lustrosos, violáceos, de venas dilatadas. Por la abertura palpebral distendiéndola completamente salía fuera de la órbita una producción neoplásica piriforme de color gris rojizo, sangrante, purulenta y de consistencia algo resistente. Ganglios submaxilares y parotídeos intactos. La niña se quejaba de dolores de cabeza y tenía vómitos repetidos; la temperatura ascendía por las tardes hasta 38½ grados, y rehusaba el alimento casi por completo, circunstancias todas que conducían aceleradamente aquel pequeño organismo á la desnutrición y á la caquexia. Manifesté á la familia que aunque con pocas esperanzas de éxito, por el período en que se encontraba aquella producción, esencialmente maligna, y el estado general de la enferma, la única probabilidad de conseguir algo en bien de aquélla, era la intervención quirúrgica. Decidida la operación, procedí como sigue con la eficaz ayuda de mi compañero y amigo el Dr. Uzeta: Después de incisión amplia de la comisura externa, la cual nos dió acceso á la exenteración de la órbita, practicamos esta operación raspando el fondo del embudo orbitario con una cuchara de Wolkman. Al llegar á la parte posterior del tumor notamos que éste había destruído completamente el globo y el nervio óptico y transformádose en una papilla de color rojizo, de cuyo aspecto no podríamos mejor dar idea que compa-

Digitized by Google

rándola con el pus hepático. Igualmente notamos que el tumor en su expansión progresiva empezaba á desgastar y adelgazar las paredes orbitarias superior é inferior.

Después de 14 días de tratamiento se dió de alta á la pequeña enferma, habiendo cesado los vómitos y la fiebre desde el día siguiente á la intervención; volvió el apetito, aumentó de peso y mejoró notablemente su estado general.

En estado tan satisfactorio se llevaron á la chiquita de esta ciudad, volviéndola á traer á los dos meses con una reproducción del tumor *in situ* naciendo al parecer del fondo de la órbita, la cual llenaba ya casi por completo y con metástasis en los huesos del cráneo y en la cabeza del húmero y del femur, lo cual hacía ya el caso inoperable. Circunstancia especial: los ganglios del cuello no presentaban al parecer nada de particular.

El caso que brevemente acabamos de relatar es interesante bajo múltiples puntos de vista. Desde luego: ¿Cuál ha sido el punto de partida del tumor, cuál su naturaleza? Lo primero sería difícil resolver de una manera directa dada la destrucción considerable del globo ocular y la imposibilidad de apreciar la membrana punto de partida de la neoplasia. Sin embargo, el estudio clínico nos servirá indirectamente para la solución, siquiera sea parcial, de este doble problema. Un tumor maligno como el que nos ocupa actualmente no puede ser más que un sarcoma embrionario de la coroides, ó un glioma de la retina, entendiendo con este nombre, no precisamente que el tumor sea de origen neuro-neuróglico, pues podría ser conjuntivo ó tener un origen mixto, sino indicar más bien, á la manera de Panas,[1] que el tumor tiene su origen en la retina. El estudio clínico conserva aún aquí todo su valor para el diagnóstico, pronóstico y tratamiento de estos tumores, tanto más, cuanto que como lo dicen Rochon-Duvignaud y Pansa

1 Rochon Duvignaud y Panas: Recherches sur le glaucome et les tumeurs intraoculaires.

Digitized by Google

la histología es impotente muchas veces para establecer caracteres absolutamente distintivos entre los gliomas y los leucosarcomas-embrionarios.

Estudiemos, pues, lo que la clínica nos enseña respecto al principio, evolución y reproducción de los *sarcomas* de la coroides y de los *gliomas* de la retina. Estos últimos se desarrollan casi exclusivamente en la niñez, y al acercarse el tumor en su crecimiento al cristalino lo primero que llama la atención es el aspecto que toma la pupila de estos ojos, el cual ha hecho que desde los tiempos de Beer se le designe con el nombre de ojo de gato amaurótico: ojo de gato porque la pupila adquiere un aspecto blanco amarillento análogo al que presenta el ojo de este animal en la media obscuridad; y amaurótico porque la pérdida de la visión es uno de los primeros síntomas. Este aspecto, sin ser patognomónico del glioma, pues se le puede encontrar en otros casos, sí es característico y obliga por sí solo al médico á practicar un examen minucioso con el oftalmoscopio. En la manera de reincidir del glioma, se pueden encontrar algunos caracteres distintivos. Este reincide en la órbita y las cavidades circunvecinas, en los ganglios de la cara y los huesos del cráneo, y tiene poca tendencia á las metástasis viscerales.

El *sarcoma* no es exclusivo á la niñez, reincide en la órbita, cuando ha perforado ya la membrana esclero-corneana, no se reproduce en los ganglios de la cara, pues solamente Fuchs señala un caso de reproducción en los ganglios sub-maxilares, y tiene mucha tendencia á las metástasis lejanas. Nuestra pequeña enferma ha tenido en su ojo izquierdo, según la familia lo manifiesta, el aspecto del ojo de gato amaurótico al principio de su enfermedad y antes de la perforación del globo por el neoplasma, ha manifestado éste su crecimiento por un período glaucomatoso bien caracterizado por dolores intensos y vómitos persistentes. Después de operado el tumor ha reincidido en la órbita y los huesos craneanos; ha tenido metástasis lejanas, dejando libres los ganglios sub-maxilares y parotídeos.

Digitized by Google

En una palabra, este neoplasma ha participado de los caracteres clínicos de los sarcomas de la coroides y de los gliomas retinianos dominando estos últimos. Nos inclinamos pues, á considerar el presente tumor como un glio-sarcoma de la retina.

Una vez terminado el presente estudio clínico, nuestro compañero el Sr. Dr. Jesús Monjarás ha tenido la amabilidad de encargarse de hacer el estudio histológico de un fragmento del neoplasma, habiendo encontrado los caracteres de un *adenosarcoma de celdillas embrionarias*, lo cual cuadra con su naturaleza esencialmente maligna.

Dada la gravedad general de estos tumores, salta á la vista la importancia de su diagnóstico precoz, para una intervención radical y oportuna. El pronóstico es relativamente menos grave cuando el tumor no ha perforado la barrera esclero-corneana, pero lo es siempre bastante para que autores como Panas, basándose en sus propias estadísticas, declare como excepcional la curación en todos casos.

Cuando el tumor ha perforado el globo, el pronóstico es de una excepcional gravedad, y si se interviene quirúrgicamente en estos casos, es más con la esperanza de dar una tregua á la enfermedad y aliviar en cierto grado los sufrimientos del enfermo, que con el objeto de buscar una curación completa.

Conozco hace dos años un caso análogo al presente en el que un médico diagnosticó en un niño de un año de edad una catarata, cuando tenía un glioma de la retina, el cual se llevó al enfermo por falta de oportuna intervención quirúrgica; sería de desearse por lo tanto que los médicos que con cierta dedicación cultivan la oftalmología insistiesen con la generalidad de sus colegas, muy especialmente con los que ejercen en pequeñas poblaciones, acerca de la importancia del examen oftalmoscópico minucioso en todos los niños que presenten en alguno de los ojos, el aspecto descrito con el nombre de ojo de gato amaurótico, evitando el diagnosticar á la ligera una catarata á tales enfermos, por el solo hecho de presentar un refle-

Digitized by Google

jo gris amarillento en la pupila. Estas indicaciones podrían salvar indudablemente no pocas víctimas de semejantes errores de diagnóstico.

COLEGIO DE MEDICOS DE FILADELFIA.

Sección de Oftalmología.

[*Sesión del dia* 17 *de Abril de* 1900.]

El Dr. Howard F. Hansell exhibió un pedazo de soldadura que había sido extraído del saco conjuntival superior de un ayudante de plomero. El metal, todavía blando, había penetrado en el espacio comprendido entre el párpado superior y el globo ocular, moldeándose exactamente al tamaño y forma del fondo de saco. La córnea y conjuntiva sufrieron una quemadura, pero curaron de un modo completo bajo la influencia de compresas primero frías y después calientes, de instilaciones frecuentes de atropina disuelta en vaselina líquida y de la separación de las superficies cruentas por medio de una sonda.

Discusión.—El Dr. de Schweinitz refirió un caso semejante; el fragmento metálico, sin embargo, era más pequeño y no interesó la córnea, curando el ojo sin producción de simblefarón ni cicatriz corneana. El Dr. Oliver citó tres casos análogos, estando de acuerdo con Lawson en que la transformación inmediata de la humedad conjuntival en vapor retarda la quemadura y tiende á salvar al ojo de la destrucción. Además, agregó que los caracteres de la soldadura, á saber: el poder expansivo del vapor generado, la temperatura relativamente baja del metal, el enfriamiento rápido y las superficies lisas y redondeadas de las masas enfriadas faltaban en los traumatismos producidos por los metales más duros y densos que el referido.

El Dr. Zentmayer lee un caso de *Inflamación simpática sobrevenida más de dos meses después de la enucleación*, consecutiva á la extracción de un fragmento de acero del cuerpo vítreo. El cuerpo extraño medía 14×3 milímetros, y fué extraído por medio del imán de Hirschberg, pero el ojo fué enucleado tres semanas después por una iridociclitis. El congénere en esta época parecía normal, pero nueve semanas más tarde fué sitio

Digitized by Google

de una iridociclitis seroplástica y una neuro-retinitis manifiesta, la que á la presente, cuatro meses después de su principio, casi ha desaparecido dejando al ojo poco alterado. En el ojo que se enucleó existía una neuritis del nervio óptico.

El Dr. John T. Carpenter leyó un trabajo acerca del *Glaucoma en la miopía*, relatando dos casos. En uno se trataba de una enferma de 57 años: la cámara anterior era poco profunda, existían manchas pigmentarias sobre la cápsula del cristalino y una inflamación adhesiva en el cuadrante inferior é interno del ángulo de filtración, T+2 V=$\frac{6}{12}$ después de corregido el astigmatismo miópico. La eserina dominó el mal durante un año, pero la enferma no se presentó más y cuando volvió estaba completamente ciega. El astigmatismo fué considerado sólo como una coincidencia. El segundo caso fué el de un individuo de 39 años sin cambios coroideos notables, con un campo visual limitado y un escotoma anular, la cámara anterior profunda, poco aumento de tensión, pero con una excavación glaucomatosa profunda, en la cual en cierta época se produjo un derrame hemorrágico espontáneo. V$\frac{6}{6}$ con — — 6.50 S. Notándose que el campo periférico disminuía, se practicó una iridectomía con buenos resultados. Se juzgó que el glaucoma era debido á las mismas causas que originaron la miopía (el aumento de la tensión causaba el alargamiento del ojo y la miopía progresiva), mientras que lo pequeño de la córnea indicaba que el ojo había sido primero hipermétrope. Con la producción de cambios en la esclerótica y la detención de la depresibilidad de las túnicas oculares se realizó la presión sobre el extremo del nervio, formándose la excavación.

Discusión.—El Dr. de Schweinitz participa de las mismas ideas del Dr. Carpenter en lo que se refiere al orden y manera de verificarse los accidentes. Cree que el tanto por ciento de glaucomas en la miopía, tal como aparece en los tratados, es muy bajo. En su análisis personal de 63 casos esa proporción fué de 17, lo que está de acuerdo con las ideas de Zentmayer y Posey.

El Dr. Charles A. Oliver presentó un caso de *Restauración completa del saco conjuntival por un injerto único, cutáneo* que comprendía casi toda el área de la conjuntiva. La angosta faja de tejido cicatricial fué hendida en toda su longitud, y el ingerto de tres veces la extensión de la cicatriz fué cosido en el lugar apropiado directamente sobre el contenido orbitario. Contra su costumbre mantuvo un calor seco, aplicado de un modo constante sobre las partes. En 48 horas se vascularizó el injerto en la región de las puntadas de tal modo, que cuando al cabo de unos días se quitaron éstas, sangraron las

Digitized by Google

perforaciones correspondientes. Al cabo de una semana se desprendió la capa epidérmica quedando un injerto dérmico sano que ha permanecido intacto.

Los Dres. W. C. Posey y E. A. Shumway hicieron una *Relación clínica y patológica de 3 casos de glaucoma secundario* que representaban diferentes tipos de la enfermedad. En el primer caso el glaucoma siguió á varios ataques de iritis; en el segundo á una irido-ciclitis consecutiva á un desprendimiento de la retina en un ojo miope, y en el tercero á una perforación debida á una úlcera corneana.

El examen microscópico, en el primer caso, demostró una iritis crónica, oclusión de la cámara anterior, excavación de la papila, un principio de atrofia de la retina, atrofia casi completa del nervio y desaparición completa de las fibras nerviosas y del tejido de revestimiento, en una parte del nervio, dando por resultado la formación de una cavidad detrás de la excavación, cavidad que se extendía desde la vaina del nervio óptico hasta cerca de los vasos centrales. Bajo un gran aumento, se veían fibras finas con la apariencia de las de neuroglia atravesando la cavidad. Las pocas celdillas que existían eran de ese mismo tipo, pero mucho más anchas de lo normal, con varias prolongaciones saliendo del área central del protoplasma, el que á su vez contenía el núcleo bien colorido. Se veía que no sólo se habían atrofiado las fibras nerviosas, sino que habían desaparecido, mientras que en otras partes todavía se notaban entre los tabiques fibrosos.

Se creyó que el área afectada era de tejidos rarificados, en los cuales el proceso atrófico no se había acompañado de la esclerosis acostumbrada de las fibras conectivas, ya sean de origen pial ó neuróglico, y que quizá, hasta cierto punto, la separación de las fibras y de los espacios abiertos existentes se había aumentado con el proceso de endurecer y montar el ojo. Es posible que el proceso patológico haya sido un edema local, aun cuando la cavidad no presentaba el aspecto de quiste. No existían huellas de la existencia de un exudado ni de una hemorragia.

En el segundo caso había un desprendimiento y una degeneración secundaria de la retina, una iritis plástica con sinequias ante y posteriores; la oclusión de la pupila, cataratas corticales anteriores y posteriores, y oclusión del ángulo de la cámara anterior.

El tercer caso demostraba una catarata secundaria, la oclusión del ángulo de filtración, un glaucoma hemorrágico y un principio de atrofia del globo. El punto de mayor interés era la formación de un exudado en la superficie de la coroides,

Digitized by Google

exudado en el que se habían producido cavidades, de las cuales las mayores eran de 2 y 3 milímetros de largo y 1 milímetro de ancho, pareciendo espacios linfáticos y tapizados con una capa de celdillas pigmentarias. Las granulaciones de pigmento semejaban pequeños bastoncitos, lo que es típico en las celdillas retinianas. Dichas cavidades se explicaban por la proliferación de las celdillas de pigmento, primero en una capa y después en dos. Con la retracción del exudado se separaron las capas, se reunió un líquido en los intersticios y al distenderse más y más las láminas se formaron las cavidades descritas. Ya constituídas, es posible que éstas se hayan conducido como tales espacios linfáticos aun cuando cubiertos con un epitelio en vez de un endotelio.

El Dr. Shumway llamó la atención sobre un nuevo modo de montar los ojos seccionados; la parte muy convexa queda separada de la celda que contiene el ejemplar. De esta manera un solo vidrio convexo sirve para cierto número de montaduras, y al quitar el otro se puede estudiar el ejemplar en detalle sin destruir los tejidos.

El Dr. Charles A. Oliver presentó un *Estudio histológico y clínico de un caso de sarcoma melánico de la coroides*, que presentaba los síntomas de un glaucoma secundario. Cuando fué visto el enfermo por primera vez ofrecía los síntomas comunes de un desprendimiento de la retina; pero un aumento brusco de la tensión ocular seis meses después, con todos los signos de un glaucoma hemorrágico y la presencia de una masa semejante á un tumor, situada debajo de la retina fluctuante, hizo conocer el verdadero carácter de la enfermedad, necesitando la enucleación inmediata.

Se determinó que se había tratado de un sarcoma pigmentado de celdillas redondas y de celdillas fusiformes, formado sobre las capas media y externa de la coroides. La membrana corio-capilar y la lámina vítrea podían seguirse en una extensión considerable de la masa, predominando el pigmento cerca de la esclerótica. La vascularización era más pronunciada cerca de la entrada del nervio óptico. Las capas de celdillas pigmentadas alrededor de las paredes vasculares adelgazadas eran características del sarcoma, aunque la cantidad de substancia intracelular parecía mayor de lo común en tales casos. No había señales de metástasis.

Discusión.—El Dr. Fenton, después de referirse á las investigaciones de Kirschbaumer, citó un caso en el que el crecimiento del tumor fué medido exactamente por medio del examen perimétrico.

El Dr. C. A. Veasey refirió un caso de *Amaurosis histérica*

Digitized by Google

monocular en una niña de 11 años, con antecedentes de dolores supra-orbitarios y retro-oculares desde algunas semanas antes. Amaneció un día con la imposibilidad de ver con el ojo izquierdo. Una semana después la V era de $\frac{6}{6}$ en el O.D., pero había la ausencia de percepción aun de la luz intensa en el O.I. La córnea y conjuntiva cercana estaban parcialmente anestesiadas. Con la prueba de Harlan se determinó que la vista era normal en ambos ojos. Se midieron los campos, encontrando que el rojo y el azul estaban invertidos. La vista se ha conservado desde su vuelta y la menstruación no se ha establecido.

Discusión.—El Dr. Oliver refiere un caso de ambliopía histérica binocular en una joven de 11 años. Sin alteraciones objetivas la vista se redujo á $\frac{1}{13}$ de la normal, los campos estrechos se hacían cambiar á voluntad, y sin más tratamiento que un lavatorio boricado y el pronóstico de que todo se aliviaría dentro de una semana, se logró que el día fijado volviera la vista en los campos visuales, permaneciendo normales hasta la presente.

Curación de un desprendimiento retiniano con notas acerca de la retinis estriada.—El Dr. de Schweinitz refirió la historia de un caso de desprendimiento de la retina que apareció espontáneamente en un ojo miópico, el cual bajo la influencia del reposo, la diaforesis por la pilocarpina y el yoduro de sodio volvió á adherirse á los tres días con la vuelta del ojo á su estado normal. Por el examen oftalmoscópico pudo verse en esta época una línea pigmentada bifurcada con una faja blanca en el centro que se parecía á la llamada retinitis ó corio-retinitis estriada. Dicho aspecto oftalmoscópico fué considerado como una buena confirmación de las ideas de Casper, quien cree que la retinitis estriada representa los restos de un desprendimiento retiniano curado y no es, cuando menos de un modo constan te, de origen hemorrágico. El trabajo fué acompañado con dibujos campimétricos y acuarelas que representaban el aspecto oftalmoscópico.

Discusión.—El Dr. Oliver ha visto un caso semejante, en el cual el desprendimiento estaba en la región macular. La vista era normal con una lente esférica de —6, continuando la misma durante el ataque y disminuyendo el valor de la lente hasta 3.50 D. Tres años más tarde sólo quedaba un borrón de forma lineal, pigmentado, que recordaba el sitio en que estuvo colocado el desprendimiento de la retina.

Digitized by Google

SOCIEDAD OFTALMOLOGICA DE CHICAGO.

(Sesión del 13 de Marzo de 1900.)

Ciclitis traumática.—El Dr. William A. Mann presentó un enfermo que fué herido en el ojo por una astilla de madera cinco semanas antes. El ojo se inflamó mucho. No se puede decir si el contenido de la cámara anterior es sangre ó un coágulo sanguíneo. El autor cree que puede haber una luxación del cristalino. La visión es muy defectuosa en el ojo herido, mientras que en el otro es normal lo mismo que la acomodación. La tensión en el primero está disminuída. El enfermo no se queja de mucho dolor pero el ojo está muy sensible.

Discusión.—El Dr. Pinckard dijo que el traumatismo debió haber sido muy grave para que el ojo durara inflamado tanto tiempo. Puede haber una luxación del cristalino ó alguna lesión del fondo, pero no hay manera de determinarlo.

El Dr. Hotz manifestó que un golpe puede causar gravísimas perturbaciones en el interior del ojo, que probablemente en este caso existe una luxación del cristalino y la hemorragia intraocular llena todo el ojo. La córnea presenta la estriación característica de los casos muy largos de ciclitis traumática; en tal estado la absorción de la sangre tiene lugar muy lentamente.

El Dr. Mann cree también que el pronóstico es muy malo y no se puede determinar si el ojo se aclarará ó no, pues desde hace dos ó tres semanas el estado del ojo no ha cambiado y únicamente el coágulo tiene un color más claro.

El Dr. W. H. Wilder refirió un caso de *Extracción de cristalinos* luxados desde la infancia. Se trataba de una enferma de 44 años con ectopia del cristalino en ambos ojos, el derecho hacia arriba y hacia afuera y el izquierdo hacia arriba y hacia dentro. Ambos eran transparentes, lo mismo que la pupila en la porción afáquica. No existían otras deformidades del ojo. La enferma ha tenido cuatro hijos, de los cuales dos han heredado la afección. El primero, una señorita de 15 años, tiene sus cristalinos luxados hacia afuera, mientras que en el segundo, un niño de 10 años, la luxación es simétrica y hacia dentro.

En Julio de 1898, habiendo sufrido la madre un golpe ligero sobre el ojo izquierdo, el cristalino se opacó y cayó á su posición normal obscureciendo la vista. Se movía hacia adelante y hacia atrás en todos los desalojamientos del ojo y causaba grande irritación. El autor decidió extraerlo y los resultados fueron muy buenos. En Enero de 1900 el cristalino del ojo

Digitized by Google

derecho se opacó también y fué extraído de la misma manera que el del otro ojo.

Discusión.—El Dr. Hotz dijo que hacía cuatro años había tenido que extraer un cristalino luxado, en un hombre que algunos años antes había recibido una rebaba de fierro en el cristalino, en el que dió origen á una opacidad negruzca por oxidación. Un día, habiéndose roto la zónula, el cristalino cayó hacia abajo, por lo que tuvo que extraerlo, practicando una incisión hacia abajo y procurando que el humor acuoso saliera con lentitud, de manera que la presión posterior empujara la lente hacia la herida, de donde fué extraída por presión, con muy pequeña pérdida del vítreo. El enfermo curó muy bien y la visión, con los vidrios convenientes, fué muy buena.

Respecto á la luxación congénita del cristalino, ha visto un caso en el que la luxación era hacia arriba y en el cual el enfermo, además de su mala vista, se quejaba de diplopia. La vista á través de la porción afáquica de la pupila dilatada no pudo hacerse superior, por ningún medio, á $\frac{20}{100}$, por lo que decidió practicar la discisión. Los cristalinos se opacaron y se retrajeron á tal grado que no eran ya visibles cuando la pupila tenía su tamaño normal. La vista actualmente, cuatro años después de la operación, con S+11, es de $\frac{20}{40}$ en los dos ojos. La hermana del enfermo tiene también una ectopia hacia arriba pero no hay diplopia. El borde del cristalino está cerca del centro de la pupila, y la vista con la corrección necesaria apenas llega á $\frac{20}{100}$. Se propone hacer también en este caso la discisión.

El Dr. Wilder manifestó que vacilaría en recurrir á la discisión en estos casos, mientras la vista sea bastante por la pupila afáquica y que sólo extrae el cristalino cuando se vuelve opaco. No está de acuerdo con el Dr. Hotz en que es mejor intentar la extracción sin instrumentos, porque en los casos que ha tenido, ha usado siempre con buen éxito la asa de alambre (cuya parte interior, en forma de sierra, toma la lente sin soltarla), introducida con rapidez, por cuyo medio la lente puede ser extraída con muy poca pérdida de vítreo. Generalmente la tensión intraocular está disminuída y las probabilidades de esta pérdida son menores.

El Dr. Wilder presentó un caso de *Retinitis diabética* en una mujer que le consultó hace seis ú ocho semanas. Encontró diminución de la visión que no pudo ser remediada con vidrios. El examen oftalmoscópico reveló una retinitis de tipo diabético, y efectivamente el enfermo había sido diagnosticado de diabetes. Desde entonces la orina ha sido examinada varias veces y nunca se ha encontrado albúmina. Este es el

Digitized by Google

tercer caso que ha visto de retinitis diabética, que es difícil de diferenciar en algunos casos de la retinitis producida por la enfermedad de Bright. Los únicos signos distintivos consisten en que las placas de degeneración no son tan simétricas al rededor de la mácula y están situadas en esta última enfermedad, principalmente al rededor de la papila. Las placas abundan tanto en el lado nasal como en el lado temporal; son generalmente grandes y no presentan el color blanco brillante de los casos típicos de retinitis albuminúrica. Existen también numerosas hemorragias.

Discusión.—El Dr. Dodd dijo haber tenido la buena fortuna de observar tres casos de retinitis diabética, dos de los cuales eran producidos por la diabetes sola. El tercero era un caso mixto. Hay considerable divergencia respecto á si esta forma de retinitis es producida por la nefritis ó si es debida á la diferente composición de la sangre en la diabetes. Hace cuatro años consultó la literatura de este asunto, encontrando que había solamente cuarenta y seis casos registrados de retinitis diabética pura. Los casos que él ha visto eran muy semejantes á los del Dr. Wilder. En uno de ellos la diabetes había existido desde hacía 9 años; en el otro hacía cuatro, y en el caso mixto, la nefritis existía hacía mucho tiempo.

El Dr. Pinckard ha visto un caso de retinitis diabética en una mujer de 65 años de edad, cuya glicosuria databa de hacía muchos años y había sido tratada en este país y en Europa. Dos meses antes de verla comenzó á perder la vista en un ojo y al examen oftalmoscópico se encontraron numerosas placas degenerativas semejantes á las del caso del Dr. Wilder, agrupadas más bien al rededor del nervio que de la mácula. Las hemorragias eran más abundantes y más grandes en este caso. La enferma fué perdida de vista.

El Dr. F. C. Hotz refirió un caso de *Hemorragia retro-coroidea profusa después de una iridectomía por glaucoma crónico.*

Discusión.—El Dr. Wescott ha visto un caso enteramente igual al del Dr. Hotz hace cerca de un año. Se trataba de un enfermo que 30 años antes había sufrido un grave traumatismo de la córnea, el que produjo la pérdida del ojo y que cuando consultó hacía un año veía disminuir su vista en el otro ojo. El enfermo tenía 72 años de edad, era gotoso y presentaba una arterio-esclerosis generalizada (la que no existía en el caso del Dr. Hotz). La tensión era elevada y dilatando la pupila con cocaina encontró catarata incipiente y glaucoma. A través de las porciones transparentes del cristalino, se podía observar una excavación moderada, pero no había lesiones en los vasos ni en la retina. Se aconsejó una iridectomía con la

Digitized by Google

esperanza de detener el glaucoma, pensando operar la catarata más tarde. La iridectomía se practicó bajo la anestesia por la cocaina y la holocaina y casi no hubo hemorragia durante la operación. Al día siguiente el enfermo experimentó un dolor muy fuerte, por lo que se sospechó la ruptura de algún vaso atero matoso. Al quitar el apósito, se vió la herida distendida por el cristalino cataratado que envuelto en su cápsula había salido cerca de un tercio. El enfermo fué cloroformado y el cristalino extraído con pérdida mínima del vítreo. Al despedirse el Dr. Wescott notó que una pequeña línea de sangre bajaba de la curación á la sien; y quitada la primera se encontró que el vítreo había salido casi todo y que la sangre seguía aún escurriendo. El cuadro era tal que demandaba la enucleación inmediata, pero no se creyó conveniente volver á dar cloroformo, y además, el enfermo se negó á otra operación. El ojo curó algún tiempo después con reacción moderada, y dos meses después la inflamación había desaparecido.

El Dr. J. E. Colburn dijo que por los años de 1885 á 86 operó el ojo derecho en un enfermo glaucomatoso, sin accidentes, y cuatro semanas después el izquierdo para la misma enfermedad. Como el paciente era un individuo muy nervioso, al tomar el iris hubo de jalarlo un poco más de lo que pensaba, pero fuera de esto la iridectomía no presentó accidentes. Al fin del tercer día, el enfermo sintió un dolor muy agudo en el ojo, y levantada la curación que estaba llena de sangre, se encontró el cristalino en la cámara anterior y restos del iris haciendo hernia á través de la herida. Sin dificultad se extrajo el cristalino con los dedos y cerró la herida. La sangre se absorbió poco á poco y cuatro semanas después seccionó el pedazo de iris que salía por la herida. Cerca de tres años después volvió á ver al enfermo, cuyo ojo no le había molestado desde la operación. El que fué operado en primer lugar estaba en buen estado, la vista se había mejorado mucho y los ataques no habían vuelto.

A pesar de sus temores de tener que enuclear el ojo, éste conservó la percepción de la luz. Una red opaca cubría la pupila artificial; el iris estaba estirado hacia abajo y el coágulo sanguíneo parecía haberse absorbido enteramente.

En 1892, operó á una mujer ya de edad, de cataratas. El primer ojo fué operado con felicidad; el segundo que parecía sospechoso en el momento de la primera operación, presentaba una catarata hipermadura y comenzaba á molestar. Extrajo el cristalino y durante la noche siguiente, una hemorragia expulsó el contenido del ojo que fué enucleado á la mañana siguiente.

Digitized by Google

El Dr. Hotz manifestó haber considerado siempre la iridectomía en el glaucoma crónico como una operación fácil y segura; pero después de oir los accidentes á que ha dado lugar ha cambiado de opinión. En el caso referido por el Dr. Colburn, la hemorragia debe haber comenzado en la parte anterior de la coroide por un vaso pequeño y de allí penetró al vítreo; pero en los casos del Dr. Wescot y el suyo la hemorragia debe haber sido producida por la ruptura de un vaso mayor que arrojó fuera á todo el vítreo.

En todos los casos referidos, se trataba de glaucomas crónicos. En los casos agudos las hemorragias pueden presentarse más fácilmente debido á la gran congestión de los vasos. El enfermo del Dr. Hotz era, además, hemofílico.

El Dr. H. M. Starkey mencionó un caso de glaucoma crónico en el que tuvo lugar la ruptura espontánea del globo sin violencia ni ejercicio físico, en un ojo degenerado, siendo precedido de un dolor muy fuerte y seguido de hemorragia abundante. La ruptura era concéntrica con el borde del iris. El Dr. Pinckard refirió un caso análogo de ruptura espontánea que se presentó en una señora atacada de glaucoma crónico. La ruptura se verificó cerca del limbo; pero no de una manera concéntrica sino en ángulo recto con dicho limbo. Al día siguiente el ojo fué enucleado.

El Dr. W. F. Coleman refirió que el Dr. Walter le había consultado hacía cerca de un año sobre la eficacia de la operación de Mules y como su experiencia era adversa á este procedimiento, le aconsejó usar mejor un globo de aluminio, perforado, insertado en la cápsula de Tenón. Siguiendo su consejo, el Dr. Walter enucleó un ojo que había sido destruído dos años antes por un traumatismo y había continuado supurando, practicando la operación en la forma siguiente: Una vez disecada la conjuntiva, se tomaron y ligaron los músculos, se enucleó el globo y después de una irrigación abundante con solución de sublimado al 1×4,000, se insertó en la cápsula de Tenón la esfera de aluminio. Los músculos y la conjuntiva fueron traídos en seguida hacia adelante sobre la esfera y suturados, aplicando encima una curación con ácido bórico y formalina. La curación se hizo rápidamente y con muy poca reacción: pero cinco semanas después apareció un escurrimiento purulento y al examen se encontró el globo de aluminio corroído y la mitad posterior enteramente reblandecida. Estos restos estaban tan adheridos que para extraerlos fué necesaria la cucharilla. Por el uso de los desinfectantes, el ojo curó en pocos días, pero durante este tiempo el enfermo sufrió bastante.

Digitized by Google

REVISTA BIBLIOGRAFICA Y DE LA PRENSA.

Dr. Emilio Alvarado.—**Ulceras serpiginosas.**—(Valladolid, España. En 4º 1900).—Durante los años de 1898 y 99 el autor, en la Clínica de enfermedades de los ojos que con el Dr. Alvarez tiene en Valladolid, ha visto la úlcera serpiginosa de la córnea 57 veces en 438 casos de queratitis supurativas de todas clases. De estos 57 enfermos, 44 pertenecían al sexo masculino y 13 al femenino, y el mayor número (16) contaba de 50 á 60 años de edad. La afección se presentó casi siempre en trabajadores del campo. Ha sido impropiamente llamada úlcera de los segadores, pues según el autor, su frecuencia es igual en cualquiera estación del año y si la ha visto más á menudo en el verano, es porque en esta época hay en Castilla un número mayor de individuos dedicados á las faenas agrícolas.

Después de estudiar la marcha clínica de la enfermedad y de hacer notar que el estafilococo y el estreptococo se encuentran con más frecuencia en las queratitis con hipopión, atípicas, mientras que el pneumococo se halla casi invariablemente en las úlceras serpiginosas típicas, el Dr. Alvarado se ocupa muy particularmente del tratamiento. Después de haber empleado todos los recomendados, describe detalladamente el que le ha dado mejores resultados y que consiste en el uso de soluciones templadas de sublimado al ½ ó uno por mil ó de ácido bórico al 4 por 100, hechas con el irrigador de Panas ó simplemente con torundas de algodón empapadas en dichos líquidos, en la forma usual. Si las vías lacrimales están enfermas, practica además del cateterismo, inyecciones de sublimado, metilo-violeta, protargol ó aldehido-fórmico. En las ulceraciones poco extensas hace la cauterización con el gálvano ó con el termo cauterio, hasta perforar la córnea en muchas ocasiones, aplicando en seguida una pomada de yodoformo con atropina y un vendaje ligeramente contentivo.

Practica algunas veces la operación de Saemisch; pero prefiere, por regla general, una queratotomía amplia, con ó sin iridectomía, extrayendo el contenido de la cámara anterior con una pinza curva si no ha salido espontáneamente después de la sección.

Ha usado también con buen éxito, en algunos casos, las inyecciones subconjuntivales de sublimado, con las cuales ha visto desaparecer en 24 horas hipopiones que llenaban los dos tercios de la cámara anterior.

En casi todos los enfermos había un abandono absoluto del

Digitized by Google

aseo personal, por lo que el autor insiste en el lavado de las manos de los trabajadores tan pronto como dejen su labor y en la limpieza de los ojos con agua templada, en la mañana y en la noche, para quitar el polvo que hubiese caído en ellos. Recomienda, además, el tratamiento violento y adecuado de las conjuntivitis crónicas, dacriocistitis, rinitis, etc.

Dr. Manuel Márquez.—**Los medicamentos inoportunos en Terapéutica ocular.**—(*La Correspondencia Médica*, 1899). —Se lamenta el Dr. Márquez del vacío que hay en todos los autores acerca de las contraindicaciones de los medicamentos empleados en terapéutica ocular. Asienta, y con razón, que el uso de medicamentos intempestivos se debe principalmente á errores de diagnóstico, tan comunes en todos los médicos que no se dedican especialmente á las enfermedades de los ojos. Estudia sucesivamente las contraindicaciones: 1º, de los astringentes y cáusticos; 2º de los midriásicos y miósicos y 3º de los anestésicos, marcando á propósito de los primeros los elementos de diagnóstico necesarios al práctico para no cometer errores de diagnóstico, tomando por afecciones conjuntivales las inflamaciones del iris y del cuerpo ciliar.

Trata después en detalle y con buen acopio de datos, las contraindicaciones de los medicamentos de los otros grupos y termina haciendo notar lo innecesario de la aplicación de la atropina en todos los casos de examen oftalmoscópico, como lo hacen algunos prácticos sistemáticamente, por ser inútil y aun perjudicial muchas veces.

El artículo del Dr. Márquez está escrito con claridad y su lectura será de grande utilidad á todos los médicos que sin ser especialistas tienen que tratar afecciones oculares.—M. U. T.

Dr. C. Addario.—**Investigaciones anatómicas y bacteriológicas acerca de la conjuntivitis tracomatosa.**—(*Archivio di Ottalmologia.* Noviembre y Diciembre de 1899.)—Después de detallar de un modo minucioso la estructura del nódulo tracomatoso, resume el autor diciendo que dicho nódulo, como los demás nódulos linfáticos, resulta constituído por una trama conectiva de sostén y por dos especies de elementos celulares; la primera especie, que representa la mayor parte del nódulo, está formada por elementos linfoides de dimensiones variables; la segunda está constituída por celdillas conjuntivas, de las cuales si algunas son normales, otras se presentan en diferentes grados de hipertrofia. La evolución é involución especial del nódulo linfático caracterizan el proceso tracomatoso, y del estudio de ellas concluye el autor que *el tracoma puede considerarse como un proceso inflamatorio crónico, de causa específica, caracterizado por la reproducción de los nó-*

Digitized by Google

dulos linfáticos, los cuales á consecuencia de la necrosis parcial y de su desarrollo, parecen provocar la reproducción del tejido conectivo y la cicatrización de la trama adenoide de la conjuntiva.

La investigación bacteriológica, autorizada por la contagiosidad del tracoma casi universalmente reconocida, es objeto de un cuidado especial por parte del autor. En un medio de una alcalinidad semejante á la de las lágrimas y con una temperatura casi idéntica á la del saco conjuntival, se hicieron cultivos que dieron: *estafilococus albus* y *citreus*, 17 veces; el *micrococus minutissimus*, 2 veces; estreptococus, 1 vez. El bacilo de la *xerosis* fué hallado 10 ocasiones en veinte casos, ya solo, ya acompañado de otros gérmenes.—F. A.

Dr. G. B. Mazzoli.—**Desprendimiento de la retina y su terapéutica, con referencia especial á las inyecciones subconjuntivales de cloruro de sodio.**—(*Archivio di Ottalmologia.* Enero y Febrero de 1900).—Con el título citado publica el autor un extenso artículo en el que después de detallar la sinonimia y teorías que se refieren al desprendimiento retiniano, y de citar varias observaciones de dicha afección, llega á las conclusiones siguientes:

Respecto de la curación del desprendimiento, la mejor intervención local consiste en las inyecciones de cloruro de sodio, porque con este medio sencillísimo é inofensivo se pueden obtener grandes resultados; debiendo utilizarse además los otros recursos que puedan llevar á su estado normal á la membrana ocular. Se ordenará el reposo y se discutirá si son del caso las inyecciones de pilocarpina, las fricciones mercuriales y demás medios que constituyen lo que se ha llamado *cura derivativa, antiflogística, etc.*, medios que si obran sobre la coroiditis, no impiden las recaídas.

En el desprendimiento de la miopía progresiva y en la esclerocoroiditis posterior el tratamiento tiene un valor muy limitado, si no es que nulo.

2º El cloruro de sodio ejerce sobre el contenido del desprendimiento una acción bioquímica que se describe en el cuerpo del trabajo.—F. A.

Dr. C. Magnani.—**Influencia del diámetro pupilar sobre la percepción de los colores.**—(*Archivio di Ottalmologia.* Marzo y Abril de 1900).—El autor después de una serie de experiencias hechas con los colores rojo, anaranjado, amarillo, amarillo verde, verde, verde azuloso, azul y violeta llega á concluir: que las variaciones en la percepción de la intensidad del color dependen de la diferencia de iluminación en la retina que lo observa.—F. A.

Dr. R. Jocqs.—**Consideraciones acerca de la constitu-**

Digitized by Google

ción anatómica y el tratamiento del tumor lacrimal (tumor pericístico).—(*La Clinique Ophthalmologique*, 1900). —El Dr. Rollet emitió una opinión respecto de la constitución anatómica de la dacriocistitis crónica, que no está de acuerdo con las ideas clásicas, pues sostiene que la afección llamada tumor lacrimal no está constituída por la dilatación del saco, sino por una bolsa que él llama *prelacrimal* situada delante del saco y creada á expensas de la capa de tejido celular que separa la piel de dicha cavidad. El autor participa de las mismas ideas y recuerda que ya las ha expresado al manifestar que "cuando hay un tumor líquido al nivel de la región del saco la mayoría comete un error al decir que el saco está dilatado; éste jamás se dilata ó lo hace muy poco. En todo caso, lo que constituye el tumor, mucoso ó purulento, no es el saco mismo sino una *bolsa pericística* desarrollada en el tejido celular ambiente, gracias á una fístula de la pared anterior del saco por donde se derrama constantemente el contenido de éste. Si esta comunicación permanece abierta, el contenido de la bolsa se vacía á la presión, sea por el orificio inferior del canal, sea por los canalículos, pero si permanece cerrada, la bolsa no se vacía por la presión y se produce el mucocele. Ahora bien, esta variedad de dacriocistitis con tumor, por cierto la más frecuente, no puede ser curada más que por una tratamiento quirúrgico, basado en esa nueva concepción anatómica de la lesión.

Ya en un artículo sobre el tratamiento de la fístula lacrimal se emitió la misma opinión al decir que había necesidad de destruir todo el trayecto fistuloso hasta el saco sin destruir éste, y una prueba más de lo fundado de estos hechos se saca del aspecto que toma la región cuando se incinde una dacriocistitis. Después de taponada la cavidad durante algunas horas y cuando ya la hemostasis es perfecta, se nota una bolsa subcutánea y en el fondo de ésta un estrechamiento glótico que comunica con otra cavidad más pequeña, que no es otra cosa que el saco que ha sido abierto por la primera incisión profunda al mismo tiempo que la bolsa pericística.

De esta concepción anatómica de la dacriocistitis resulta que el mejor tratamiento consiste en la cauterización de la bolsa ampliamente abierta, seguida de una cicatrización lenta de las paredes. Es preciso limitar la acción de los cáusticos á la bolsa pericística para evitar la oclusión completa del saco. En vez del raspado que puede ser incompleto, es preferible el uso de una solución concentrada de cloruro de zinc aplicada ligeramente sobre toda la superficie de la cavidad. Dicha cauterización debe renovarse varias veces para evitar una gemación

Digitized by Google

muy rápida, y facilitar la oclusión de la bolsa de la profundidad á la superficie. En los intervalos se deja una mecha de algodón absorbente impregnada de una pomada antiséptica (es de preferirse el *traumatol* según el autor).

El saco lacrimal por su parte debe ser objeto de cuidados especiales: se hará su incisión para modificar la mucosa y practicar el cateterismo directo sin necesidad de debridar los canalículos. Para lo primero emplea el autor el nitrato de plata al 3 por 100 y practica lo segundo durante los primeros cuatro ó cinco días, empleando la sonda á permanencia en los casos de oclusión completa. El tratamiento consecutivo del lagrimeo es el clásico, sin olvidar que existen casos incurables.

F. A.

Dr. de Speville.—**Ambliopía amaurótica de origen anémico rápidamente curada por las inyecciones subcutáneas de cacodilato de sosa.**—(*La Clinique Ophthalmologique*, 1900).—La observación es interesante desde los puntos de vista siguientes:

1º La acción del medicamento, que ha sido notable por su energía y rapidez, pues treinta inyecciones han bastado para restituir la vista á la normal, mejorando de un modo sorprendente el estado general. Hay que advertir que jamás se presentó señal alguna de intolerancia.

2º La ausencia completa de lesiones del fondo del ojo tales como hemorragias de la retina y del vítreo; no hubo tampoco neuritis óptica, que es una complicación frecuente de la anemia grave.

3º Esta ambliopía muy cercana de la amaurosis, y sin alteraciones apreciables de los vasos y de las membranas profundas del globo, es una complicación rara de la anemia grave.

NOTICIAS.

EL DR. M. URIBE TRONCOSO.

El Director de nuestro periódico salió á fines del mes pasado para Atlantic City, Estados Unidos, con objeto de asistir á las sesiones de la Sección de Oftalmología de la *American Medical Association*, para las que había sido invitado especialmente. En nuestro próximo número haremos la reseña de las sesiones de esa importante Asociación, la primera de los Estados Unidos en su género.

Digitized by Google

INDICE DE LAS MATERIAS.

Tomo II.—1899 á 1900.

(El asterisco colocado arriba del número de la página significa trabajo original.)

A

Págs.

Acoina (La) en cirugia oftálmica..... 78
Acomodación (Las teorías de la)..... 121*
„ (Los cambios de)..... 164
Agudeza visual (Necesidad de escalas más uniformes)..... 78
„ „ y percepción de los colores sobre fondo gris variable..... 228
Amaurosis histérica doble..... 17
„ histérica.....49, 79, 329
„ por inhalaciones de vapores de alcohol metílico... 254
Ambliopia amaurótica y cacodilato de sosa..... 340
„ nicotínica..... 205*
„ por desnutrición..... ..... 237*
„ por la quinina..... 242
Anillos coloridos al derredor de las flamas..... 160
Asepsia y Antisepsia en cirugía ocular..... 28
Astigmatismo (Conversión de las fórmulas de los vidrios que sirven para corregir el)..... 175*
Auto-oftalmoscopia (Un nuevo fenómeno de)..... 263*

B

Blefaroplastia (Consideraciones acerca de un caso de)..... 317*

Digitized by Google

C

Pág.

Cápsula de Tenon (Relaciones con la enoftalmía)..... 302
Capsulotomía (Instrumento para facilitar la)..... 73
Caracteres de imprenta de los periódicos de oftalmología.. 277
Casos clínicos 60
Catarata no madura é hipermadura..... 59
„ y sordera..... 146
„ polar anterior y anomalías de la capa epitelial del cristalino..... 75
„ senil. (Luxación espontánea de la)..... 113
„ (Extracción de la) y prolapsus del iris..... 220
„ Tratamiento del retardo en la formación de la cámara anterior..... 227
„ (Hemorragia intra-ocular consecutiva á la extracción de la)..... 256
„ (Reseña de cien casos de extracción de la)..... 256
„ Formación de la). En los obreros que trabajan con luz muy brillante..... 281
„ secundaria. (Operación de la)..... 282
Ceguera repentina..... 187*
„ consecutiva ó hematemesis..... 65*
„ nerviosa..... 27
„ monocular completa..... 45
Ciclitis infeciosa benigna después de las operaciones..... 195
„ traumática..... 331
Cilindro esferómetro Javal-Neuschüler..... 228
Clavo (Extracto de) en las opacidades de la córnea..... 146
Conjuntiva (Chancro de la)..... 116
„ (Tuberculosis de la)..... 250
„ (Actinomicosis de la)..... 114
„ (Alteraciones de la) en la inflamación crónica... 120
„ (Osteoma de la)..... 59
„ (Tumor ciliado de la)..... 251
„ (Edema agudo de la)..... 67*
Conjuntivitis del recién nacido (profilaxis)..... 111
„ metastática (¿Existe la?)..... 136

Digitized by Google

Pág.

Conjuntivitis granulosa (Electrolisis, sublimado y jequirity). 137
„ „ (Anatomía y bacteriología) 337
„ purulenta (Epidemia de)..... 247
Copiopía histérica..... 287
Córnea (Impregnación sanguínea de la)..... 1*
„ (Ulceras serpiginosas de la)..... 336
„ (Epitelioma y leproma de la)..... 28
„ (sutura de la) en la extracción de la catarata..... 87
„ (Corrección quirúrgica de los defectos de curvatura de la)..... 141
„ (Papilomas de la)..... 276
„ (Heridas de la)..... 286
Coroides. (Melano Sarcoma de la)..... 198
„ (Ruptura traumática de la)..... 219
„ (Diagnóstico de los tumores de la)..... 268*
„ (Sarcoma melánico de la)..... 329
Cristalino transparente (supresión del).....23, 54, 202
„ (su opacificación rápida, sin desgarradura de la cápsula) 170
„ luxado (Extracción del)..... 331
Cuerpo extraño del ojo (diez y ocho casos de)..... 273
„ „ (Extracción magnética)..... 76
„ „ (en la cámara posterior)..... 254
„ „ (en la coroides)..... 273
„ „ (en la conjuntiva)..... 326
Correspondencia. Carta del Prof. Axenfeld..... 260
„ Programa del XIII Congreso Internacional de Medicina..... 315

CH

Chancro del párpado inferior..... 196
„ duro del párpado..... 214*

D

Despegamiento de la retina..... 146

Digitized by Google

Pág.

Despegamiento de la retina (su tratamiento)..... 160
„ „ „ (Curación de un)..... 330
„ „ „ tratado por las inyecciones subconjuntivales de cloruro de sodio..... 338

E

Electro-imán portatil..... 76
Embolia de la central de la retina y anastomosis entre dos arterias retinianas..... 86
„ de la central de la retina (Tratamiento de la)..... 116
„ de una rama de la central de la retina..... 252
„ ó trombosis de la central de la retina por ligadura de los vasos del cuello..... 255
Entropión curado por electrolisis..... 169
Enucleación y afección simpática, dos meses después..... 326
„ (La anestesia local en la)..... 261*
„ (La preparación del muñón después de la)..... 271
„ (Implantación de esferas de vidrio después de la). 44
„ (Procedimiento del Dr. Landolt)..... 233*
Epicantus (Una nueva operación para el)..... 137
Epífora (Etiología, patogenesis y tratamiento del)..... 56
Epitelioma de la región esclero corneal..... 257
Escopolamina (Intoxicación por la)..... 69*
Estrabismo en los niños (Tratamiento del)..... 193

F

Flegmón del ojo (Tratamiento del)..... 118
Forómetro de reflexión y posibilidad de la torsión de los ojos. 71

G

Ganglio inferior del simpático (Resección en el cuello).... 30
Glándula lacrimal (La) y su secreción respecto de los microorganismos..... 279

Digitized by Google

Págs.

Glándulas lacrimales (Crecimiento bilateral de las)..... 300
Glaucoma (Patogenia y tratamiento del).....166, 247
„ (Tratamiento operatorio del)..... 190
„ y extirpación del ganglio cervical superior.....190, 252
„ en la miopía..... 327
„ secundario (Tres casos de)..... 328
Globo del ojo (Luxación del)..... 45
„ „ deprimido (Repleción por medio de la solución salina fisiológica)..... 305
Granulaciones (El contagio de las)..... 85

H

Hemeralopía esencial curada por la ingestión de hígado de carnero..... 250
Hemorragia intra-ocular expulsiva después de iridectomía... 73
Hemorragia retro-coroidea después de iridectomía por glaucoma..... 333
Hemianopsia izquierda con alexia..... 306
Hipermetropía adquirida? (¿Existe la)..... 46
Hipohema tardío después de la iridectomía..... 309
Herida probable del ojo (un caso raro de)..... 251
Heteroforia (La conducta del oculista en los casos de)..... 91
Holocaina (Nota acerca de la).....43, 287
Humor acuoso (Su evacuación fuera de la cámara anterior). 140
„ acuoso (La secreción del)..... 145

I

Imán gigante (Algunas experiencias con el)..... 62
Irido-coroiditis y glaucoma..... 111
Influenza y manifestaciones oculares..... 170
Injerto cutáneo para restaurar el fondo de saco conjuntival.... 327
Iridectomía y extracción de la cápsula del cristalino..... 301
Iridoplegia en las contusiones del globo ocular..... 245
Iris y cuerpo cilar (Goma del)..... 199

Digitized by Google

Pág.

Iris inversión del..... 251
Iritis (Etiología é importancia de las)..... 116
Inyecciones indoloras de cianuro de mercurio..... 85

L

Lacrimal (tumor) contitución anatómica y tratamiento..... 339
Lágrimas (acción bactericida de las)..... 139
Leucosarcoma primitivo del párpado superior..... 73
Lepra ocular (Anatomía patológica de la)..... 195

M

Masage (El) en terapéutica ocular..... 161
„ vibratorio..... 287
Meningitis cerebro espinal epidémica y sus síntomas oculares..... 199
Miopía elevada (Tratamiento quirúrgico)..... 117
„ tratada por la supresión del cristalino 143, 149*, 215, 226
„ (Una escuela con un solo alumno afectado de)..... 284
„ seguida de desprendimiento de la retina..... 309
Medicamentos inoportunos en terapéutica ocular..... 337

N

Neoplasmas malignos del ojo..... 252
Nistagmus..... 286
Nervios motores del ojo..... 90
Nervio óptico (atrofia del) por traumatismo del cráneo..... 217
„ „ (tumor primitivo del)..... 72
Nervios ópticos. (La atrofia tabética de los)..... 140
Neuritis retro-bulbar..... 115
„ óptica en el mal de Pott..... 157*
„ „ en la fiebre puerperal..... 243
Nombres propios para designar afecciones y síntomas clínicos en oftalmología..... 171

Digitized by Google

Pías.

Noticias. Dispensario oftalmológico..... 32
„ Curso libre de oftalmología teórico-práctica..... 32
„ Nueva publicación..... 64
„ El Dr. L. Demicheri..... 148
„ Illustrated Dictionary of Medicine Biology and allied sciences..... 173
„ The Royal London Ophthalmic Hospital..... 174
„ El Prof. Dimmick..... 174
„ El Dr. Burton K. Chance..... 174
„ Laboratorio de oftalmología..... 174
„ El Dr. J. Santos Fernández..... 204
„ Graefe Saemisch. Tratado de enfermedades de los ojos..... 204
„ El nuevo Handbuch der Gesamten Augenheilkunde. 204
„ Manera de evitar el agotamiento intelectual de los niños en Lucerna..... 204
„ Ciegos para los rayos X..... 204
„ Asociación Médica Americana..... 230
„ Los caracteres de imprenta de los periódicos de oftalmología..... 288
„ Reunión de la Western Ophthalmological and Otological Association..... 288
„ Limitación del número de Médicos en Rusia..... 288
„ El Dr. M. Uribe Troncoso..... 340
Nuevos remedios (Los)..... 63
Nutrición del ojo..... 191

O

Obstrucción de la circulación de la retina..... 255
Oftalmía refleja (Reflexiones sobre la)..... 206*
„ purulenta de los recién nacidos..... 202
„ purulenta. Su benignidad en ciertas regiones..... 82
„ „ congénita..... 84
„ simpática por un glioma de la retina en el otro ojo.. 77
„ simpática después de 30 años del traumatismo..... 201

Digitized by Google

Pág.

Oftalmía bufirínica..... 257
„ eléctrica..... 282
Oftalmómetro de Reid (Descripción de un soporte para el). 41
„ (El) de Hardy..... 142
Ojo (El) y los dientes..... 83
„ „ en antropometría..... 310
Orbita (Meningocele de la)..... 289*

P

Panus tracomatoso. Su tratamiento por la peritomía..... 160
Panoftalmia 29
„ metastática..... 77
„ „ uretral..... 118
Papilas estranguladas por trombosis del seno sigmoideo... 47
Parálisis parcial del tercer nervio..... 307
„ del óculo motor común por fiebre tifoidea..... 46
„ oculares motrices de origen traumático..... 136
Perímetro modificado..... 78
Perturbaciones mentales consecutivas á las operaciones oculares..... 269
Protesis ocular (Globos de vidrio para la)..... 31
Protargol (Sondas de) en las afecciones lacrimales..... 114
Pulso venoso..... 30
Pupila eliptica (La) 275
Pupilar (Influencia del diámetro) sobre la percepción de los colores..... 338

Q

Queratocono 228
Queratitis parenquimatosa.....29, 240
„ malárica (serie de casos)..... 61
„ (algunas formas de)..... 167
Quinina (instilaciones de) en las afecciones snpurativas del segmento anterior del ojo 105*

Digitized by Google

R

Pág.

Reacción pupilar. Significación diagnóstica..... 147
„ „ (Un microscopio para la medida de la).... 78
„ „ (Nuevo instrumento para estudiar la)..... 140
Recto externo (Ausencia congénita del) y visión binocular... 72
Refracción and how to refract (Nueva obra)... 311
„ (Determinación de la).....4* 33
„ (Cambios de la) de cuatrocientos ojos..... 274
Reflejo persistente después de la sección del trigémino..... 249
Retinitis estriada..... 330
„ puntuada.....275, 308
„ albuminúrica como factor del glaucoma secundario.. 75
„ Brightica (El pronóstico de la)..... 86
„ albuminúrica unilateral..... 254
„ diabética..... 332
Retinoscopía (Un libro de)..... 88
Ruptura espontánea del ojo..... 77
„ del esfinter del iris y astigmatismo miópico 77
Reunión primitiva en cirugía ocular..... 245

S

Sarcoma de la órbita.....28, 197
Sífilis ocular (Consideraciones acerca de la)..... 178*
Sifilide de los párpados, la frente y nariz..... 254
Simblefaron..... 44
„ total é injertos de Thiersch 203
„ total. Nuevo procedimiento operatorio 225
Simblefaro-tergión traumático..... 58
Simetría (La) de nuestros ojos y notación uniforme de los meridianos..... 163
Sinquisis cintilante..... 301
Sublimado (La solución de)..... 285
Suero equino fisiológico (en algunas perturbaciones oculares). 168

Digitized by Google

T

Págs.

Tatuage (El) de la córnea..... 202
Tensión ocular y anestesia..... 229
Tracoma (Pinza de Rust para expresión del)..... 313
Traumatismo del ojo por un látigo..... 301
Toxinas (Papel de las) en las inflamaciones de la conjuntiva.....138, 144
„ Su acción sobre la córnea..... 138
Tubérculo subcutáneo doloroso del párpado..... 116
Tumor intraocular (Consideraciones acerca de un caso de) 317*
Tumores orbitarios. Cinco tipos raros..... 162

V

Varice traumática de la órbita y ligadura de la carótida primitiva..... 218
Variedades. La práctica oftalmológica en los Hospitales de Londres..... 257
„ Los ópticos refraccionistas..... 313
„ Estadística operatoria de la clínica oftalmológica del hospital de Toluca..... 200
Vasos de la retina (Las alteraciones patológicas de los)..... 138
Vena oftálmica (Dilatación de la)..... 112
Vías de eliminación en el polo posterior del ojo..... 159
„ **lacrimales** (El nuevo irrigador de las)..... 229
Vidrios bifocales (Nueva forma de).....15*, 48
Vista (Pérdida de la) por el rayo..... 91
Visión (Las nuevas teorías de la)..... 93*
Vitreo (Vesícula del)..... 77

Digitized by Google

INDICE ALFABETICO DE LOS NOMBRES DE AUTORES.

(El * colocado arriba del número de la página significa trabajo original.)

A

Abadie Ch., 247.
Addario C., 337.
Alonso A., 178.* 317.*
Alt. A., 75, 77.
Alvarado, 202, 336.
Allexander, 282.
Allfort F.,151
Antonelli A., 114.
Axenfeld, 29.

B

Ball J. M., 190, 256.
Barajas C., 245.
Beardsley L. W., 251.
Benoit, 159.
Bernheimer, 90.
Bialetti C., 257.
Boeckman E., 160.
Bono, 279.
Brown H. H., 116.
Brown D. V., 143.
Buller F., 72, 73.
Bull C. S., 75.
Bull O., 138.
Burnet M. S., 255.

C

Campbell Posey, 45, 269, 271, 300, 328.
Carmalt W. H., 74.
Carpenter J. T., 327.
Casey Wood, 241, 242.
Castillo Q. R., 111.
Cerrillo J., 202.
Céspedes, 309.
Civera L., 169.
Clark, 286.

Digitized by Google

Coblentz V., 63.
Cohn H., 277, 284.
Coleman W. F., 335.
Colburn J. E., 59.
Coppez H., 136, 138.
Crumb C. W., 59.

CH

Chacón A., 111, 175,* 216, 217.
Chance B. K., 199.
Chavanne, 84.
Chávez L., 143, 215, 217.
Chiralt V., 206.*

D

Darier A., 85, 161.
Dean L., W., 254.
Demaría E. B., 225.
Demicheri L., 49,* 69,* 79, 80, 114, 150,* 268, 276.
Deutschmann, 146.
Dickson H., 60.
Dodd O., 242, 333.
Dolbeau P., 87.
Domínguez R. V., 200.
Dor (P.), 160.
Druault, 160.
Duhring L. A., 196, 198.

E

Ellet, E. C., 61, 116.
Elmasssian, 138, 144.

F

Fenton, 329.
Fiebris, 43, 198.
Finlay C., 201.
Fortunati A., 229.
Franke, 195.
Frisco, 279.
Fryer, 279.

G

Gamble W. E., 240, 241.
Gifford H., 255.
González J. J., 105.*
Gould, 173.
Grotz E., 140.
Gutiérrez M., 245.
Guttman, 285.

Digitized by Google

H

Hamburger C., 145.
Hansell, 187,* 274, 326.
Harlan G. C., 15,* 45, 48, 77, 219, 220, 224, 271, 272, 274.
Henderson J. L., 250.
Herbert H., 120.
Hern J., 190.
Heustis J. W., 59.
Hirschberg, 287.
Holt E. E., 77.
Hotz F. C., 203, 331, 332. 333, 335.
Howard, 274.
Howe, 75, 77, 78.

I

Isola, 79, 80.

J

Jocqs R., 86, 170, 190, 338.
Johnson W. H., 76, 77.
Jonnesco, 30.

K

Kely B. E., 228.
Kempner, 140.
Knapp H., 162, 163.
Koenigshoefer, 86, 287.
Krawtschenco, 146.
Köln, 281.

L

Lagleyze, 83, 289.*
Landolt, E., 233.*
Leal M. T., 166.
Leber, 191.
León de, 80, 81.
López F., 66.*
López E., 205,* 237,* 275, 308.
López Hermosa, 244.
Lukens C., 273.

M

Magnani C., 338.
Maan W. A., 331.
Mansilla, 28, 118.
Marín E., 167.
Márquez M., 337.
Mazzoli G. B., 338.
Mejía R., 56.
Millikin B. L., 74, 77, 252.

Digitized by Google

Mittendorf W. F., 75, 77.
Morax, 138, 144.
Morelli, 81.
Moll Van, 136.
Morquio 79.
Muray W. B., 117, 253.
Mühsam, 146.

N

Neuschüler A., 228, 229, 249.
Neusttater, 286
Norris W. F., 43, 44, 196, 220.
Nuel, 140.

O

Oaks J. F., 241.
Obarrio P., 263.*
Oliver Ch. A., 41,* 44, 46, 116, 198, 199, 214,* 218, 219, 223, 273, 301, 326, 327, 329, 330.
Orani Ring, 197.
Ortega R., 112.

P

Panas, 136.
Patillo R. S., 254.
Pfister J., 147.
Pfluger, 23.
Piesbergen, 287.
Pinckard C. P., 241, 242, 331, 335.
Pollak A., 310.
Pristley Smith, 193.
Probsting, 281.
Prout J. S., 75.

R

Ramos J., 27, 243.
Randall B. A., 46, 48, 77, 197, 198, 199, 220, 271, 275.
Randolph R. L., 73, 78.
Reagan E. W., 251.
Reeva, 73, 74.
Risley, 219, 221, 302, 305, 306, 307.
Reymond, 141.
Reynolds, 252.

S

Salterain J., 17, 80.
Sameh Bey, 170.

Digitized by Google

Santos Fernández, 82, 85, 91, 113, 157,* 168, 202, 245, 309.
Sarodeth J.. 29.
Signorino V., 118.
Simi A., 257.
Schirmer, 195.
Schwenk, 45.
Schweinitz, 46, 198, 199, 219, 222, 270, 271, 273, 301, 305, 326, 327, 330.
Shunway, 275, 328, 329.
Schoemaker, 303, 305.
Snellen H., 31.
Snyder W. H., 58.
Speville, 340.
Standish M., 73.
Starkey H. M., 335.
Stillson H., 62.
Stilling, 283.
Stephenson, 254.
Sutphen, 74.
Sweet, 220, 273.
Suker, 252.

T

Tausley J. O., 72, 77.
Theobald S., 256.
Thomson, 48, 197, 224, 301.
Thorington J., 88, 307, 311.
Toro del, 247.
Trantas, 227, 250.
Trousseau, 56.
Tscherning, 164.
Turk S., 30.

U

Urraca, 226.
Uribe Troncoso M., 4,* 34, 93,* 122,* 133.

V

Vacher L., 54.
Valude E., 115, 139.
Veasey C. A., 47, 73, 271, 329.
Vélez D. M., 28, 67,* 261.*
Verhoeff J. H., 71.

W

Wandsworth O. F., 74, 75.
Wernicke O., 1.*
Wescot, 233.
Wilder W. H., 231, 332.
Williams C. H., 78.
Wickerckiewick, 137.

Digitized by Google

Wood Casey A., 117.
Würdemann, 117, 253.

Z

Zentmayer, 305, 326.
Zimmerman, 271, 274.

Digitized by Google

Digitized by Google

Digitized by Google

Digitized by Google

Digitized by Google

1 GAL 380

Digitized by Google

3 2044 081 511 271

Digitized by Google